

The effect of Ginger powder on the elimination of Acetaminophen-induced renal toxicity in adult male rats

Morshedi M¹, Gol A^{2*}

Department of Biology, Faculty of Sciences, Shahid Bahonar University of Kerman, Kerman, I. R. Iran.

Received September 23, 2014; Accepted December 17, 2014

Abstract:

Background: Acetaminophen has been recognized as an analgesic, but its overuse can cause renal and hepatic toxicity. Ginger as a spice has been used in traditional medicine since the year 2000 in China and Iran. The purpose of the present study was to evaluate the effect of Ginger on renal function in toxicity induced by Acetaminophen.

Materials and Methods: This experimental study was performed on 24 male Wistar rats. After 24 hours of fasting, animals were allocated into four groups as follows: the control and Ginger groups each receiving normal saline; the Acetaminophen and Acetaminophen+Ginger groups each receiving Acetaminophen (1000 mg/kg) via the gavage. After eight hours, the control and Acetaminophen groups received normal saline and the Ginger and Acetaminophen+Ginger groups received Ginger powder (500 mg/kg). After twelve hours, animals were sacrificed and blood samples were taken to evaluate the serum urea and creatinine. Moreover, the measurement of creatinine in the urine was done.

Results: Serum creatinine levels were increased and decreased in the Acetaminophen group ($P<0.01$) and urine ($P<0.001$), respectively. In the Acetaminophen+Ginger group, the serum creatinine was decreased ($P<0.05$) and its excretion in the urine was increased. Creatinine clearance was decreased in the Acetaminophen group ($P<0.05$); however, it was increased in the Acetaminophen+Ginger group.

Conclusion: Ginger results in the improvement of renal function in Acetaminophen-induced nephrotoxicity.

Keywords: Acetaminophen, Ginger, Kidney, Rat

* Corresponding Author.

Email: agol@mail.uk.ac.ir

Tel: 0098 913 299 0713

Fax: 0098 343 322 2032

Conflict of Interests: *No*

Feyz, Journal of Kashan University of Medical Sciences, February, 2015; Vol. 18, No 6, Pages 564-570

Please cite this article as: Morshedi M, Gol A. The effect of Ginger powder on the elimination of Acetaminophen-induced renal toxicity in adult male rats. *Feyz* 2015; 18(6): 564-70.

بررسی تأثیر پودر زنجبیل بر رفع مسمومیت کلیوی ناشی از استامینوفن در موش‌های صحرایی نر بالغ

ملیحه مرشدی^۱، علی گل^{۲*}

خلاصه:

سابقه و هدف: استامینوفن به‌عنوان یک داروی ضد درد به رسمیت شناخته شده است، اما مصرف بیش از حد آن می‌تواند باعث ایجاد سمیت کلیوی و کبدی شود. زنجبیل از ۲۰۰۰ سال پیش به‌عنوان دارو در طب چینی و پزشکی سنتی ایران مورد استفاده قرار گرفته است. در مطالعه حاضر تأثیر پودر زنجبیل بر عملکرد کلیوی در سمیت استامینوفن مورد بررسی قرار گرفته است.

مواد و روش‌ها: در این مطالعه ۲۴ سر موش صحرایی نر به ۴ گروه ۶ تایی تقسیم شدند. پس از ۲۴ ساعت گرسنگی، حیوانات در ۴ گروه تقسیم شدند شامل: ۱ و ۲- گروه‌های نرمال و زنجبیل، نرمال سالیین دریافت کردند: ۳ و ۴- گروه‌های استامینوفن و استامینوفن-زنجبیل، استامینوفن را با دوز ۱۰۰۰ mg/kg از طریق گاوژ دریافت کردند. پس از ۸ ساعت، گروه‌های نرمال و استامینوفن نرمال سالیین و گروه‌های زنجبیل و استامینوفن-زنجبیل پودر این گیاه را با دوز ۵۰۰ mg/kg دریافت کردند. پس از ۱۲ ساعت، حیوانات کشته شده و خون‌گیری جهت سنجش اوره و کراتینین سرم انجام شد. هم‌چنین، کراتینین ادرار سنجیده شد.

نتایج: کراتینین سرم در گروه استامینوفن نسبت به نرمال ($P < 0/01$) افزایش یافت، ولی میزان آن در ادرار کاهش ($P < 0/001$) داشت. و این در حالی است که در گروه استامینوفن-زنجبیل کراتینین سرمی کاهش ($P < 0/05$) یافت و دفع آن در ادرار افزایش داشت. میزان کلیرنس کراتینین در گروه استامینوفن کاهش ($P < 0/05$) یافت ولی در گروه درمانی استامینوفن-زنجبیل افزایش داشت. میزان کلیرنس کراتینین در گروه استامینوفن کاهش ($P < 0/05$) یافت ولی در گروه درمانی استامینوفن-زنجبیل افزایش یافت.

نتیجه‌گیری: زنجبیل باعث بهبود عملکرد کلیه در سمیت کلیوی استامینوفن می‌شود.

واژگان کلیدی: استامینوفن، زنجبیل، کلیه، موش صحرایی

دو ماه‌نامه علمی- پژوهشی فیض، دوره هجدهم، شماره ۶، بهمن و اسفند ۱۳۹۳، صفحات ۵۷۰-۵۶۴

مقدمه

نارسایی کلیوی ناشی از مصرف حاد استامینوفن همراه با نکروز توبول‌های کلیوی می‌باشد که با افزایش مقادیر کراتینین پلاسما و کاهش فیلتراسیون گلومرولی مشخص می‌گردد [۶،۵]. مکانیسم آسیب‌های کبدی حاصل از مصرف حاد استامینوفن به‌خوبی شناخته شده است، ولی چگونگی آسیب کلیوی به‌درستی مشخص نمی‌باشد. با توجه به اثرات آسیب‌زنده استامینوفن بر روی بافت کلیوی، استفاده از داروهای جدید یا ترکیبات محافظت‌کننده، به‌ویژه آنتی‌اکسیدان‌های طبیعی حاصل از گیاهان از اهمیت خاصی برخوردار می‌باشد. در چندین مطالعه ترکیبات مختلفی مانند صمغ چینی و ویتامین C برای حفاظت از آسیب‌های کبدی کلیوی ایجاد شده به‌وسیله استامینوفن مورد بررسی قرار گرفته‌اند [۸،۷]. زنجبیل گیاهی از خانواده Zingiberaceae با نام لاتین Ginger، نام علمی Zingier officinale Roscoe است. قسمت مورد استفاده گیاه، ریزوم آن است. این گیاه یک چاشنی غذایی است که از ۲۰۰۰ سال پیش به‌عنوان دارو در طب چینی و پزشکی سنتی ایران مورد استفاده قرار گرفته است [۹]. این گیاه به‌طور سنتی در درمان سرماخوردگی، کولیک، نفخ، سوء‌هاضمه، درمان زخم معده و افزایش اشتها استفاده می‌گردد [۱۰]. مطالعات نشان داده‌اند که تجویز زنجبیل با دوزهای متفاوت (۴۰۰ mg/kg و ۱۰۰۰، ۲۰۰۰) ۴۸

استامینوفن به‌عنوان یک داروی ضد درد به رسمیت شناخته شده است، اما مصرف بیش از حد آن می‌تواند باعث ایجاد سمیت کلیوی و کبدی شود [۱]. این دارو پس از مصرف به‌سرعت با تبدیل شدن به ترکیبات اسید گلوکورونیک و سولفات توسط کلیه‌ها از بدن خارج می‌شود [۱]. از سوی دیگر نیز سیتوکروم P450 ترکیب الکتروفیل و سمی N-استیل پارابنزوکوئین اینمین (NAPQI) را از استامینوفن در کبد و کلیه تولید می‌کند [۳،۲]. در دوزهای درمانی مقدار NAPQI تشکیل شده به نسبت کم بوده و با کونژوگ شدن با گلوکاتایون سم‌زدایی صورت می‌گیرد [۲]. در دوز بالای استامینوفن، NAPQI زیادی تولید شده و سبب تمام شدن گلوکاتایون‌های در دسترس می‌شود و موجب نکروز شدن و در نتیجه بروز آسیب کلیه می‌گردد [۴].

^۱ کارشناسی ارشد، گروه زیست‌شناسی، دانشکده علوم، دانشگاه شهید باهنر کرمان

^۲ دانشیار، گروه زیست‌شناسی، دانشکده علوم، دانشگاه شهید باهنر کرمان

* نشانی نویسنده مسئول:

کرمان، دانشگاه شهید باهنر، گروه زیست‌شناسی

دوره‌نویس: ۰۳۴۳۳۲۲۲۰۳۲

تلفن: ۰۹۱۳ ۲۹۹۰۷۱۳

پست الکترونیک: agol@mail.uk.ac.ir

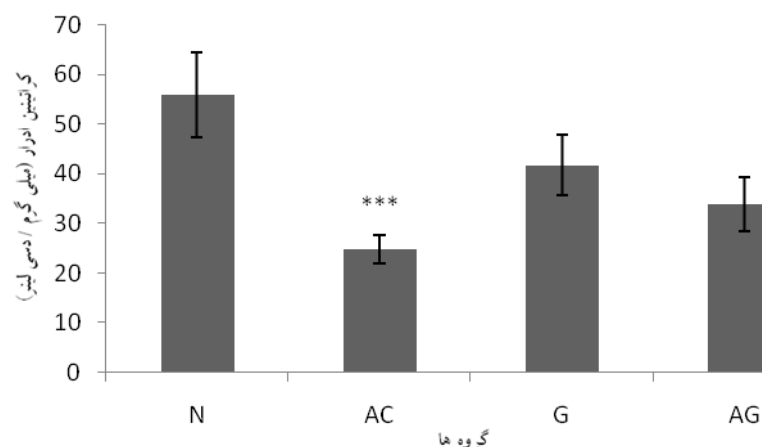
تاریخ پذیرش نهایی: ۹۳/۹/۲۶

تاریخ دریافت: ۹۳/۷/۱

پخش) را با دوز ۱۰۰۰ میلی گرم به ازای کیلوگرم وزن بدن دریافت کردند. سپس، حیوانات به قفس‌های متابولیک منتقل شدند. ۶ ساعت پس از دریافت، گروه کنترل و استامینوفن ۲ میلی‌لیتر نرمال سالین دریافت کردند و به دو گروه زنجبیل و آزمایشی پودر ریزوم زنجبیل با دوز ۵۰۰ mg/kg محلول در ۲ میلی‌لیتر نرمال سالین خوراندند و غذا نیز در اختیار آنها قرار گرفت. پس از ۱۲ ساعت، سر حیوانات با گیوتین جدا شده و خون‌گیری انجام شد. خون جمع‌آوری شده سانتریفوژ گردیده و سرم آن جدا گردید. میزان اوره و کراتینین توسط کیت مربوطه (شرکت درمان کاو) مورد سنجش قرار گرفت. داده‌های به‌دست آمده از سنجش میزان اوره و کراتینین و کلیرنس کراتینین در گروه‌های مختلف با استفاده از برنامه آماری SPSS و ANOVA و پس‌آزمون Tukey مورد بررسی قرار گرفتند و $P \leq 0.05$ به‌عنوان سطح معنی‌داری در نظر گرفته شد. داده‌ها به‌صورت $\text{mean} \pm \text{SEM}$ بیان شده‌اند.

نتایج

میزان کراتینین ادرار بر حسب گروه‌های مورد مطالعه در نمودار شماره ۱ نشان داده شده است. این نمودار نشان می‌دهد که میزان کراتینین ادرار به‌صورت معنی‌داری ($P < 0.01$) در گروه استامینوفن در مقایسه با گروه نرمال کاهش یافته است. در گروه درمانی زنجبیل این گیاه باعث افزایش کراتینین ادرار شده است؛ به‌طوری‌که تفاوت آن با گروه نرمال معنی‌دار نبود.



نمودار شماره ۱- میانگین سطح کراتینین ادرار در گروه‌های مورد مطالعه. هر ستون $\bar{X} \pm \text{SEM}$ را نشان می‌دهد ($n=6$). ***کاهش معنی‌داری ($P < 0.01$) با گروه نرمال را نشان می‌دهد. N: گروه نرمال؛ AC: گروه استامینوفن؛ G: گروه دریافت‌کننده پودر ریزوم زنجبیل؛ AG: گروه درمانی زنجبیل (دریافت‌کننده استامینوفن + زنجبیل).

معنی‌داری ($P < 0.01$) باعث افزایش سطح سرمی کراتینین نسبت به گروه نرمال و زنجبیل شده است. در گروه درمانی زنجبیل با

ساعت قبل از دوز واحد (۶۴۰ mg/kg) از استامینوفن به‌مدت ۱۲ ساعت در محافظت کبدی موثر بوده است [۱۱]. لذا، ما در تحقیق حاضر تاثیر پودر ریزوم زنجبیل بر عملکرد کلیوی را مورد ارزیابی قرار دادیم.

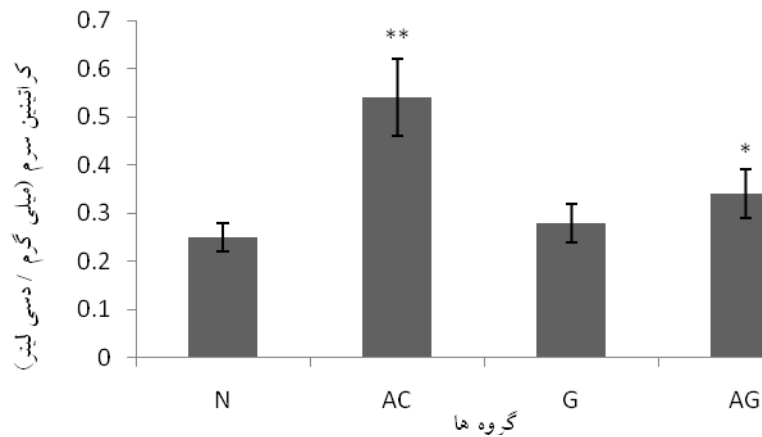
مواد و روش‌ها

حیوانات مورد آزمایش در این تحقیق، ۲۴ سر موش صحرائی نر با وزن ۲۵۰-۲۸۰ گرم بودند که از خانه حیوانات دانشگاه شهید باهنر کرمان تهیه شده و در همان مرکز نیز نگهداری شدند. دمای محیط 22 ± 2 درجه سانتی‌گراد و دوره نوری ۱۲ ساعت روشنایی و ۱۲ ساعت تاریکی بود. غذا و آب بدون محدودیت در اختیار آنها قرار گرفت. حیوانات به‌طور تصادفی به ۴ گروه زیر تقسیم شدند: گروه اول، به‌عنوان گروه نرمال (N) دریافت‌کننده نرمال سالین، گروه دوم، به‌عنوان گروه استامینوفن (AC) دریافت‌کننده داروی استامینوفن، گروه سوم، به‌عنوان گروه زنجبیل (G) دریافت‌کننده پودر ریزوم زنجبیل و گروه چهارم، به‌عنوان گروه درمانی زنجبیل (AG) دریافت‌کننده ابتدا استامینوفن و سپس پودر ریزوم زنجبیل. حیوانات در قفس‌های مخصوص با کف توری به‌مدت ۲۴ ساعت گرسنه نگهداری شدند، ولی در دسترسی به آب آزاد بودند. پس از ۲۴ ساعت حیوانات در گروه کنترل و گروه زنجبیل، نرمال سالین را از طریق گاوژ دریافت کردند. دو گروه استامینوفن و گروه درمانی زنجبیل، استامینوفن (شرکت دارو

سطح سرمی کراتینین بر حسب گروه‌های مورد مطالعه در نمودار شماره ۲ ارائه شده است و نشان می‌دهد که استامینوفن به‌صورت

کراتینین، نسبت به گروه استامینوفن گردیده است.

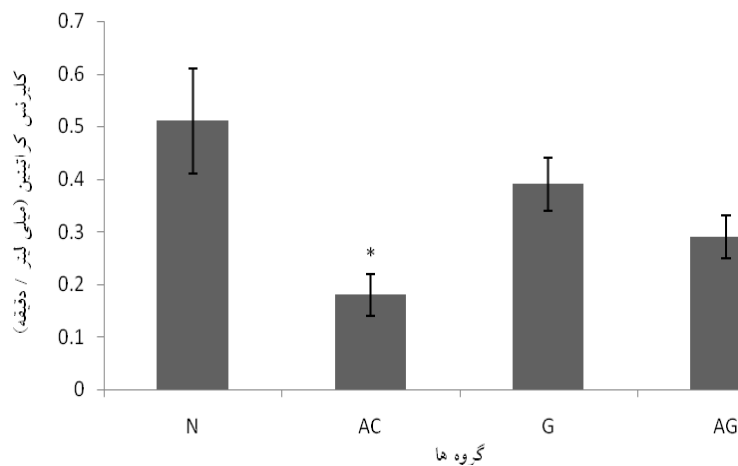
تجویز پودر ریزوم زنجبیل با دوز ۵۰۰ میلی‌گرم بر کیلوگرم وزن بدن، به‌صورت معنی‌داری ($P < 0.05$) موجب کاهش سطح سرمی



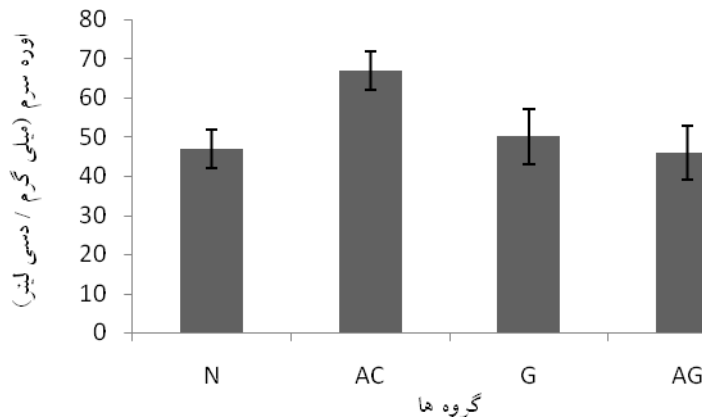
نمودار شماره ۲- میانگین سطح کراتینین سرم در گروه‌های مورد بررسی. هر ستون $\bar{X} \pm SEM$ را نشان می‌دهد ($n=6$). ** افزایش معنی‌دار ($P < 0.01$) نسبت به گروه نرمال و زنجبیل. * کاهش معنی‌داری ($P < 0.05$) نسبت به گروه استامینوفن را نشان می‌دهد. N: گروه نرمال؛ AC: گروه استامینوفن؛ G: گروه دریافت‌کننده پودر ریزوم زنجبیل؛ و AG: گروه درمانی زنجبیل (دریافت‌کننده استامینوفن+زنجبیل).

شماره ۴ میزان اوره سرم را در گروه‌های مورد بررسی نشان می‌دهد. همان‌طور که مشخص است اختلاف معنی‌داری در گروه‌های مختلف دیده نشد.

نمودار شماره ۳ میزان کلیرنس کراتینین را نشان می‌دهد. همان‌طور که ملاحظه می‌شود میانگین کلیرنس کراتینین در گروه استامینوفن نسبت به گروه نرمال کاهش معنی‌داری ($P < 0.05$) داشت. نمودار



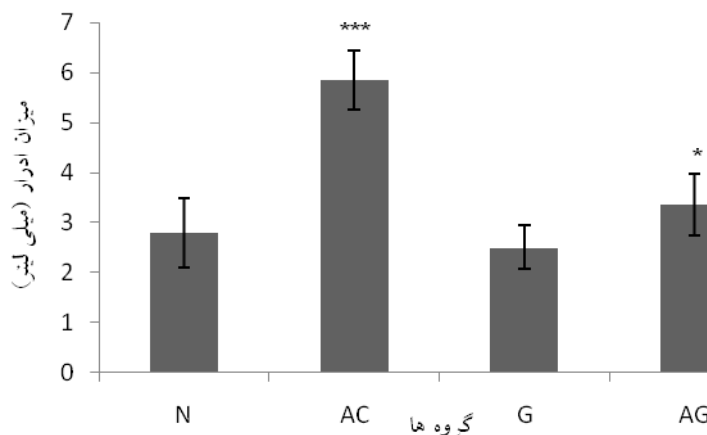
نمودار شماره ۳- میانگین کلیرنس کراتینین در گروه‌های مورد بررسی. هر ستون $\bar{X} \pm SEM$ را نشان می‌دهد ($n=6$). * نشان‌دهنده اختلاف معنی‌دار ($P < 0.05$) نسبت به گروه نرمال است. N: گروه نرمال؛ AC: گروه استامینوفن؛ G: گروه دریافت‌کننده پودر ریزوم زنجبیل؛ و AG: گروه درمانی زنجبیل (دریافت‌کننده استامینوفن+زنجبیل).



نمودار شماره ۴- میانگین سطح اوره سرم در گروه‌های مورد بررسی. هر ستون $\bar{X} \pm SEM$ را نشان می‌دهد (n=۶). N: گروه نرمال؛ AC: گروه استامینوفن؛ G: گروه دریافت‌کننده پودر ریزوم زنجبیل؛ و AG: گروه درمانی زنجبیل (دریافت‌کننده استامینوفن+زنجبیل).

زنجبیل می‌شود. در گروه درمانی زنجبیل به صورت معنی‌داری شده است و نشان می‌دهد که استامینوفن به صورت معنی‌داری باعث افزایش میزان ادرار نسبت به گروه‌های نرمال و

میزان دفع ادرار در گروه‌های مورد مطالعه در نمودار ۵ مشخص شده است و نشان می‌دهد که استامینوفن به صورت معنی‌داری باعث افزایش میزان ادرار نسبت به گروه‌های نرمال و



نمودار شماره ۵- میانگین میزان دفع ادرار در گروه‌های مورد بررسی. هر ستون $\bar{X} \pm SEM$ را نشان می‌دهد. (n=۶)*** نشان‌دهنده اختلاف معنی‌دار (P<۰/۰۰۱) نسبت به گروه‌های نرمال و زنجبیل و *معنی‌دار (P<۰/۰۰۵) نسبت به گروه استامینوفن است. N: گروه نرمال؛ AC: گروه استامینوفن؛ G: گروه دریافت‌کننده پودر ریزوم زنجبیل؛ و AG: گروه درمانی زنجبیل (دریافت‌کننده استامینوفن+زنجبیل).

میزان آب مصرفی نیز در دو گروه استامینوفن و درمانی زنجبیل نسبت به گروه نرمال و زنجبیل کاهش معنی‌داری (P<۰/۰۰۱) مشاهده شد.

جدول شماره ۱ میزان آب و غذای مصرفی در گروه‌های مورد بررسی را نشان می‌دهد. همان‌طور که دیده می‌شود میزان غذای مصرفی در گروه‌های استامینوفن و درمانی زنجبیل در مقایسه با گروه‌های نرمال و زنجبیل کاهش معنی‌داری (P<۰/۰۰۱) دارد. در

مکانیسم اثرات حاد سمی دوز بالای استامینوفن در کلیه به‌خوبی شناخته نشده است. مطالعات انجام شده توسط Salah و همکاران نشان‌دهنده تأثیر زنجبیل بر بهبود تغییرات ایجاد شده در مسمومیت کلیوی ناشی از استامینوفن است. آنها نشان دادند که تجویز زنجبیل به مدت دو هفته همراه با استامینوفن باعث عدم افزایش اوره و کراتینین سرم در گروه‌های درمانی می‌شود، در حالی که اوره و کراتینین سرم در گروه مسموم استامینوفن افزایش یافته بود [۱۶]. اما در مطالعه ما نیز با تک دوز استامینوفن و زنجبیل این نتایج به دست آمد. علاوه بر این در تحقیق حاضر زنجبیل باعث افزایش کلیرنس کراتینین در گروه درمانی زنجبیل شد که این فاکتور در گروه مسموم کاهش یافته بود؛ این امر نشان‌دهنده بهبود عملکرد کلیه است. همچنین، میزان آب و غذای مصرفی در گروه مسموم کاهش داشت. در تحقیق دیگری که توسط جوهری و همکاران انجام شد اثر محافظتی زنجبیل بر مسمومیت کلیوی ناشی از سرب نیز نشان داده شده است [۱۷]. بیان شده است که مصرف زنجبیل می‌تواند با خاصیت آنتی‌اکسیدانی خود باعث کاهش آسیب استرس اکسیداتیو محافظ کند [۱۶]. مکانیسم احتمالی که زنجبیل باعث حفاظت قابل توجهی در برابر آسیب شده اثر آنتی-اکسیدانی و ترکیبات آن مانند ویتامین‌های B3، B6C و روغن‌های فرار آن است [۱۶]. پلی‌فنول و فلاونوئیدهای زنجبیل ممکن است مسئول فعالیت آنتی‌اکسیدانی و ترمیم کلیه و کاهش سطح اوره و کراتینین سرم باشد [۱۸] که این امر نیاز به تحقیقات بیشتری دارد.

نتیجه‌گیری

نتایج حاضر نشان می‌دهد که پودر ریزوم زنجبیل می‌تواند باعث بهبود آسیب کلیوی ایجاد شده توسط استامینوفن گردد.

تشکر و قدردانی

از کارشناسان محترم گروه زیست‌شناسی که در انجام امور عملی این پژوهش به ما یاری رسانیده‌اند، تشکر و قدردانی می‌شود.

References:

- [1] Wang EJ, Li Y, Lin M, Chen L, Stein AP, Reuhl KR, Yang CS. Protective effects of garlic and related organosulfur compounds on acetaminophen-induced hepatotoxicity in mice. *Toxicol Appl Pharmacol* 1996; 136(1): 146–54.
- [2] Das J, Ghosh J, Manna P, Sinha M, Sil PC. 2009a. Arsenic-induced oxidative cerebral

جدول شماره ۱- میزان آب و غذای مصرفی در گروه‌های مورد

بررسی		
گروه‌ها	میزان غذای مصرفی (گرم/۱۸ ساعت)	میزان آب مصرفی (میلی‌لیتر/۱۸ ساعت)
نرمال	۱۰/۱±۱/۴	۳۱/۱۳±۲/۸
استامینوفن	۱/۳±۰/۴ ^{###}	۸/۹±۱/۵ ^{***}
زنجبیل	۱۰/۰۱±۱/۸	۲۶/۱۶±۳/۶
درمانی زنجبیل	۱/۴۴±۰/۴۸ ^{###}	۴/۷±۰/۸۵ ^{***}

هر ستون $\bar{X} \pm SEM$ را نشان می‌دهد (n=۶). *** نشان‌دهنده معنی‌داری ($P < 0/001$) با گروه‌های نرمال و زنجبیل است. ### نشان‌دهنده معنی‌داری ($P < 0/001$) با گروه‌های نرمال و زنجبیل است.

بحث

در این مطالعه تأثیر زنجبیل بر کاهش تغییرات عملکرد کلیه در سمیت ناشی از استامینوفن مورد بررسی قرار گرفت. نتایج مطالعه حاضر نشان‌دهنده مؤثر بودن زنجبیل در بهبود آسیب کلیوی ناشی از استامینوفن در موش صحرائی می‌باشد. نتایج آزمایش‌های بیوشیمیایی این مطالعه بیان‌گر کاهش سطح کراتینین سرم و افزایش دفع آن از طریق کلیه‌ها است؛ در صورتی که در گروه مسموم با استامینوفن دفع آنها از کلیه کاهش یافته بود. مسمومیت کلیوی ناشی از استامینوفن به علت ایجاد متابولیت واسطه‌ای سمی به نام ان-استیل-پارا-بنزوکوئینین ایمین (NAPQI) می‌باشد [۱۲]. زمانی که کلیه‌ها در معرض دوز بالای استامینوفن قرار می‌گیرند، استامینوفن به وسیله CYP-450 تجزیه شده و در نتیجه آسیب توبولی اتفاق می‌افتد [۱۳]. این متابولیت با اتصال به گلوتاتیون به اسید مرکاپتوریک محلول در آب تبدیل شده و از طریق کلیه دفع می‌گردد [۱۲]. متابولیت‌های سمی تشکیل شده توسط تجزیه استامینوفن، زمانی که گلوتاتیون در دسترس تمام شود با اتصال از طریق پیوند کووالان به پروتئین‌های بخش لوله پروگزیمال کلیه باعث آسیب کلیه می‌شوند [۱۴، ۱۳]. آسیب حاد کلیه ناشی از پاراستامول با وقوع نکروز بافتی در کلیه باعث افزایش اوره و کراتینین سرم می‌شود [۱۳]. سطح اوره و کراتینین خون در ۹۶ درصد موارد به‌عنوان شاخص کلیوی در نظر گرفته می‌شود [۱۵].

disorders: protection by taurine. *Drug Chem Toxicol* 32(2): 93–102.

- [3] Das J, Ghosh J, Manna P, Sinha M, Sil PC. Taurine protects rattestest AGainstNaAsO2-induced oxidative stress and apoptosis via mitochondrialdependent and independent pathways. *Toxicol Lett* 2009; 187(3): 201–10.

- [4] Sean CS. Martindale: The complete Drug Reference. In: Bosede O, Susan L, Claire R, Rhoda C, editors. Monograph on Drugs and Ancillary substances. 33th ed. New York: Pharmaceutical-Press; 2002. p. 72.
- [5] Blakely P, McDonald BR. Acute renal failure due to acetaminophen ingestion: a case report and review of the literature. *J Am Soc Nephrol* 1995; 6(1): 48-53.
- [6] Cobden I, Record CO, Ward MK, Kerr DN. Paracetamol-induced acute renal failure in the absence of fulminant liver damage. *Br Med J (Clin Res Ed)* 1982; 284(6308): 21-2.
- [7] Lee SC, Tsai CC, Chen JC, Lin JG, Lin CC, Hu ML, et al. Effects of Chinese yam on hepatonephrotoxicity of Acetaminophen in rats. *Acta Pharmacol Sin* 2002; 23(6): 503-8.
- [8] Abraham P. Vitamin C may be beneficial in the prevention of paracetamol-induced renal damage. *Clin Exp Nephrol* 2005; 9(1): 24-30.
- [9] Shao X, Lv L, Parks T, Wu H, Chi-Tang H, Shengmin S, et al. Quantitative analysis of Ginger components in commercial products using liquid chromatography with electrochemical array detection. *J Agric Food Chem* 2010; 58(24): 12608-14.
- [10] Chaiyakunapruk N, Kitikannakorn N, Nathisuwan S, Leeprakobboon K, Leelasattagool C. The efficacy of ginger for the Prevention of postoperative nausea and vomiting: a meta-analysis. *Am J Obstet Gynecol* 2006; 194(1): 95-9.
- [11] Yassin NAZ, Elrokh EM, El-shenawy SMA, Ehsan NA, Sayed WH, et al. Study of the hepatoprotective effect of ginger aqueous infusion in rats. *J Chem Pharm Res* 2010; 2: 476-88.
- [12] Kale RH, Halde UK, Biyani KR. Protective Effect of Aqueous Extract of *Urtica Picta* on Paracetamol Induced Nephrotoxicity in Rats. *Int J Res Pharm Biomed Sci* 2012; 3(1): 110-3.
- [13] Abraham P. Oxidative stress in paracetamol-induced pathogenesis: (1)- Renal Damage. *Indian J Biochem Biophys* 2005; 42(1): 59-62.
- [14] Hart SG, Beierschmitt WP, Wyand DS, Khairallah EA, Cohen SD. Acetaminophen nephrotoxicity in CD-1 mice. I. Evidence of a role for in situ activation in selective covalent binding and toxicity. *Toxicol Appl Pharmacol* 1994; 126(2): 267-75.
- [15] Bennit WM, Parker RA, Elliot WC, Gilbert DN, Houghton DC. Sex related differences in the susceptibility of rat to gentamicin nephrotoxicity. *J Infect Dis* 1982; 145(3): 370-4.
- [16] Salah SH, Abdouh S, Hodaf Boolesand, Abdel Rahim EA. Effect of *Zingiber Officinale* on paracetamol-induced genotoxicity in male rats. *J Med Plants Res* 2012; 6(41): 5425-34.
- [17] Johari H, Sharifi E, Delirnasab F, Hemayatkah V, Kargar H, Nikpoor M. The Effect of Hydro-Alcoholic Extracts of Ginger on Lead Detoxification of Kidney in the Immature Wistar Rats. *J Rafsanjan Univ Med Scie* 2013; 12(6): 417-424. [in Persian]
- [18] Ajith TA, Nivitha V, Usha S. *Zingiber officinale* Roscoe alone and in combination with alpha-tocopherol protect the kidney Against cisplatin-induced acute renal failure. *Food Chem Toxicol* 2007; 45(6): 921-7.