Original Article

The effect of curcumin on the estradiol valerate-induced polycystic ovary in rats

Nabiuni M[1*], Mohammadi S[2], Kayedpoor P[2], Karimzadeh L[3]

1- Department of Cell and Molecular Biology, Faculty of Biological Sciences, University of Kharazmi, Tehran, I. R. Iran.
2- Department of Animal Biology, Faculty of Biological Sciences, University of Kharazmi, Tehran, I. R. Iran.
3- Laboratory of Animal Center & Cellular and Molecular Research Laboratory, Faculty of Biological Sciences, University of Kharazmi, Tehran, I. R. Iran.

Received May 18, 2014; Accepted October 29, 2014

Abstract:

Background: Polycystic ovary syndrome (PCOS) is a syndrome with complex endocrine and metabolic disorders, which is characterized by chronic anovulation, polycystic ovary and hyperandrogenism. Curcumin is a substance with antioxidant and anti-inflammatory effects. This study aimed to examine the therapeutic effect of curcumin on polycystic ovary syndrome in adult rats.

Materials and Methods: In this experimental study, PCOS was induced in adult female Wistar rats (170 g) by subcutaneous injection of estradiol valerate (2 mg/kg). The control group received no injection. At the end of 60th day, the rats were divided into control, PCOS and curcumin-treated PCOS (100, 200, 300 and 400 mg/kg) groups. After 14 days of intraperitoneal curcumin treatment, blood and ovary samples of all groups were taken for histological and serological studies.

Results: The thickness of the theca layer, primordial follicles and number of cysts were significantly decreased in high-dose curcumin treated ovaries compared to the PCOS group. Moreover, the appearance of corpus luteums as the main sign of recurrent ovulation was established. The serological analyses showed an increase in FSH and progesterone and a decrease in LH, estradiol and testosterone compared to the PCOS.

Conclusion: The results indicate that curcumin may be a useful agent for improving the PCOS and initiation of ovulation through its various antioxidant and anti-inflammatory effects.

Keywords: Polycystic ovary syndrome, Estradiol, Corpus luteum, Curcumin

* **Corresponding Author.**
Email: devbiokharazmi@gmail.com
Tel: 0098 912 660 9337
Fax: 0098 261 457 9600

Conflict of Interests: ***No***

Feyz, Journal of Kashan University of Medical Sciences, February, 2015; Vol. 18, No 6, Pages 515-523

Please cite this article as: Nabiuni M, Mohammadi S, Kayedpoor P, Karimzadeh L. The effect of curcumin on the estradiol valerate-induced polycystic ovary in rats. ***Feyz*** 2015; 18(6): 515-23.

[Downloaded from feyz.kaums.ac.ir on 2026-02-02]

تاثیر کورکومین بر تخمدان پلی‌کیستیک القا شده با استرادیول والرات در موش صحرایی

محمد نبیونی[1*] ، شیما محمدی[2] ، پروین کایدپور[2] ، لطیفه کریم‌زاده[3]

خلاصه:

سابقه و هدف: سندروم تخمدان پلی‌کیستیک (PCOS) سندرومی با اختلالات اندوکرینی و متابولیکی پیچیده است که با عدم تخمک‌گذاری مزمن، تخمدان پلی‌کیستیک و هیپرآندروژنیسم مشخص می‌شود. کورکومین ماده‌ای با اثر آنتی اکسیدانی و ضد التهابی است. در این مطالعه اثر درمانی کورکومین بر سندروم تخمدان پلی‌کیستیک در موش‌های صحرایی بالغ مورد بررسی قرار گرفته است.

مواد و روش‌ها: در این مطالعه تجربی القای سندروم به‌واسطه‌ی تزریق زیرپوستی استرادیول والرات با دوز mg/kg ۲ به ۶۰ سر موش صحرایی ماده ویستار ۱۷۰ گرمی انجام گرفت. گروه کنترل هیچ تزریقی دریافت نکرد. پس از ۶۰ روز، حیوانات به گروه‌های کنترل، PCOS و PCOS تیمار شده با کورکومین (mg/kg ۱۰۰،۲۰۰،۳۰۰،۴۰۰) تقسیم شدند. پس از ۱۴ روز تیمار درون‌صفاقی کورکومین، خون و تخمدان‌های همه گروه‌ها به‌منظور مطالعات بافت شناسی و سرولوژیک برداشته شدند.

نتایج: تخمدان‌های تیمار شده با غلظت‌های بالای کورکومین افزایش لایه گرانولوزا، کاهش غلاف فولیکولی، نبود کیست و کاهش فولیکول‌های بدوی را به‌صورت معنی‌داری نسبت به گروه PCOS نشان دادند. هم‌چنین، اجسام زرد که در تخمدان پلی‌کیستیک به‌ندرت وجود داشتند، ظاهر شد که می‌تواند نشان‌دهنده آغاز مجدد اوولاسیون باشد. تغییرات سرولوژیک نیز به‌صورت افزایش FSH و پروژسترون، کاهش LH، استرادیول و تستوسترون مشاهده شد.

نتیجه‌گیری: احتمال می‌رود کورکومین با اثرات آنتی‌اکسیدانی و ضد التهابی خود بتواند در تعدیل علایم PCOS موثر واقع شده و باعث آغاز مجدد اوولاسیون گردد.

واژگان کلیدی: سندروم تخمدان پلی‌کیستیک، استرادیول، جسم زرد، کورکومین

دو ماه‌نامه علمی– پژوهشی فیض، دوره هجدهم، شماره ۶، بهمن و اسفند ۱۳۹۳، صفحات ۵۲۳-۵۱۵

مقدمه

سندروم تخمدان پلی‌کیستیک سندرومی با اختلالات اندوکرینی و متابولیکی پیچیده است که با عدم تخمک‌گذاری مزمن، تخمدان پلی‌کیستیک و علایم پاتولوژیکی مانند هیپرآندروژنیسم مشخص می‌شود. این سندروم اثرات منفی قابل توجهی بر فیزیولوژی و متابولیسم بدن از قبیل مقاومت به انسولین، هیپرانسولینمیا، چاقی شکمی، و فشار خون بالا دارد و در طولانی مدت منجر به بروز دیابت نوع دو، هیپرپلازی آندومتر و بیماری‌های سیستم قلبی عروقی می‌شود [۱]. میزان هورمون LH در زنان مبتلا به PCOS افزایش می‌یابد که به‌دلیل افزایش در میزان و تناوب ترشح این هورمون است. زمانی‌که غلظت هورمون LH نسبت به FSH افزایش یابد، تخمدان‌ها به‌طور ترجیحی سنتز آندروژن‌ها را افزایش می‌دهند. میزان انسولین و فاکتورهای شبه انسولینی (IGFs) نیز در زنان مبتلابه PCOS افزایش می‌یابد که موجب افزایش سنتز آندروژن در سلول‌های تکا و در نتیجه تقویت عملکرد LH خواهد شد [۲]. هم‌چنین، انسولین سنتز و ترشح کبدی گلوبولین متصل شونده به هورمون‌های جنسی را کاهش می‌دهد. گلوبولین متصل شونده به هورمون‌های جنسی به تستوسترون متصل می‌شود؛ بنابراین کاهش آن باعث افزایش مقدار آزاد تستوسترون می‌شود. در واقع فاکتوری که باعث افزایش ترشح تستوسترون در PCOS می‌شود افزایش فعالیت آنزیم‌هایی است که در سنتز تستوسترون دخیل هستند [۳]. کاهش کلاژن در دیواره فولیکولی در زمان تخمک‌گذاری برای آزاد کردن تخمک لازم است. در این فرآیند متالوپروتئینازهای ماتریکس (MMP) که باعث تفکیک کلاژن می‌شوند، افزایش یافته و لیزیل اکسیداز (LOX) که یک cross-linker بین کلاژن و الاستین است و به‌طور نرمال در فرآیند ترمیم و نوسازی کلاژن دخیل می‌باشد، کاهش می‌یابد. در پاسخ به آندروژن، فعالیت MMP2 به‌طور معنی‌داری کاهش پیدا می‌کند و از طرفی فعالیت LOX افزایش می‌یابد، در نتیجه تفکیک کلاژن و پاره‌شدن فولیکول مهار می‌شود. این امر نشان‌دهنده یکی از مکانیسم‌های

[1] دانشیار، گروه سلولی و مولکولی، دانشکده علوم زیستی، دانشگاه خوارزمی

[2] دانشجوی کارشناسی ارشد زیست شناسی سلولی و تکوینی، گروه علوم جانوری، دانشکده علوم زیستی، دانشگاه خوارزمی

[3] کارشناس ارشد زیست شناسی سلولی و تکوینی، مرکز تکثیر و پرورش حیوانات آزمایشگاهی و آزمایشگاه تحقیقاتی سلولی تکوینی، دانشکده علوم زیستی، دانشگاه خوارزمی

* **نشانی نویسنده مسئول:**

کرج، میدان دانشگاه، دانشگاه خوارزمی (تربیت معلم)، دانشکده علوم زیستی، گروه سلولی و مولکولی

تلفن: ۰۹۱۲ ۶۶۰۹۳۳۷ **دورنویس:** ۰۲۶۱ ۴۵۷۹۶۰۰

پست الکترونیک: devbiokharazmi@gmail.com

تاریخ دریافت: ۹۳/۲/۲۸ **تاریخ پذیرش نهایی:** ۹۳/۸/۷

[Downloaded from feyz.kaums.ac.ir on 2026-02-02]

سلولی عدم تخمک‌گذاری است [۴]. کورکومین (Turmeric) یا همان زردچوبه در زبان فارسی با فرمول [bis(4-hedroxy-3-methoxyphenyl)hepta-1,6-diene-3,5-dione-1,7] ، یک مولکول زردرنگ، فلورسنت و هیدروفوبیک است که با سرعت می‌تواند وارد غشای سلول شود [۶،۵]. زردچوبه از قرن‌ها پیش برای درمان بیماری‌هایی نظیر بیماری‌های کبدی، پوستی و ویروسی مورد استفاده بوده است. مطالعاتی که در سطح برون- و درون‌تنی صورت گرفته‌اند خواص آنتی اکسیدانتی، ضد سرطانی، ضد ویروسی، ضد روماتیسمی و ضد التهابی کورکومین را اثبات نموده‌اند [۷]. اثرات ضد التهابی و ضد سرطانی کورکومین به‌طور عمده به‌خاطر اثرات آنتی اکسیدانی و تاثیر آن روی آنزیم‌های سلولی، مهار مسیرهای ارسال سیگنال در سطوح مختلف، آنژیوژنز و چسبندگی سلول‌هاست [۸]. کورکومین با پروتئین کیناز C و تنظیم کلسیم ارتباط پیدا می‌کند. افزایش کلسیم سیتوزول ممکن است سبب افزایش اکسیژن فعال (ROS) گردد. و اثر آنتی‌اکسیدان و آنتی‌آنژیوژنیک کورکومین به جهت مهار ورود کلسیم و مهار پروتئین کیناز C می‌باشد. تحقیقات متعددی مبنی بر خواص آنتی-اکسیدان منحصر به فرد، اثر ضد موتاسیون، اثر ضد تومور و خاصیت آنتی کارسینوژیک و ضد کلسترول خون کورکومین گزارش شده است [۹]. اثر آنتی اکسیدانی کورکومین با ویتامین C و ویتامین E برابر می‌باشد [۱۰]. کورکومین با مهار آنژیوژنز بافت سرطانی باعث کاهش رشد سلول‌های سرطانی شده و هم‌چنین فعالیت تلومرازی را در این سلول‌ها کاهش می‌دهد. این ماده با مهار فاکتور رشد سلول‌های اندوتلیال عروقی (VEGF)، گیرنده اختصاصی آن و آنژیوپوئتین از آنژیوژنز و تشکیل عروق خونی جدید در سلول‌های توموری جلوگیری نموده و رشد آنها را متوقف می‌کند [۸]. هم‌چنین، در مدل حیوانی التهاب، کورکومین متابولیسم آراشیدونیک اسید و التهاب را در اپی‌درم موش از طریق کاهش فعالیت مسیرهای سیکلواکسیژناز و لیپواکسیژناز مهار می-کند [۱۱]. در مطالعه حاضر با توجه به نقش استرس اکسیداتیو و فاکتورهای التهابی در ایجاد و پیش‌برد سندروم مذکور و نیز خواص آنتی اکسیدانی و ضد التهابی کورکومین، اثرات این محصول گیاهی در بهبود علایم بافتی تخمدان پلی‌کیستیک شده به-وسیله استرادیول والرات مورد بررسی قرار گرفت.

مواد و روش‌ها

در این بررسی تجربی که در سال ۱۳۹۲ در مرکز تکثیر، نگهداری و پرورش حیوانات آزمایشگاهی دانشگاه خوارزمی انجام پذیرفت از ۶۰ سر موش صحرایی ماده بالغ نژاد ویستار با وزن تقریبی ۱۷۰ گرم استفاده شد که در قفس‌های مخصوص و تحت شرایط محیطی و درجه حرارت مطلوب ۲۲ درجه سانتی‌گراد و سیکل روشنایی و تاریکی ۱۲ ساعته و با دسترسی آزادانه به غذا و آب نگهداری می‌شدند. در طی همه‌ی مراحل آزمایش طبق اصول نگهداری و استفاده از حیوانات آزمایشگاهی با حیوانات رفتار شد. مدل سندروم تخمدان پلی‌کیستیک را می‌توان به کمک روش هورمونی و غیر هورمونی از جمله هورمون تستوسترون، دهیدرو اپی‌آندرستون (DHA)، آدرنوکورتیکوتروپین (ACTH)، استرا-دیول والرات (EV)، استفاده از استرس سرما و نیز استفاده از نور مداوم القا کرد [۱۲]. در این تحقیق از روش القاء هورمونی با استرادیول والرات (داروسازی ابوریحان، تهران) استفاده شد. حیوانات انتخاب شده پس از تست اسمیر واژینال روزانه به‌مدت پانزده روز، دارای ۳ دوره متوالی منظم سیکل استروس (هر سیکل متشکل از چهار مرحله پرواستروس، استروس، مت استروس و دی‌استروس) بودند. به تمامی حیوانات در مرحله استروس سیکل تولید مثلی، به‌میزان ۲ میلی‌گرم استرادیول والرات به‌صورت زیر پوستی و یک‌بار تزریق شد. به‌منظور اطمینان از القای کامل این سندروم، پس از تزریق روزانه تست اسمیر واژینال تا تغییرات سیکل استروس و نامنظم شدن آن و رسیدن به مرحله اسمیر واژینال شاخی پایدار Persistent Vaginal Cornification (PVC) به‌عنوان مهم‌ترین علامت القای سندروم ادامه پیدا کرد [۱۳]. برای تعیین دوز مناسب کورکومین (سیگما)، غلظت ماده‌ای که سبب مرگ ۵۰ درصد از موش‌ها شد به‌عنوان LD50 در نظر گرفته شد که در این آزمایش غلظت ۲۰۰۰ میلی‌گرم کورکومین به ازای هر کیلوگرم وزن بدن موش به‌عنوان غلظت LD50 تعیین گردید. به‌همین دلیل غلظت‌های۱۰۰، ۲۰۰، ۳۰۰ و ۴۰۰ میلی‌گرم به ازای هر کیلوگرم وزن بدن به‌عنوان دوزهای درمانی انتخاب شدند. موش‌ها به سه گروه ۱۲ تایی تیمار (شامل دوزهای mg/kg ۱۰۰،۲۰۰،۳۰۰،۴۰۰) و شاهد و کنترل تقسیم شدند. موش‌های تیمار روزانه به‌مدت ۱۴ روز متوالی کورمین که در DMSO به-عنوان حلال حل شده بود به کمک سرنگ انسولین و به‌صورت درون صفاقی دریافت نمودند [۱۴]. به موش‌های گروه شاهد نیز DMSO تزریق شد. موش‌های گروه کنترل هیچ تزریقی دریافت نکردند. در پایان مدت ۱۴ روز پس از تیمار موش‌ها کشته شدند و تخمدان‌های آنها جهت بررسی موفولوژی/مورفومتری برداشته شد. تخمدان‌ها پس از خارج شدن از بدن موش و حذف بافت‌های اضافی در محلول بوئن و فرمالین ۱۰ درصد فیکس شدند. پس از قالب‌گیری به‌صورت سریالی و با ضخامت ۷ میکرون برش داده شده و با رنگ هماتوکسیلین - ائوزین رنگ آمیزی شدند. پس از

[Downloaded from feyz.kaums.ac.ir on 2026-02-02]

مشاهده مقاطع بافتی تخمدان در گروه‌های کنترل (در مرحله‌ی استروس از سیکل تولید مثلی)، PCOS و گروه تیمار شده با کورکومین، فولیکول‌ها از نظر مرحله‌ی رشد و تکوین و بر اساس ریخت‌شناسی و قطر فولیکول به ۶ گروه فولیکول‌های بدوی (PMF)، فولیکول‌های اولیه (PF)، فولیکول‌های پیش آنترال کمتر از ۶۰۰ میکرون (PAF)، فولیکول‌های آنترال ۶۰۰ تا ۱۰۰۰ میکرون (AF)، فولیکول‌های کیستیک (CF) و اجسام زرد (CL) تقسیم شدند و مورد شمارش و بررسی قرار گرفتند. به‌منظور عدم شمارش مجدد یک فولیکول بزرگ، از هر ۱۰ برش یک برش شمارش شد تا از دو بار شمارش فولیکول آنترال که هسته‌ای تقریبا به قطر ۷۰ میکرون دارد، جلوگیری به‌عمل آید. شمارش تعداد کل فولیکول‌های هر دسته فولیکولی به‌وسیله‌ی فرمول پیشنهادی زیر انجام گرفت: $F=(A\times B/C)D$ (F=تعداد کل فولیکولی، A=تعداد فولیکول‌ها در هر برش، B=فاصله‌ی بین برش‌های شمارش شده، C= قطر اووسیت، و D= ضخامت برش‌ها). هم‌چنین، آنالیزهای مورفومتریک جهت بررسی تغییرات لایه‌های سلولی گرانولوزا و غلاف فولیکولی در فولیکول‌های انترال با استفاده از عدسی چشمی مدرج انجام گرفت و نتایج معنی‌داری حاصل گردید. اندازه‌گیری لایه گرانولوزا به‌منظور یکسان نبودن در محیط یک فولیکول بر اساس پیش‌فرض پیشنهادی زیر صورت گرفت: اندازه‌ی لایه‌ی گرانولوزا در گروه فولیکولی آنترال (AF) فاصله‌ی اولین لایه‌ی سلولی گرانولوزا در مجاورت غلاف فولیکولی تا نزدیک‌ترین لایه به حفره‌ی آنتروم تشکیل شده در بخش روبروی کمپلکس اووسیت-کومولوس در نظر گرفته شد. به‌منظور تایید القای سندروم تخمدان پلی‌کیستیک و بهبود آنها به کمک کورکومین با استفاده از سرنگ ۲ میلی‌لیتر خون از قلب حیوانات اخذ شد. لوله‌های حاوی نمونه در بن ماری با دمای ۳۷° قرار گرفت. پس از لخته شدن، با استفاده از سانتریفیوژ ۶۰۰۰ دور در دقیقه به‌مدت ۵ دقیقه سرم نمونه‌های خونی جدا شده و تا زمان آزمایشات سرولوژیک به‌روش Radioimmunoassay به‌منظور بررسی میزان تغییرات سایر هورمون‌ها در دمای ۲۰°- نگهداری شدند. برای تجزیه و تحلیل آماری داده‌ها، از آزمون ANOVA یک‌طرفه و نرم افزار INSTAT استفاده شد و نمودارهای مربوطه از طریق برنامه نرم افزاری EXCEL رسم گردید.

نتایج

یک روز پس از تزریق استرادیول والرات، اکثر موش‌ها اسمیر واژینال با مخلوطی از سلول‌ها را نشان دادند. در روز دوم پس از تزریق حدود دو سوم حیوانات اسمیر استروس و یا مخلوطی از پرواستروس- استروس را نشان دادند. در روزهای بین ۳ تا۲۰ اسمیر واژینال به‌صورت مخلوطی از سلول‌ها با موکوس فراوان بود و هیچ‌کدام از حیوانات مرحله استروس را نشان ندادند. در برخی از موش‌ها در این دوره مخلوطی از پرواستروس- استروس دیده شد. الگوی منظمی از سیکل تولید مثلی در این دوره در حیوانات مشاهده نشد. از روز بیستم حیوانات شروع به نشان دادن الگوی اسمیر استروس نمودند و از روز ۲۵ تمامی موش‌ها در مرحله استروس پایدار یا PVC قرار گرفتند. موش‌های گروه شاهد در این مدت سیکل طبیعی خود را ادامه دادند. در تخمدان‌های تیمار شده با EV در موش‌های بالغ، فولیکول‌های بزرگ کیستیک با لایه گرانولوزای باریک در حد ۲ یا ۳ لایه سلولی و تعداد کمی فولیکول‌های بدوی که از مشخصه‌های PCOS است و هم‌چنین تعداد کمی جسم زرد مشاهده شد. در گروه شاهد بر خلاف گروه تیمار، تخمدان‌ها فاقد کیست و مملو از فولیکول‌های بدوی و جسم زرد بود که نشان‌دهنده تخمک‌گذاری طبیعی است. بنابراین، تیمار تخمدان پس از ۶۰ روز با استفاده از EV منجر به عدم تخمک‌گذاری طبیعی، کیست و اختلال در تکوین طبیعی رشد فولیکولی شد (شکل شماره ۱). پس از تیمار تخمدان‌های پلی‌کیستیک شده با کورکومین، بررسی‌های مرفولوژیک نشان داد که در دوز پایین‌تر این ماده (۱۰۰kg/mg) تعدادی کیست با اندازه‌های مختلف وجود دارد. با افزایش دوز کورکومین (دوزهای kg/mg ۲۰۰،۳۰۰،۴۰۰) در تخمدان‌های تیمار شده هیچ کیستی مشاهده نشد، هم‌چنین، تعداد جسم زرد که نشانه انجام و آغاز تخمک‌گذاری است در نمونه‌های تیمار شده افزایش یافت (شکل شماره ۱ و جدول شماره ۱). در بررسی میزان تغییرات LH در گروه پلی‌کیستیک و هم‌چنین تیمار (دوزهای ۱۰۰ و ۲۰۰ mg/kg) اختلاف معنی‌دار $P<۰/۰۱$، $P<۰/۰۰۱$ مشاهده گردید، ولی در سایر دوزهای کورکومین (۳۰۰ و mg/kg ۴۰۰) کاهش LH سطح سرمی نشان داد که این تغییر معنی‌دار نبوده است. در بررسی میزان تغییرات FSH در گروه‌های تحت مطالعه اختلاف معنی‌داری در بین گروه‌ها مشاهده شد. افزایش معنی‌داری در اندازه هورمون FSH بین گروه پلی‌کیستیک شده با دوزهای mg/kg ۱۰۰، ۲۰۰ و ۳۰۰ ($P<۰/۰۱$، $P<۰/۰۰۱$) بین گروه PCOS و تیمار مشاهده شد. در بررسی میزان تستوسترون در گروه‌های مورد مطالعه میزان تستوسترون در گروه پلی‌کیستیک شده اختلاف معنی‌داری ($P<۰/۰۵$) را با گروه تیمار شده با کورکومین نشان داد. در این بررسی میزان این هورمون در گروه‌های تحت تیمار اگرچه اختلاف معنی‌داری را نشان نداد، اما نسبت به گروه شاهد کاهش چشم‌گیری داشت. در بررسی میزان تغییرات هورمون

[Downloaded from feyz.kaums.ac.ir on 2026-02-02]

استرادیول در گروهای تحت بررسی اختلاف معنی‌داری ($P<۰/۰۰۱$) در گروه پلی‌کیستیک شده نسبت به گروه کنترل و تیمار دیده شد. و با وجود کاهش استرادیول در گروه‌های تحت تیمار اختلاف معنی‌داری در گروه تیمار دیده نشد. در بررسی تغییرات میزان هورمون پروژسترون در گروه‌ها اختلاف معنی‌داری ($P<۰/۰۵$، $P<۰/۰۱$) بین گروه پلی‌کیستیک شده با گروه تیمار شده (دوز ۱۰۰ و ۲۰۰) دیده شد. در دوزهای ۳۰۰ و ۴۰۰ با وجود اینکه اختلاف معنی‌داری دیده نشد، اما در میزان هورمون افزایش دیده می‌شود. به‌منظور تعیین اثر کورکومین بر روی تکوین فولیکولی، فولیکول‌ها بر اساس مورفولوژی به ۶ گروه: ۱- فولیکول‌های بدوی (PRI)، ۲- فولیکول‌های اولیه (PF)، ۳- فولیکول‌های پره آنترال (PA)، ۴- فولیکول‌های آنترال (A) ۵- فولیکول‌های کیستیک (CF) و ۶- جسم زرد (CL) دسته‌بندی شدند. در بررسی‌های انجام شده و مقایسه گروه کنترل با گروه تیمار شده با EV تعداد فولیکول‌های کیستیک و فولیکول اولیه در گروه تیمار شده تفاوت معنی‌دار ($P<۰/۰۰۱$) و تعداد فولیکول‌های کیستیک در سایر نمودارها اختلاف ($P<۰/۰۱$) را نشان داد. در تخمدان‌های گروه تیمار شده با استرادیول والرات، تعدادی فولیکول‌های بزرگ کیستیک با لایه‌ی گرانولوزای نازک در حدود دو یا سه لایه‌ی سلولی مشاهده شد. در این گروه تعداد کمی جسم زرد که نشانه‌ی تخمک‌گذاری می‌باشد نیز مشاهده شد. در تخمدان‌های گروه شاهد تخمدان‌ها فاقد هرگونه کیست بوده و تعداد زیادی فولیکول در مراحل مختلف تکوین فولیکولی و هم‌چنین جسم زرد مشاهده شد. این نتایج گویای القای کامل فنوتیپ سندروم تخمدان پلی‌کیستیک در تخمدان‌هایی بود که ۶۰ روز پس از تیمار با EV مورد بررسی قرار گرفتند (نمودار شماره ۱). موش‌های PCOS به‌مدت ۱۴ روز تحت تزریق کورکومین با دوز پایین ۱۰۰ mg/kg قرار گرفتند و گروه شاهد مربوطه به همان میزان DMSO دریافت نمودند. پس از این مدت تغییرات معنی‌داری ($P<۰/۰۵$، $P<۰/۰۱$، $P<۰/۰۰۱$) در گروه تیمار شده با دوز پایین کورکومین در مقایسه با گروه EV مشاهده شد (نمودار شماره ۲). در همه گروه‌های تیمار شده با کورکومین (دوزهای ۲۰۰، ۳۰۰، و۴۰۰ mg/kg) در مقایسه با گروه EV تغییرات معنی‌داری به‌میزان $P<۰/۰۰۱$ و $P<۰/۰۱$ در همه گروه‌های فولیکولی (به‌جز فولیکول‌های بدوی) دیده می‌شود. پس از این مدت، تعداد فولیکول‌های پیش‌آنترال و جسم زرد افزایش یافته و تعداد کیست‌ها کاهش یافت که این تغییرات نسبت به گروه شاهد معنی‌دار بود. هم‌چنین، تعدادی جسم زرد در این گروه ظهور یافت که نشانه‌ی بهبودی نسبی تخمدان‌های گروه PCOS بود (نمودار شماره ۲). اندازه‌گیری ضخامت غلاف فولیکولی و لایه گرانولوزا در ۴ گروه کنترل، پلی‌کیستیک و PCOS تیمار شده با دوز بالا و پایین کورکومین، کاهش معنی‌داری ($P<۰/۰۰۱$، $P<۰/۰۱$) در ضخامت غلاف فولیکولی بین گروه PCOS و تیمار با کورکومین نشان داد. در مقایسه لایه گرانولوزای گروه‌ها، نمونه‌های تیمار شده با دوز بالای کورکومین افزایش معنی‌داری ($P<۰/۰۵$) نسبت به گروه کنترل نشان دادند، اما دوز پایین تغییرات معنی‌داری را نشان نداد (نمودار شماره ۳).

بحث

در این تحقیق القاء PCOS با استفاده از EV صورت گرفت و نتایج مشابهی از نظر تغییرات تعداد فولیکولی و مورفولوژی تخمدان هم‌سو با نتایج برخی تحقیقات به‌دست آمد. Desjardins و همکاران پس از القا PCOS در موش‌های صحرایی گزارش کردند کیست‌های متعددی در تخمدان تشکیل شده است و منشا این کیست‌ها از فولیکول‌های آترزی شده است. هم‌چنین، آنها مشاهده کردند لایه سلول‌های گرانولوزا دژنره شده و لایه خارجی سلول تکا ضخیم‌تر شده است [۱۵]. طبق بررسی‌ها و مشاهدات کریم‌زاده و همکاران، افزایش عروق خون‌رسان به‌دلیل آنژیوژنز در بخش استروما و لایه‌ی غلاف فولیکولی سبب پیشرفت استروئیدوژنز و ضخیم شدن این لایه می‌شود. به‌علاوه، آندروژن بالا موجب هایپرتکازیسم و عدم اوولاسیون موفق می‌گردد [۱۶]. انسولین و IGF-1 و IGF-2 از جمله تنظیم‌کنندگان اتوکرین و پاراکرین سلول‌های (T- I Theca-بینابینی) در انسان و موش صحرایی هستند و قادرند تکثیر و فعالیت استروئیدوژنز این سلول‌ها را تحریک نمایند. انسولین و فاکتورهای شبه انسولینی موجب افزایش سنتز آندروژن در سلول‌های تک و سلول‌های گرانولوزا می‌شوند، هم‌چنین این هورمون موجب افزایش تستوسترون موجود آزاد در جریان خون می‌شود. افزایش تولید آندروژن‌ها در نهایت موجب رشد فولیکولی می‌گردد و در نتیجه میزان LH افزایش پیدا می‌کند که این افزایش باعث افزایش وزن بدن و در نهایت کاهش آترزی فولیکولی می‌شود [۱۷]. Loucks و Thuma در پژوهش خود به وابستگی هورمون LH با چربی بدن اشاره کرده و کاهش تولید این هورمون را به تغییرات چربی بدنی مرتبط دانسته‌اند [۱۸].

[Downloaded from feyz.kaums.ac.ir on 2026-02-02]

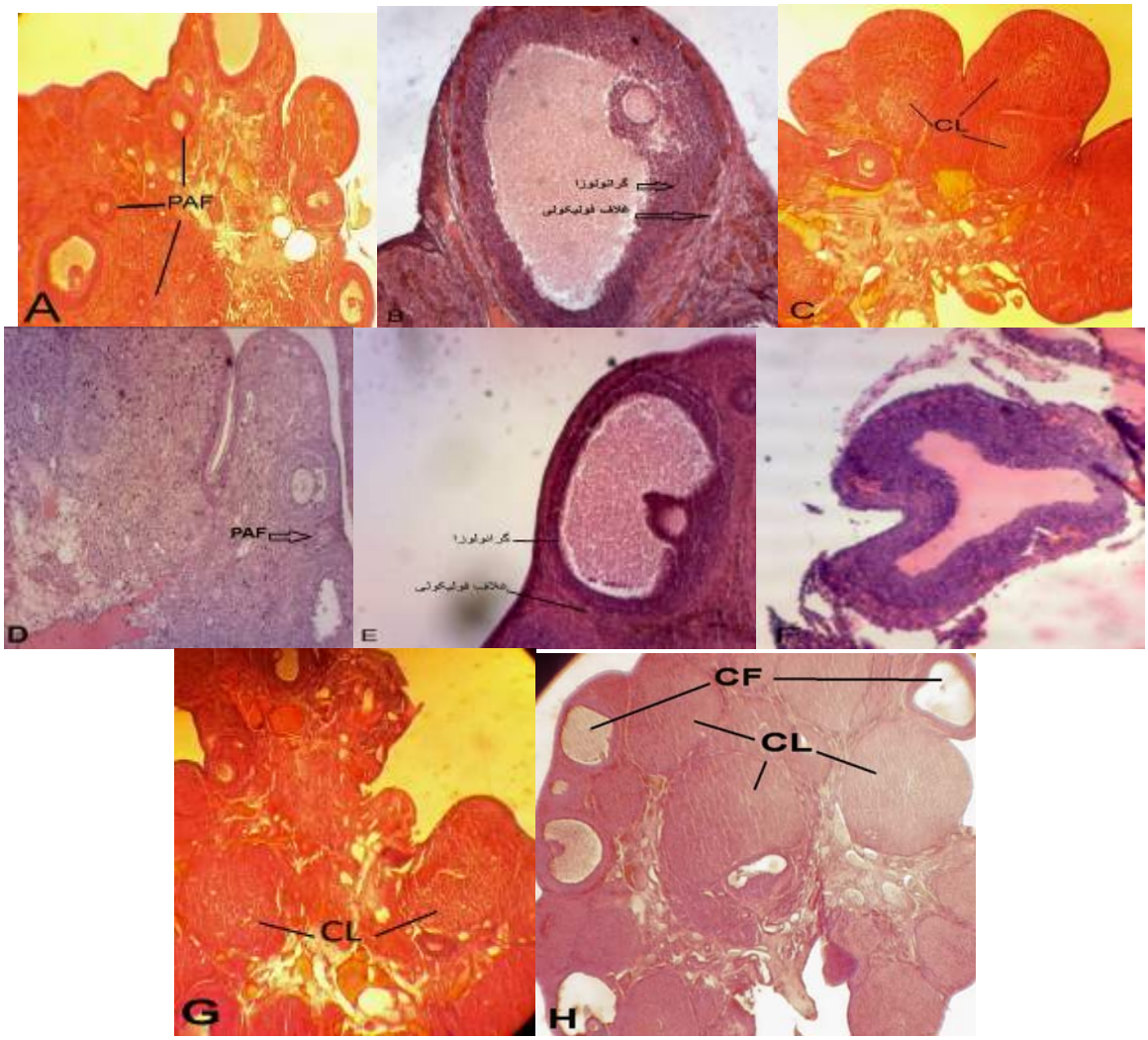

شکل شماره ۱- مقایسه تخمدان گروه کنترل (A,B,C) و تخمدان پلی‌کیستیک (D,E,F) و تخمدان پلی‌کیستیک تیمار شده با غلظت ۴۰۰ mg/kg BW کورکومین (G,H). در تصویر D کاهش فولیکول‌های کوچک در گروه تخمدان پلی‌کیستیک نسبت به گروه کنترل (A) دیده می‌شود. در تصویر E کاهش ضخامت لایه گرانولوزا و افزایش ضخامت غلاف فولیکولی نسبت به گروه کنترل (B) دیده می‌شود. در تصویر F نمای یک فولیکول کیستیک در تخمدان PCOS دیده می‌شود، در حالی‌که تخمدان گروه کنترل (C) بدون کیست و حاوی چند جسم زرد بود. تصویر G و H فتومیکروگراف تخمدان پلی‌کیستیک تیمار شده با کورکومین هستند که ظهور جسم زرد در تصویر G و حضور تعدادی از فولیکول‌های کیستیک در کنار اجسام زرد در این گروه نشانه‌ی بهبود نسبی این سندروم نسبت به گروه PCOS می‌باشد. CL= جسم زرد، PAF= فولیکول پره آنترال، و CF= فولیکول کیستیک. (A,C, ,G,H: X100; B,D,E,F: X400).

جدول شماره ۱- میزان سرمی FSH, LH, تستوسترون، پروژسترون، و استرادیول در موش‌های گروه PCOS و گروه‌های تیمار شده با غلظت های مختلف کورکومین نسبت به گروه کنترل مقایسه شده است. LH: Luteinizing Hormone, FSH: Follicle Stimulating Hormone, T: Testosterone, P4: Progesterone, E2: 17β-*estradiol*.

گروه	E2(ng/ml)	P4(ng/ml)	T(ng/ml)	LH(ng/ml)	FSH(ng/ml)
کنترل	۰/۲۷±۰/۰۱	۶۶/۰۳±۷/۷	۰/۷۳±۰/۰۳	۲/۳۶±۰/۱۵	۱۶۴۴/۷۶±۱۲۶/۶
PCOS	۰/۶۳±۰/۰۵***	۳۱/۱۲±۱/۷۶**	۱/۴۱±۰/۳*	۸/۱۶±۱/۵۶***	۴۷۶/۸۲±۱۳/۳***
۱۰۰mg/kg BW Curcumin	۰/۳۶±۰/۰۴	۳۵/۶۹±۰/۰۷**	۰/۸۶±۰/۰۳	۴±۰/۱***	۴۳۱/۱۳±۲۹/۸۱***
۲۰۰mg/kg BW Curcumin	۰/۳±۰/۰۱	۴۷/۳۶±۰/۸۸*	۰/۸±۰/۰۱	۳/۱۶±۰/۰۴***	۶۱۳/۲۴±۱۳/۰۵***
۳۰۰mg/kg BW Curcumin	۰/۲۹±۰/۰۱	۵۰/۳۳±۰/۴۱	۰/۷۷±۰/۰۲	۲/۵۶±۰/۰۹	۱۱۷۴/۰۵±۱۵.۹۵**
۴۰۰mg/kg BW Curcumin	۰/۲۶±۰/۰۱	۵۳/۹۵±۰/۲	۰/۷۵±۰/۰۱	۲/۳۹±۰/۱	۱۵۹۱/۲۱±۴۴.۹۷

$\overline{X} \pm SD$ (*P<۰/۰۵، **P<۰/۰۱، ***P<۰/۰۰۱)

[Downloaded from feyz.kaums.ac.ir on 2026-02-02]

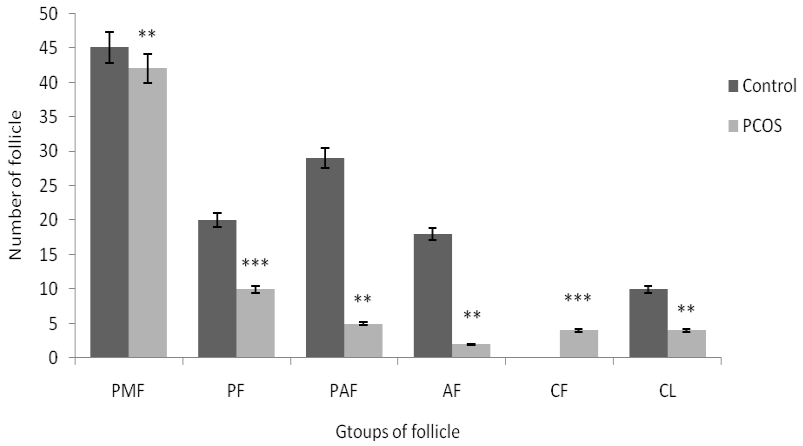

نمودار شماره ۱- مورفومتری گروه‌های مختلف فولیکولی در تخمدان‌های گروه کنترل و گروه پلی‌کیستیک (n=12). در تخمدان گروه‌های پلی-کیستیک افزایش معنی‌داری در تعداد کیست‌ها و کاهش معنی‌داری در تعداد جسم زرد مشاهده شد. (***P<۰/۰۰۱ ،**P<۰/۰۱)
PMF= فولیکول بدوی. PF= فولیکول اولیه. PAF= فولیکول پری‌آنترال. AF= فولیکول آنترال.CF = فولیکول کیستیک. CL= جسم زرد.

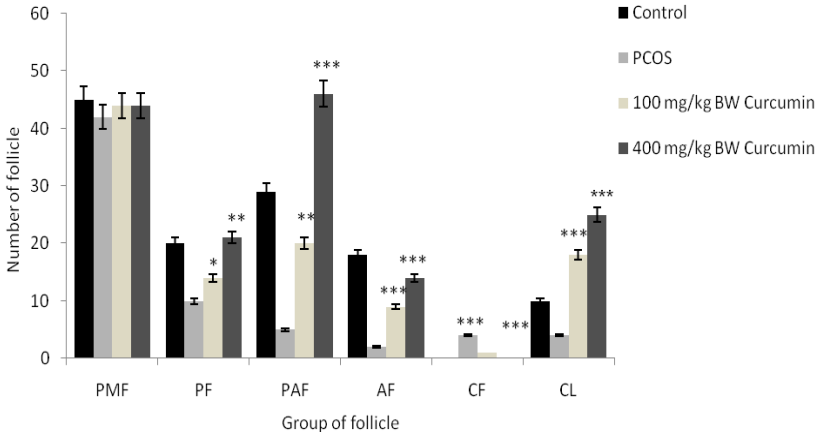

نمودار شماره ۲- مورفومتری گروه‌های مختلف فولیکولی در تخمدان‌های گروه کنترل، گروه پلی‌کیستیک و گروه پلی‌کیستیک تیمارشده با غلظت، ۴۰۰ mg/kg BW، ۱۰۰ کورکومین (n=12 در هر گروه). گروه‌های تیمار شده با کورکومین نسبت به گروه پلی‌کیستیک تفاوت‌های معنی‌داری نشان دادند. (*P<۰/۰۵، **P<۰/۰۱، ***P<۰/۰۰۱) PMF = فولیکول بدوی. PF= فولیکول اولیه. PAF= فولیکول پری‌آنترال. AF= فولیکول آنترال.CF = فولیکول کیستیک. CL= جسم زرد.

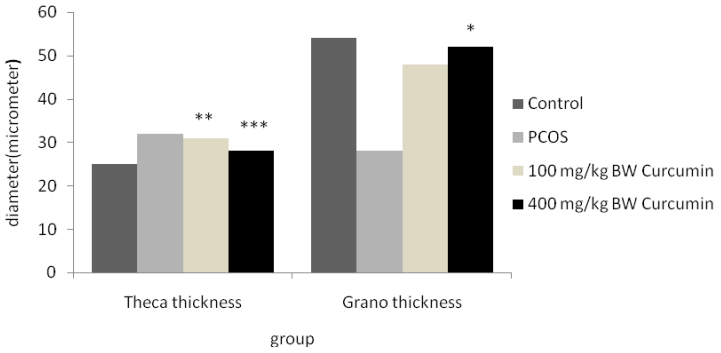

نمودار شماره ۳- مورفومتری ضخامت لایه غلاف فولیکولی و گرانولوزا در تخمدان گروه کنترل، PCOS و تیمارشده با دوز بالا و پایین کورکومین. غلاف فولیکولی در نمونه‌های تیمارشده با کورکومین نسبت به گروه PCOS کاهش معنی‌داری را نشان می‌دهد. هم‌چنین، ضخامت لایه گرانولوزا در نمونه‌های تیمارشده با کورکومین در مقایسه با گروه PCOS افزایش معنی‌داری را نشان می‌دهد (*P<۰/۰۵، **P<۰/۰۱، ***P<۰/۰۰۱).

[Downloaded from feyz.kaums.ac.ir on 2026-02-02]

Sasikala و همکاران پس از ایجاد سندروم تخمدان پلی‌کیستیک توسط لتروزول به‌مدت ۲۸ روز در موش‌های صحرایی گزارش کردند که رشد و نمو فولیکول‌ها در گروه آزمایش نسبت به گروه کنترل کاهش داشته است که این نتایج با یافته‌های پژوهش حاضر هم‌خوانی دارد [۱۹]. نشان داده شده است که درمان با متفورمین تاثیری در سطح LH و FSH بیماران مبتلا به سندروم تخمدان پلی‌کیستیک ایجاد نمی‌کند [۲۰]. هم‌چنین، بیان شده است که کورکومین با القای آپوپتوز تکثیر سلول‌های تومور غده‌ی هیپوفیز را مهار می‌کند و تولید و آزاد شدن LH را کاهش می‌دهد. بنابراین، تیمار با کورکومین به‌عنوان یک روش جدید می‌تواند در اختلالات مربوط به افزایش این هورمون استفاده شود [۲۱]. از آنجا که افزایش غیر ریتمیک این هورمون در سندروم تخمدان پلی-کیستیک موجب بروز علایم بافتی تخمدان می‌گردد، بنابراین می-توان احتمال داد که کورکومین نیز مانند متفورمین (به‌عنوان یکی از داروهای موثر در کاهش علایم این سندروم) بتواند با کاهش میزان هورمون LH سبب القای تخمک‌گذاری و تعدیل علایم بافتی تخمدان شود. گفته شده است که از کورکومین می‌توان به-عنوان یک ماده آنتی اکسیدانی قوی در برابر استرس‌های اکسیداتیوی و اثرات ناشی از آن استفاده کرد [۲۲]. کورکومین فعالیت‌های آنتی اکسیدانی را به شیوه‌ی مستقیم و غیر مستقیم توسط مهار اکسیژن واکنشی و القای پاسخ آنتی اکسیدانی انجام می‌دهد. اثر حفاظتی کورکومین بر کلیه در چندین مدل تجربی از جمله نفروپاتی دیابتی، نارسایی مزمن کلیه، ایسکمی و برقراری مجدد جریان خون و سمیت کلیوی ناشی از ترکیباتی مانند جنتاما-یسین، کلروکین، سدیم فلوراید و سیس پلاتین ارزیابی شد. نشان داده شده است که کورکومین یک مولکول محافظ کلیه در برابر استرس اکسیداتیو کلیوی است [۲۳]. کورکومین افزایش فعالیت آنزیم‌های آسپارتات ترانس آمیناز و آلکالین فسفاتاز که بر اثر التهاب کبد در حیواناتی که دچار آسیب کبدی ناشی از الکل هستند را مهار می‌کند [۲۴]. هم‌چنین، مشخص شده است که کورکومین به‌علت ویژگی‌های آنتی اکسیدانی‌اش باعث حفاظت حیوانات مورد آزمایش در مقابل ایسکمی می‌شود [۲۵]. با توجه به این تحقیقات مبنی بر خواص آنتی اکسیدانی کورکومین در بافت‌های کلیه و کبد، در این تحقیق از اثرات آنتی اکسیدانی کورکومین در بهبود علائم این سندروم در تخمدان استفاده شد. با توجه به نقش اثبات شده‌ی استرس اکسیداتیو در ایجاد و تشدید علایم بافتی تخمدان در سندروم تخمدان پلی‌کیستیک توسط Zhang و Karabulut می‌توان ابراز کرد که نتایج این بررسی (کاهش ضخامت لایه‌ی غلاف فولیکولی، افزایش لایه‌ی گرانولوزا و افزایش تعداد جسم زرد) مهر تاییدی بر مطالعات آنها مبنی از استفاده از آنتی‌اکسیدان‌ها در درمان بیماران PCOS شد [۲۷،۲۶]. بیان شده است که مصرف کورکومین با غلظت ۳۰۰-۱۰۰ میلی‌گرم بر کیلوگرم در جوندگان باعث کاهش التهاب پنجه پا می‌شود. [۲۸]. در یک مطالعه‌ی دیگر نشان داده شد که کورکومین به‌طور موثر بیان ژن سایتوکاین‌ها را در هر دو سطح mRNA و پروتئین مهار می‌کند و فعالیت NF-KB را کاهش می‌دهد [۲۹]. در مطالعه آنها نشان داده شد که کورکومین اثرات ضد افسردگی مانند را در موش CMS شده به‌دلیل توانایی ضد التهابی‌اش کاهش می‌دهد. با تکیه بر وجود علایم Low- Grade Inflammatory State در سندروم تخمدان پلی‌کیستیک که موجب ظهور علایمی از جمله افزایش سطح اندروژن‌های خون، افزایش آنزیوژنز تخمدانی و افزایش ضخامت لایه‌ی غلاف فولیکولی می‌شود، در این تحقیق خواص ضد التهابی کورکومین بررسی شد. کورکومین با اثر بر روی اندازه تخمدان پلی‌کیستیک سبب کاهش حجم تخمدان به-صورت ماکروسکوپی گردید. هم‌چنین، بر میزان هورمون تستو-سترون، تعداد فولیکول‌ها و تعداد کیست‌ها موثر بوده و باعث کاهش آنها در گروه‌های تیمار شده با کورکومین شد. این بهبودی در غلظت‌های بالاتر چشم‌گیرتر بود.

نتیجه‌گیری

کاهش علایم بافتی سندروم تخمدان پلی‌کیستیک در موش صحرایی توسط کورکومین احتمالا به‌دلیل خواص ضد التهابی و آنتی اکسیدانی این محصول گیاهی است. به‌نظر می‌رسد کاهش میزان تستوسترون، کاهش ضخامت لایه غلاف فولیکولی و نیز افزایش تعداد جسم زرد در تخمدان‌های تیمار شده با کور-کومین به‌صورت وابسته به غلظت شواهدی از افزایش میزان باروری را در سندروم تخمدان پلی‌کیستیک ارایه می‌دهد.

تشکر و قدردانی

این تحقیق که بخشی از پایان‌نامه مقطع کارشناسی ارشد می‌باشد، از حمایت مالی دانشکده علوم زیستی دانشگاه خوارزمی برخوردار بوده است.

References:

[1] Upadhya K, Trent M. Effects of polycystic ovary syndrome on health-related quality of life. ***Expert Rev Pharmacoecon Outcomes Res*** 2007; 7(6): 597-603.

[Downloaded from feyz.kaums.ac.ir on 2026-02-02]

[2] Marx TL, Mehta AE. Polycystic ovary syndrome: pathogenesis and treatment over the short and long term. ***Cleve Clin J Med*** 2003; 70(1): 31-45.
[3] Tsilchorozidou T, Overton C, Conway GS. The pathophysiology of polycystic ovary syndrome. ***Clin Endocrinol*** 2004; 60(1): 1–17.
[4] Henmi H, Endo T, Nagasawa K, Hayashi T, Chida M, Akutagawa N, et al. Lysyl oxidase and MMP-2 expression in dehydroepiandrosterone-induced polycystic ovary in rats. ***Biol Reprod*** 2001; 64(1): 157–62.
[5] Aggarwal BB, Shishodia S. Molecular targets of dietary agents for prevention and therapy of cancer. ***Biochem Pharmacol*** 2006; 71(10): 1397-421.
[6] Lin JK. Molecular targets of curcumin. ***Adv Exp Med Biol*** 2007; 595: 227-43.
[7] Cole GM, Teter B, Frautschy SA. Neuroprotective effects of curcumin. ***Adv Exp Med Biol*** 2007; 595: 197-12.
[8] Thangapazham RL, Sharma A, Maheshwari RK. Multiple molecular targets in cancer chemoprevention by curcumin. ***AAPS J*** 2007; 8(3): 443-9.
[9] Maheshwari RK, Singh AK, Gaddipati J, Srimal RC. Multiple biological activities of curcumin, a short review. ***Life Sci*** 2006; 78(18): 2081-7.
[10] Blumenthal M, Goldberg A, Brinkman J. HerbalMedicine: The expanded commission E monographs. In: Newton MA, editor: Integrative Medicine Communications; 2000. pp. 330–4
[11] Jurenka JS. Anti-inflammatory Properties of Curcumin, a Major Constituent of Curcuma longa: a review of preclinical and clinical research. ***Altern Med Rev*** 2009; 14(2): 141-53.
[12] Liu ZG. Molecular mechanism of TNF signaling and beyond. ***Cell Res*** 2005; 15(1): 24-27.
[13] Beloosesky R, Gold R, Almog B, Sasson R, Dantes A, Land-Bracha A, et al. Induction of polycystic ovary by testosterone in immature female rats: modulation of apoptosis and attenuation of glucose/insulin ratio. ***Int J Mol Med*** 2004; 14(2): 207-15.
[14] Kohli K, Ali J, Ansari MJ, Raheman Z. Curcumin: A natural antiinflammatory agent natural antiinflammatory agent natural antiinflammatory agent. ***Indian J Pharmacol*** 2005; 37 (3): 141-147.
[15] Desjardins GC, Beaudent A, Brawer JR. alternation in opioid parameters in the hypothalamus of rat with estradiol-induced polycystic ovariyan disease. ***Endocrinology*** 1990; 127(6): 2669-76.
[16] Karimzadeh L, Nabiuni M, Mohseni Kouchesfehani H, Adham H, Bagheri A, Sheikholeslami A. Effect of bee venom on IL-6, COX-2 and VEGF levels in polycystic ovarian syndrome induced in Wistar rats by estradiol valerate. ***J Venom Anim Toxins incl Trop Dis*** 2013; 19(1): 32.
[17] Spaczynski RZ, Arici A, Duleba AJ. Tumor Necrosis Factor-a Stimulates Proliferation of Rat Ovarian Theca- Interstitial Cells. ***Biol Reprod*** 2000; 61(4): 993–8.
[18] Loucks AB, Thuma JR. Luteinizing hormone pullstility is disrupted at a threshold of energy availability in regularly menstruating women. ***J Clin Endocrinol Metab*** 2003; 88(1): 97-311.
[19] Walters KA, Allan CM, Handelsman DJ. Rodent Models for Human Polycystic Ovary Syndrome. ***Biol Reproduction*** 2012; 86(5):149, 1–12.
[20] Kazerooni T, Dehghan-Kooshkyhazi M. Effects of metformin therapy on hyperandrogenism in women with polycystic ovariane syndrome. ***Gynecol Endocrinol*** 2003; 17(1): 51-96.
[21] Miller M, Chen S, Woodliff J, Kansra S. Curcumin (Diferuloylmethane) Inhibits Cell Proliferation, Induces Apoptosis, and Decreases Hormone Levels and Secretion in Pituitary Tumor Cells. ***Endocrinology*** 2008; 149(8): 4158–67.
[22] Shang YJ, Jin XJ, Shang XL, Tang JJ, Liu GY, Dai F, et al. Antioxidant capacity of curcumin-directed analogues: Structure–activity relationship and influence of microenvironment. ***Food Chem*** 2010; 119(4): 1435-42.
[23] Trujillo J, Chirino YI, Eduardo Molina-Jijón E, Ana Cristina A, Romero A, Tapia E, et al. Renoprotective effect of the antioxidant curcumin: Recent findings. ***Redox Biol*** 2013; 1(1): 448-56.
[24] Rajakrishnan V, Jayadeep A, Arun OS, Sudhakaran PR, Menon VP. Changes in the prostaglandin levels in alcohol toxicity, effect of Curcumin and N-acetylesteine. ***J Nutr Biochem*** 2000; 11(10): 509-14.
[25] Ghoneim AI, Abdel-Naim AB, Khalifa AE, El-Denshary ES. Protective effects of Curcumin against ischeamia/reperfusion insult in rat forebrain. ***Pharmacol Res*** 2002; 46(3): 272-9.
[26] Zhang D, Luo WY, Liao H, Wang CF, Sun Y. The effects of oxidative stress to PCOS. ***Sichuan Da Xue Xue Bao Yi Xue Ban*** 2008; 39(3): 421-3.
[27] Karabulut AB, Cakmak M, Kiran RT, Sahin I. Oxidative Stress Status, Metabolic Profile and Cardiovascular Risk Factors in Patients with Polycystic Ovary Syndrome. Oxidative Stress in PCOS. ***Med Sci*** 2012; 1(1): 27-34.
[28] Banerjee M , Tripathi LM, Srivastava VM, Puri A, Shukla R. Modulation of inflammetory Mediators by ibuprofen and Curumin treatment during chronic inflammation in rat. ***Immunopharmacol Immunotoxicol*** 2005; 25(2): 213-24.
[29] Li YC, Wang FM, Pan Y, Qiang LQ, Cheng G, Zhang WY, et al. Antidepressant-like effects of curcumin in chronic mild stress of rats: ***Prog Neuropsychopharmacol Biol Psychiatry.*** 2009; 33 (3): 435–49.

[Downloaded from feyz.kaums.ac.ir on 2026-02-02]