Original Article

Effect of high-dose atorvastatin on advanced soft atherosclerotic plaque in rabbit carotid artery using ultrasonographic and histological methods

Mehrad H[1], Mokhtari-Dizaji M[1*], Ghanaati H[2]

1- Department of Medical Physics, Faculty of Medical Sciences, Tarbiat Modares University, Tehran, I. R. Iran.
2- Imam Khomeini Hospital, Tehran University of Medical Sciences, Tehran, I. R. Iran.

Received November 27, 2012; Accepted January 11, 2014

Abstract:

Background: The present study aimed to investigate the effect of high-dose atorvastatin on advanced soft atherosclerotic plaque in the rabbit common carotid artery.
Materials and Methods: In this experimental study, the common carotid arteries in 17 rabbits were injured through perivascular liquid nitrogen followed by a 1.5% cholesterol-rich diet for eight weeks. The animals were randomly divided into three groups including A: a cholesterol-rich diet (8 weeks), B: control and discontinuation of cholesterol-rich diet (12 weeks) and C: high-dose atorvastatin administration (5 mg/kg/day) and discontinuation the cholesterol-rich diet (12 weeks). Blood volume flow and blood mean velocity were measured by color Doppler ultrasonography. Moreover, mean wall thickness and percentage of luminal cross-sectional area of stenosis were measured by B-mode ultrasonography and histological methods in the stenotic region of the common carotid artery.
Results: Results showed a significant reduction in the serum lipid parameters, peak systolic blood pressure, blood mean pressure, blood mean velocity, mean value for wall thickness and the percentage of luminal cross-sectional area of stenosis. Moreover, results showed a significant increase in the peak diastolic blood pressure and blood volume flow in group C compared with the other groups ($P<0.05$).
Conclusion: The pleiotropic and lipophilic effects of high-dose atorvastatin accompanied by discontinuation of cholesterol-rich diet can cause to exterminate the microvessels, improve the fibro-lipid lesion in the soft plaque and significantly dilate the luminal cross-sectional area of stenosis.

Keywords: Doppler ultrasonography, Carotid atherosclerosis, Atorvastatin, Histology

* **Corresponding Author.**
Email: mokhtarm@modares.ac.ir
Tel: 0098 21 82883893
Fax: 0098 21 88006544

Conflict of Interests: ***No***

Feyz, Journal of Kashan University of Medical Sciences April, 2014; Vol. 18, No 1, Pages 9-22

Please cite this article as: Mehrad H, Mokhtari-Dizaji M, Ghanaati H. Effect of high-dose atorvastatin on advanced soft atherosclerotic plaque in rabbit carotid artery using ultrasonographic and histological methods. ***Feyz*** 2014; 18(1): 9-22.

[Downloaded from feyz.kaums.ac.ir on 2025-12-18]

بررسی تاثیر آتورواستاتین با دوز بالا بر پلاک نرم آترواسکلروتیک پیشرفته در شریان کاروتید خرگوش با استفاده از تصویربرداری فراصوتی و بافت شناسی

حسین مهراد[۱]، منیژه مختاری دیزجی[۲*]، حسین قناعتی[۳]

خلاصه:

سابقه و هدف: در این مطالعه برای اولین بار اثر آتورواستاتین با دوز بالا بر پلاک نرم آترواسکلروتیک پیشرفته کاروتید مشترک مدل خرگوش بررسی شده است.

مواد و روش‌ها: در این مطالعه تجربی کاروتید مشترک ۱۷ راس خرگوش تحت آسیب برون‌رگی با نیتروژن مایع قرار گرفته و سپس همه خرگوش‌ها به‌مدت هشت هفته غذای پر کلسترول (۱/۵ درصد) مصرف کردند. پس از هشت هفته خرگوش‌ها به‌طور تصادفی به سه گروه A: تغذیه پرکلسترول و بررسی در هفته هشتم، B: کنترل و قطع کلسترول و بررسی در هفته دوازدهم و C: تجویز آتورواستاتین با دوز بالا (روزانه ۵ میلی‌گرم به ازای یک کیلوگرم وزن حیوان) و قطع کلسترول و بررسی در هفته دوازدهم تقسیم شدند. جریان حجمی و سرعت متوسط خون با تصویربرداری فراصوتی داپلر رنگی و میانگین ضخامت دیواره و درصد تنگی سطح مقطع لومن به دو روش تصویر برداری فراصوتی B-mode و بافت شناسی در ناحیه تنگی شریان کاروتید مشترک بررسی شدند.

نتایج: تجویز آتورواستاتین با دوز بالا به همراه قطع کلسترول موجب کاهش معنی‌دار پارامترهای چربی خون، فشار پیک سیستولیک خون، فشار متوسط خون، سرعت متوسط خون، میانگین ضخامت دیواره و درصد تنگی سطح مقطع لومن و هم‌چنین موجب افزایش معنی‌دار فشار پیک دیاستولیک خون و جریان حجمی خون نسبت به دو گروه A و B گردید ($P<$ ۰/۰۵).

نتیجه‌گیری: اثرات پلیوتروپیک و لیپوفیلیک آتورواستاتین با دوز بالا به‌همراه قطع کلسترول موجب از بین رفتن ریزرگ‌ها، بهبود ضایعه فیبرولیپیدی در پلاک نرم و گشاد شدن موثر سطح مقطع لومن در ناحیه تنگی می‌شود.

واژگان کلیدی: داپلر اولتراسونوگرافی، آترواسکلروز کاروتید، آتورواستاتین، بافت شناسی

دو ماه‌نامه علمی- پژوهشی فیض، دوره هجدهم، شماره ۱، فروردین و اردیبهشت ۱۳۹۳، صفحات ۲۲-۹

مقدمه

پارگی و شکافت پلاک نرم آترواسکلروتیک که منجر به ترومبوز می‌شود، علت اصلی سندروم‌های حاد قلبی‌عروقی و مغزی‌عروقی می‌باشد. پیشرفت آترواسکلروزیس می‌تواند باعث حمله ایسکمی و در نتیجه حمله مغزی و یا حمله قلبی شود که مهم‌ترین عامل مرگ و میر در دنیای امروز بوده و هر ساله جان بیش از ۱۷ میلیون نفر را در سراسر دنیا می‌گیرند. ضایعه آترواسکلروزیس در اغلب شریان‌های اصلی مانند آئورت، کاروتید، فمورال و هم‌چنین در شریان‌های با اندازه متوسط هم‌چون عروق کرونر به‌وجود می‌آید [۳-۱].

آترواسکلروزیس پیشرفته در ناحیه شریان کاروتید مشترک با درجه تنگی شدید بیش از ۷۰ درصد، ریسک فاکتور اصلی در حمله‌های مغزی است. ثابت شده است که درجه تنگی شریان کاروتید مشترک با میزان شدت تنگی در عروق کرونر ارتباط تنگاتنگی دارد [٤]. قطر لومن (D)، ضخامت لایه اینتیما- مدیا (IMT)، ضخامت دیواره (WT)، میانگین ضخامت دیواره (MWT)، درصد تنگی قطر لومن(LDS%) و درصد تنگی سطح مقطع لومن (LAS%) شریان کاروتید از پارامترهای مهمی هستند که معمولا توسط سیستم‌های تصویر برداری توموگرافی کامپیوتری (CT)، تشدید مغناطیسی (MRI)، فراصوتی درون عروقی (IVUS) و فراصوتی B-mode اندازه‌گیری می‌شوند [۱۱-۵]. در بررسی ضایعات آترواسکلروتیک روش بافت شناسی یک روش طلایی محسوب می‌شود [۱۲]. از لحاظ مطالعات بافت شناسی معمولا پلاک آترواسکلروزیس کامل به دو نوع ناپایدار و پایدار تقسیم می‌شوند. پلاک‌های ناپایدار یا نرم معمولا: الف- دارای پوشش فیبروزی (کلاهک فیبروزی) نازک و بسیار ضعیف روی محتوای هسته آترومای غنی از کریستال‌های کلسترول می‌باشند، ب- دارای محتوای فیبرولیپیدی غنی از ماکرو-فاژها، لنفوسیت‌ها، سلول‌های کف آلود، لیپید خارج سلولی، فیبرو-

[۱] دانش آموخته دکترای فیزیک پزشکی، دانشکده علوم پزشکی، دانشگاه تربیت مدرس

[۲] استاد، گروه فیزیک پزشکی، دانشکده علوم پزشکی، دانشگاه تربیت مدرس

[۳] استاد، گروه رادیولوژی، دانشگاه علوم پزشکی تهران، مرکز تصویربرداری بیمارستان امام خمینی

*** نشانی نویسنده مسئول:**

تهران، دانشگاه تربیت مدرس، دانشکده علوم پزشکی، گروه فیزیک پزشکی

تلفن: ۰۲۱ ۸۲۸۸۳۸۹۳ **دورنویس:** ۰۲۱ ۸۸۰۰۶۵۴۴

پست الکترونیک: mokhtarm@modares.ac.ir

تاریخ دریافت: ۹۱/۹/۷ **تاریخ پذیرش نهایی:** ۹۲/۱۰/۲۱

[Downloaded from feyz.kaums.ac.ir on 2025-12-18]

بلاست‌ها و رشته‌های کلاژن می‌باشند و یا ج- دارای ریزرگ‌های تغذیه کننده پلاک و گاها همراه با خونریزی درون پلاکی می‌باشند. پلاک‌های نرم به پاره شدن بسیار مستعد بوده و معمولا ترکیبی از انواع فوق‌الذکر می‌باشند. پلاک‌های پایدار یا سخت معمولا: الف- دارای پوشش فیبروزی ضخیم روی حوضچه آتروما بوده و این پوشش فیبروزی غنی از ماتریکس خارج سلولی و سلول‌های ماهیچه‌ای صاف و کلاژن است، ب- غنی از سلول‌های عضلانی صاف و بافت همبند فیبروزی و بدون هسته آتروما هستند و یا ج- غنی از مواد کلسیفیه، بافت همبند و مقدار کمی محتوای آتروما هستند. درجه تنگی شریان و نوع پلاک هر دو در عدم خون رسانی به بافت نقش اساسی دارند، ولی نتایج مطالعات نشان می‌دهند که نوع ترکیب پلاک از میزان تنگی با اهمیت‌تر است. معمولا شکافت پلاک و ترومبوز ناشی از آن در پلاک‌های نرم با کلاهک فیبروزی نازک (٦٥ تا ١٥٠ میکرومتر) که تنگی چندان زیادی هم ندارند، رخ می‌دهد. این نوع پلاک‌ها آسیب‌پذیر نامیده می‌شوند. پلاک‌های آسیب‌پذیر معمولا باعث ایجاد سندروم‌های کرونری حاد می‌شوند [١٣]. این پلاک‌ها معمولا هسته لیپیدی بزرگی دارند (بیش از ٤٠ درصد مساحت ضایعه) و اگر خون‌ریزی کوچکی در داخل پلاک رخ دهد، ضایعه خطرناک‌تر می‌شود؛ چرا که ممکن است پوشش فیبروزی محافظ شکافته شود، در آن صورت مقدار زیادی از محتوای ترومبوزای هسته‌ای لیپیدی بیرون آمده و در تماس با جریان خون قرار می‌گیرند و فرآیند ایجاد ترومبوز و متعاقب آن لخته خون شکل می‌گیرد. وقتی ترومبوز به‌طور کامل شریان را بست، هیچ جریانی از خون قادر به تهیه اکسیژن و غذا برای سلول‌های اندام‌های پشت انسداد نیستند. بر اثرکمبود اکسیژن، ایسکمی و در نهایت مرگ سلول‌ها به‌علت حمله مغزی و حمله قلبی حادث می‌شود [١٤]. اگر میزان اکسیژن در ماهیچه‌های قلبی کاهش یابد، دردی در سینه احساس می‌شود که به آن آنژین قفسه سینه می‌گویند. اگر ترومبوز در اتصال با پلاک باشد، با آن یک‌پارچه و مختلط شده و پوشش فیبروزی دیگری روی آن رشد می‌کند. هم‌چنین، احتمال دارد لخته شل شده و یا قسمتی از آن بشکند و همراه خون حرکت کرده و باعث آمبولی و حوادثی شبیه حمله و آنفارکتوس و حتی مرگ شود [١٩-١٥]. یکی از روش‌های غیر تهاجمی برای درمان پلاک آترو-اسکلروتیک، دارو درمانی با داروهای با پایه استاتین می‌باشد. آتورواستاتین اولین بار در سال ١٩٨٥ ساخته شد و مصرف آن به-سرعت مورد توجه قرار گرفت. جذب آتورواستاتین از دهان شروع شده و در فاصله زمانی ١ تا ٢ ساعت میزان غلظت پلاسمایی خون آن به حداکثر مقدار ممکن می‌رسد. از طرف دیگر هرچند که میزان نیمه عمر این دارو در خون به ١٤ ساعت می‌رسد، ولی نیمه عمر مدت زمان مهارکنندگی آنزیم HMG-CoA reductase که مهم‌ترین آنزیم در سنتز کلسترول محسوب می‌شود، به ٢٠ تا ٣٠ ساعت نیز می‌رسد، که این مسئله بیمار را از مصرف چندباره دارو در طول شبانه‌روز رها می‌سازد [٢٠]. استاتین‌ها علاوه بر کاهش میزان کلسترول خون، خاصیت آنتی‌اکسیدانی و ضد التهابی نیز دارند. با توجه به این‌که وجود التهاب و رادیکال‌های آزاد یکی از عوامل به‌وجودآورنده آترواسکلروزیس است، بنابراین استفاده از استاتین‌ها برای بهبود بیماری آترواسکلروزیس نیز بسیار مفید است. از طرف دیگر تحقیقات زیادی نشان می‌دهند که مصرف استاتین‌ها منجر به افزایش تولید نیتریک اکساید از سلول‌های لایه اندوتلیال می‌گردد، که افزایش آن اثر مستقیمی بر بهبود میزان اتساع‌پذیری شریان دارد [٢٠]. در کاربرد بالینی، تا زمانی‌که سطح کلسترول خون به ٥ میلی‌مول بر لیتر نرسیده است، استاتین باید هم‌چنان تجویز شود. اندازه لیپوپروتئین با چگالی کم (LDL) با مقدار دوز داروی استاتین رابطه غیرخطی دارد و با افزایش دوز دارو، اندازه لیپوپروتئین با چگالی کم شدیداً کاهش می‌یابد [٢١]. کاهش مقدار تری‌گلیسرید (TG) توسط استاتین نیز متناسب با تأثیر آن بر کاهش کلسترول خون است. استاتین‌ها ابتدا وارد متابولیسم کبد می‌شوند و لذا توانایی بیولوژیکی آن‌ها کاهش یافته و به ٥ درصد تا ٣٠ درصد مقدار اولیه می‌رسد. معمولا استاتین‌ها به پروتئین‌ها می‌چسبند و همین مسئله یعنی خواص متفاوت فارماکولوژیکی و اختلاف در قدرت تأثیر آن-ها بر بافت‌های مختلف مثل کبد یا اندام‌های محیطی علت اصلی تنوع در میان استاتین‌ها می‌باشد. استاتین‌ها از راه‌های متابولیکی متعدد، روی بیشتر نقاط ارگانیک آسیب دیده، از جمله محل ضایعه آترواسکلروتیک، تأثیر می‌گذارند. چنین نقشی را خاصیت پلیوتروپیک (Pleiotropic) می‌گویند. هم‌چنین، آتورواستاتین می-تواند به‌طور فعال به اندوتلیوم شریان نفوذ کند که به این خاصیت لیپوفیلیک می‌گویند [٢٣،٢٢]. مصرف غذای پرکلسترول موجب تغییراتی شبیه پلاک آترواسکلروتیک انسان در شریان خرگوش می-شود [٢٤]. هم‌چنین، با آسیب وارد کردن به شریان حیوان و سپس اعمال رژیم غذایی پرکلسترول، می‌توان سرعت رشد پلاک آترواسکلروتیک را افزایش داد [٢٥]. در مطالعه‌ای که Bot و همکارانش بر روی پلاک آترواسکلروتیک شریان موش انجام دادند، نشان دادند که تجویز آتورواستاتین ضمن جلوگیری از گسترش و رشد پلاک، موجب مهار تکثیر ریزرگ‌های تغذیه کننده پلاک در لایه ادونتیتا می‌شود [٢٦]. در مطالعه‌ای دیگر، Chen و همکارانش با وارد کردن کاتتر بالون به شریان موش صحرایی و ایجاد آسیب مکانیکی بر روی آن ایجاد ضایعه نئواینتیما کرده و بعد نشان دادند که پرواستاتین از رشد و گسترش لایه نئواینتیما جلوگیری می‌کند و

[Downloaded from feyz.kaums.ac.ir on 2025-12-18]

اثر مهاری بر روی آن دارد [۲۷]. فلوواستاتین نیز علاوه بر کاهش پارامترهای چربی خون خرگوش‌های تغذیه شده با رژیم غذایی پرکلسترول موجب اثر مهاری روی رشد و تکثیر ریزرگ‌های تغذیه کننده پلاک شده و ضمن تثبیت آترومای درون پلاکی، از شکافتن آن و از ترومبوزیس جلوگیری می‌کند [۲۸]. هم‌چنین، اثر مهاری پیتا-واستاتین بر روی هایپرپلازی بعد از بای‌پس ورید ژوگولار روی شریان کاروتید خرگوش نشان داده شده است [۲۹]. بیان شده است که سیمواستاتین علاوه بر کاهش محتوای ماکروفاژی درون پلاک آترواسکلروتیک شریان خرگوش، با کاهش میزان فرآیند آپوپتوزیس موجب افزایش محتوای سلول‌های ماهیچه‌ای صاف پوشش فیبروزی روی توده آتروما شده و در نتیجه از شکافت پلاک و ترومبوزیس ممانعت می‌نماید [۳۰]. همان‌گونه که ذکر شد اثر پیش‌گیری کننده و مهاری استاتین‌ها بر رشد و توسعه پلاک بررسی شده ولی این‌که آیا آترواستاتین می‌تواند اندازه پلاک و هم‌چنین میزان تنگی شریان را کم کند، تاکنون بررسی نشده است. برای همین منظور لازم بود تا یک مدل پلاک نرم فیبرولیپیدی ریزرگ‌دار با درصد تنگی بالای ۷۰ درصد و با ضخامت دیواره قابل ملاحظه (آترواسکلروتیک پیشرفته) برای بررسی در اختیار داشته باشیم، لذا در این مطالعه با ارایه یک مدل پلاک نرم با مشخصات فوق‌الذکر در کاروتید مشترک خرگوش، اثر آترواستاتین با دوز بالا بر روی آن مورد بررسی قرار گرفت.

مواد و روش‌ها

حیوانات: در این مطالعه، پلاک نرم آترواسکلروتیک پیشرفته در کاروتید مشترک خرگوش‌ها به‌روشی که قبلا گزارش شده است، ایجاد گردید [۸]. سپس، حیوانات به‌مدت هشت هفته تحت تغذیه با رژیم غذایی پرکلسترول ۱/۵ درصد قرار گرفتند. در این مطالعه تجربی پس از هشت هفته خرگوش‌ها به‌طور تصادفی به سه گروه A: تغذیه پرکلسترول (n= ۷) و بررسی در هفته هشتم، B: کنترل و قطع کلسترول (n=۵) و بررسی در هفته دوازدهم و C: تجویز آترواستاتین با دوز بالا (روزانه ۵ میلی‌گرم به ازای یک کیلوگرم وزن حیوان و به‌صورت مخلوط شده در غذای حیوان) و قطع کلسترول (n=۵) و بررسی در هفته دوازدهم تقسیم شدند. گروه A در انتهای هفته هشتم تحت بررسی با تصویربرداری فراصوتی B-mode و داپلر رنگی قرار گرفته و بعدا برای انجام عملیات بافت شناسی با دوز بالای پنتوباربیتال سدیم قربانی شدند. دو گروه بعدی به‌مدت چهار هفته دیگر نیز تحت مطالعه قرار گرفتند. گروه B تحت تغذیه عادی و بدون کلسترول قرار گرفت، ولی گروه C علاوه بر تغذیه عادی و بدون کلسترول، تحت آترواستاتین درمانی قرار گرفت. گروه B و C در انتهای هفته دوازدهم تحت بررسی با تصویربرداری فراصوتی B-mode و داپلر رنگی قرار گرفته و بعدا برای انجام عملیات بافت شناسی قربانی شدند.

اندازه‌گیری پارامترهای چربی خون: برای بررسی پارامتر-های چربی خون نمونه‌های خون هر سه گروه پس از بیهوشی و قبل از قربانی شدن، به‌طریق وارد کردن سرنگ به بطن قلب خرگوش‌ها جمع‌آوری گردید و در فریزر ۲۰- درجه سانتی‌گراد نگاهداری شدند تا میزان کلسترول تام (TCH)، لیپوپروتئین با چگالی پایین (LDL)، تری‌گلیسیرید (TG) و لیپوپروتئین با چگالی بالا (HDL) اندازه‌گیری شوند. غلظت ترکیبات فوق توسط دستگاه اتوآنالایزر اندازه‌گیری شد.

اندازه‌گیری پارامترهای فشار خون: خرگوش‌ها پس از بیهوش شدن با تزریق زیرجلدی زایلازین (۵ میلی‌گرم به ازای هر کیلوگرم وزن حیوان) و کتامین (۵۰ میلی‌گرم به ازای هر کیلوگرم وزن حیوان)، به پشت خوابانده شده و تعداد ضربان قلب (HR)، فشار پیک سیستولیک (P_s)، فشار پیک دیاستولیک (p_d) و فشار متوسط خون (P_{mean}) توسط دستگاه فشارسنج حیوانی pet MAP graphic از محل ساعد خرگوش‌ها ثبت شد. هم‌چنین، توسط دستگاه سونوگرافی Sonix Touch برای اندازه‌گیری جریان حجمی و سرعت جریان خون از شریان کاروتید مشترک هر سه گروه تصویربرداری فراصوتی داپلر رنگی به‌عمل آمد.

مطالعات تصویر برداری B-mode: برای اندازه‌گیری میانگین ضخامت دیواره و درصد تنگی سطح مقطع لومن شریان، خرگوش‌ها تحت بررسی با دستگاه تصویر برداری فراصوتی B-mode قرار گرفتند. پس از تراشیدن موهای گردن خرگوش‌ها، مبدل مورد استفاده (پروب با آرایه خطی و فرکانس مرکزی ۱۰MHz) با واسط ژل سونوگرافی، عمود بر محور طولی رگ در محل ضایعه (۲ سانتی‌متر پایین از محل دو شاخه شدن کاروتید مشترک راست) قرار گرفت. این مبدل با حداقل فشار روی شریان طوری قرار گرفت که بیشترین قدرت تفکیک و وضوح تصویری از شریان مذکور را روی صفحه مانیتور دستگاه ارایه نماید. زاویه تابش‌دهی مبدل در تصویر برداری فراصوتی ۶۰ درجه بود و طوری قرار گرفت که حرکت ضربانی شریان در همه جهات حداقل در سه سیکل کامل قلبی (برای میانگین گیری از قطر بیشینه و کمینه شریان) به‌خوبی ثبت گردد. کلیه تصاویر، فریم به فریم در یک فیلم حداقل ۳ ثانیه‌ای در حافظه هارد دستگاه تصویر برداری فراصوتی شده در آنجا توسط برنامه‌ای که قبلا در نرم‌افزار Matlab نسخه ۷/۱۱ آماده شده بود، پردازش گردیدند [۳۱]. حضور پلاک یا تنگی در تصاویر فراصوتی B-mode بر اساس اکوژنیک افزوده کلاهک فیبروزی و مشخصه‌های ضخیم شدن دیواره رگ، ناموزونی دیواره رگ و پیش-

[Downloaded from feyz.kaums.ac.ir on 2025-12-18]

رفتگی لایه اینتیما به داخل لومن قابل شناسایی بود [۳۲]. وجود کلسیم یا مواد معدنی دیگر در داخل لایه اینتیما که خود نشانه‌ای از آترواسکلروزیس است بر اساس سایه اندازی اکوستیکی در روش تصویر برداری فراصوتی B-mode شناسایی گردید [۳۳]. فیلم‌های حاوی حرکت دیواره شریان در سه سیکل قلبی، توسط برنامه جدید پردازش کامپیوتری بر اساس الگوریتم‌های برنامه نویسی دینامیکی و بیشینه گرادیان، مورد آنالیز قرار گرفتند. در این روش نقاط مرجع و تابع cost به‌ترتیب بر اساس الگوریتم‌های برنامه‌نویسی دینامیکی و بیشینه گرادیان اختیار شدند [۳۱]. داده‌های مربوط به هر فریم استخراج شده و مقدار میانگین هر اندازه‌گیری در برنامه نرم افزاری Excel 2010 مورد محاسبه قرار گرفتند. مقادیر کمی میانگین ضخامت دیواره (MWT) و درصد تنگی سطح مقطع لومن (LAS%) در هر شریان به‌صورت زیر محاسبه گردیدند [۸]:

$$MWT= (D^{//}-D^{/})/2 \qquad [۱]$$

$$LAS\%=[(D^2-D^{/2})/D^2]\times 100 \qquad [۲]$$

که در این معادلات پارامترهای D، D′ و D″ به ترتیب میانگین زمانی قطر لومن در ناحیه سالم شریان، میانگین زمانی قطر لومن در ناحیه بیشینه تنگی شریان و میانگین زمانی قطر رگ فی‌مابین دو لایه ادونتیتا در ناحیه بیشینه تنگی شریان هستند که توسط برنامه جدید پردازش کامپیوتری محاسبه شدند.

مطالعات بافت شناسی: پس از تصویر برداری، همه خرگوش‌ها در هر سه گروه قربانی شده و مطالعات بافت شناسی به‌عمل آمد. نمونه‌های رگ به‌دقت استخراج شده و در محلول سالین فسفات بافر شستشو داده شدند. از همه نمونه‌ها یک ناحیه تقریبا به‌طول ۰/۵ در ۲ سانتی‌متر زیر محل دو شاخه شدن کاروتید مشترک جدا شده و در محلول فرمالین ۱۰ درصد تا ۲٤ ساعت نگهداری شدند. نمونه ۰/۵ سانتی‌متری از مواد زاید اطراف شریان تمیز شده و با تیغ جراحی به ٤ قطعه مساوی تقسیم گردید. اغلب نمونه‌ها به‌طور عرضی برش خورده و با بررسی زیر میکروسکوپ نوری قطعه‌ای که دارای بیش‌ترین تنگی بود، برای بررسی انتخاب شد. رنگ‌های بافت شناسی ائوزین و هماتوکسیلین برای مشخص کردن هسته سلول‌ها (رنگ بنفش)، تری‌کروم مایسون برای مشخص کردن بافت کلاژن (رنگ آبی) و لایه‌های الاستین (رنگ قرمز) استفاده شدند. برای محاسبه درصد تنگی سطح لومن یک قطعه ۱/۵ میلی‌متری از ناحیه سالم مجاور ناحیه آسیب دیده مورد بررسی قرار گرفت. ضخامت دیواره شریان در این نمونه‌ها به‌صورت فاصله بین لایه الاستیک داخلی و لبه آزاد لومن در شریان‌های سالم تعریف شد. کمیت میانگین ضخامت دیواره (MWT) به صورت میانگین اندازه‌های ٤ ضخامت بیشینه دیواره و درصد تنگی سطح مقطع لومن (LAS%) نیز از معادله زیر حاصل شد [۸]:

$$LAS\%= [(A-A^{/})/A]\times 100 \qquad [۳]$$

A و A′ به‌ترتیب مساحت لومن در ناحیه سالم شریان و ناحیه بیشینه تنگی شریان می‌باشند. میانگین مقادیر MWT و LAS% برای ۱۲ قطعه در هر لام توسط برنامه نرم‌افزاری پردازش تصویر Image Tools محاسبه گردیدند. تمام نمونه‌های روی لام با میکروسکوپ نوری Olympos BX51 ، تحت بررسی و تصویر برداری قرار گرفتند. در مرحله آخر تصاویر به‌دست آمده مورد تفسیر بافت شناسی قرار گرفتند.

محاسبات آماری: ابتدا نرمال بودن توزیع گروه‌ها با استفاده از آزمون Kolmogorov-Smirnov بررسی شد. مقایسه میانگین داده‌های به‌دست آمده در گروه‌های مورد بررسی با استفاده از آنالیز واریانس یک‌طرفه با سطح اطمینان ۹۵ درصد انجام گرفت. بررسی‌های تکمیلی برای مقایسه‌های چندگانه Post-Hoc با استفاده از آزمون LSD انجام گردید. با توجه به تعداد گروه‌های مورد بررسی، حجم نمونه لازم (n) برای آنالیز واریانس با استفاده از رابطهٔ زیر به‌دست آمد [۳٤].

$$n = \frac{\lambda}{\Delta} \qquad [٤]$$

که در رابطه فوق، λ پارامتر جبران است که برای خطای نوع اول به میزان ۰/۰۵ و خطای نوع دوم به میزان ۰/۱ و مقدار λ برابر با ۹/٦٤ منظور شد. مقدار Δ نیز از رابطهٔ زیر محاسبه گردید.

$$\Delta = \frac{1}{\sigma^2}\sum_{i=1}^{K}(\mu_i - \mu_m)^2, \qquad [۵]$$

$$\mu_m = \frac{1}{K}\sum_{j=1}^{K}\mu_j \qquad [٦]$$

K تعداد گروه‌ها، σ انحراف معیار، μ_i نشان‌دهندهٔ میانگین هر گروه و μ_m میانگین حاصل از میانگین گروه‌ها است. روابط مزبور اساس برآورد نمونه در برنامه Minitab 15 در نسخه ۱۵ است که در تحقیق حاضر از آن برای برآورد حجم نمونه استفاده شده است. تعداد نمونه‌ها برای هر گروه ۳ راس خرگوش برآورد گردید که در مطالعه ما حداقل ۵ خرگوش استفاده شده است.

نتایج

بررسی نتایج پارامترهای چربی خون: میانگین و انحراف معیار مقادیر کلسترول تام (TCH)، لیپوپروتئین با چگالی پایین (LDL)، تری‌گلیسیرید (TG) و لیپوپروتئین با چگالی بالا (HDL) خرگوش‌های گروه A (تغذیه پر کلسترول) در انتهای هفته هشتم به-

[Downloaded from feyz.kaums.ac.ir on 2025-12-18]

ترتیب ۱۳۸/۱۶±۱۱۷۹/۵۱، ۹۲/۳۲±۹۸۹/۶۴، ۱۱/۳۱±۱۴۴/۱۲ و ۹/۷ ±۴۱/۲۱ میلی‌گرم بر دسی‌لیتر برآورد شدند. برای خرگوش‌های دو گروه B و C پس از ٤ هفته قطع کلسترول، مقادیر پارامترهای چربی خون اندازه‌گیری شدند. در گروه B (کنترل و قطع کلسترول) مقادیر پارامترهای فوق‌الذکر به‌ترتیب به ۱۵/٤٥±۸٦/٥٦، ۱۳/٤٥±۷٦/٤۲، ۱٤/۳٥±٥۳/۱۳ و ۳/٥۷±۳۹/٤٥ میلی‌گرم بر دسی‌لیتر کاهش یافتند. در گروه C (تجویز آتورواستاتین با دوز بالا و قطع کلسترل) این مقادیر باز هم کاهش یافته و به‌ترتیب به ۱۰/۳۲±٤٤/٥۹، ۸/٤٥±٤۳/٤۸، ۳/۸۷±۳۸/٤٥ و ۱/٤٥±۲٤/٤٥ میلی‌گرم بر دسی‌لیتر رسیدند. نتایج این فاز از مطالعه که در نمودار شماره ۱ ارائه شده است، گویای تاثیر معنی‌دار آتورواستاتین با دوز بالا در کاهش مقادیر پارامترهای کلسترول تام، لیپوپروتئین با چگالی پایین، تری‌گلیسرید و لیپوپروتئین با چگالی بالا در گروه C نسبت به دو گروه A و B می‌باشد (آنالیز واریانس یک‌طرفه با عدد P کم‌تر از ۰/۰۵).

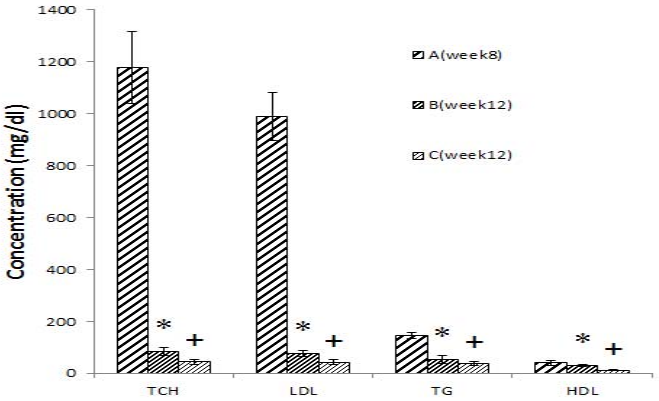

شکل شماره ۱- نمودار مقایسه میانگین و انحراف معیار مقادیر کلسترول تام (TCH)، لیپوپروتئین با چگالی پایین (LDL)، تری‌گلیسرید (TG) و لیپوپروتئین با چگالی بالا (HDL) در گروه‌های مطالعه (*P<۰/۰۵ در مقایسه با گروه A و + P<۰/۰۵ در مقایسه با گروه B).

بررسی نتایج پارامترهای فشار خون: میانگین و انحراف معیار تعداد ضربان قلب (HR)، فشار پیک سیستولیک (P_s)، فشار پیک دیاستولیک (p_d) و فشار متوسط خون (P_{mean}) توسط فشار سنج حیوانی در سه گروه مورد آزمایش در جدول شماره ۱ ارائه شده‌اند. تجزیه و تحلیل داده‌ها حاکی از آن بودند که تجویز آتورواستاتین با دوز بالا به‌همراه قطع کلسترول موجب کاهش معنی‌دار پارامترهای فشار خون (به‌جز فشارخون پیک دیاستولیک که افزایش یافت) در گروه C نسبت به دو گروه A و B می‌شود (آنالیز واریانس یک‌طرفه با عدد P کم‌تر از ۰/۰۵). این نتایج نشان می‌دهند مقادیر فشار خون خرگوش‌ها در گروه C تا حد زیادی بهبود یافته‌اند.

جدول شماره ۱- مقایسه میانگین و انحراف معیار پارامترهای فشار خون در سه گروه مورد مطالعه

پارامترهای فشار خون	ضربان قلب (ضربان در دقیقه)	فشار پیک سیستولیک (میلی‌متر جیوه)	فشار پیک دیاستولیک (میلی‌متر جیوه)	فشار متوسط (میلی‌متر جیوه)
گروه A	۲۱±۱۲۵	۱۳±۱٤۲	٦±۷۱	۸±۹۸
گروه B	۱۸±۱۲۱	۱۳±۱۳۸	۸±۷٤	۷±۹٥
گروه C	۲۹±۱۱٥	۸±۱۲۲	٦±۸۰	۸±۹۱

بررسی نتایج تصویر برداری فراصوتی: نتایج بررسی‌های تصویر برداری فراصوتی داپلر رنگی نشان دادند که به سبب تنگی بیش از حد لومن در گروه‌های A و B، جریان حجمی خون (BVF) و سرعت جریان خون (BV) قابل ارزیابی نیستند، ولی با باز شدن تنگی لومن شریان در گروه C پس‌از تجویز آتورواستاتین با دوز بالاو قطع کلسترول، قادر به اندازه‌گیری پارامترهای همودینامیکی توسط سیستم داپلر رنگی شدیم. در گروه C جریان حجمی خون ۰/۰۷±۰/۱۸ میلی‌لیتر بر ثانیه و سرعت متوسط خون ۲/٤۱±۹/۱٥ سانتی متر بر ثانیه به‌دست آمد (شکل شماره ۲).

[Downloaded from feyz.kaums.ac.ir on 2025-12-18]

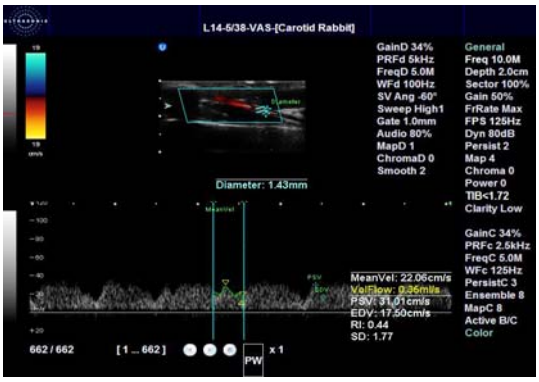

شکل شماره ۲- اندازه‌گیری جریان حجمی خون (۰/۳۵ میلی لیتر بر ثانیه) و سرعت متوسط خون (۲۲/۰۵ سانتی‌متر بر ثانیه) توسط سیستم تصویر برداری داپلر رنگی در ناحیه بیشینه تنگی شریان کاروتید مشترک خرگوش‌ها از گروه C در انتهای هفته دوازدهم

در تصاویر فراصوتی گروه A، حضور پلاک پیشرفته با درجه تنگی بالا و پدیده نو رگ‌زایی درون پلاکی به‌طور واضح مشاهده شد (شکل شماره ۳).

شکل شماره ۳- اندازه‌گیری قطر رگ بین دو لایه ادونتیتا در ناحیه بیشینه تنگی شریان (D″ = ۳/۱۵ mm)، قطر لومن در ناحیه بیشینه تنگی شریان (D' = ۰/۳۲mm)، قطر لومن در ناحیه سالم شریان (D =۲/۰۷ mm) و درصد تنگی قطر لومن در ناحیه بیشینه تنگی شریان (۹۲/۱٤ درصد) توسط سیستم تصویربرداری فراصوتی B-mode از شریان کاروتید مشترک خرگوش‌ها از گروه A در انتهای هفته هشتم

در تصاویر فراصوتی B-mode گروه B نیز حضور پلاک پیشرفته با درجه تنگی بالا و پدیده نو رگ‌زایی درون پلاکی به‌طور واضح مشاهده شد (شکل شماره ٤). اگرچه در تصاویر فراصوتی B-mode گروه C پدیده رگ‌زایی درون پلاکی دیده نشد، ولی پلاک با اندازه نسبتا کوچک مشاهده شد (شکل شماره ۵).

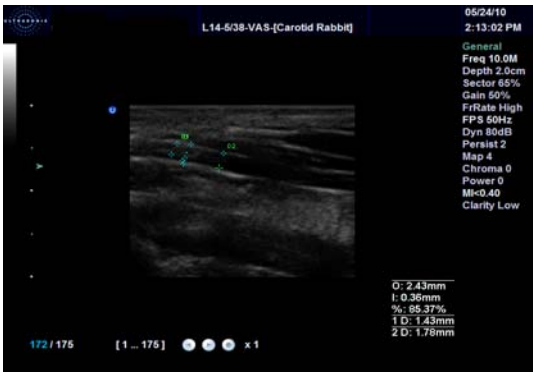

شکل شماره ٤- اندازه‌گیری قطر رگ بین دو لایه ادونتیتا در ناحیه بیشینه تنگی شریان (D″= ۲/۰۷ mm)، قطر لومن در ناحیه بیشینه تنگی شریان (D'=۰/۳٦ mm)، قطر لومن در ناحیه سالم شریان (D=۱/۷۸ mm) و درصد تنگی قطر لومن در ناحیه بیشینه تنگی شریان (۸۵/۳۷ درصد) توسط سیستم تصویربرداری فراصوتی B-mode از شریان کاروتید مشترک خرگوش‌ها از گروه B در انتهای هفته دوازدهم

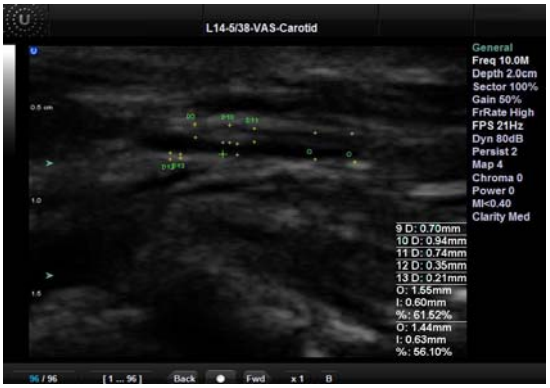

شکل شماره ۵- اندازه‌گیری قطر رگ بین دو لایه ادونتیتا در ناحیه بیشینه تنگی شریان (D″ = ۱/۵۵ mm)، قطر لومن در ناحیه بیشینه تنگی شریان (D' = ۰/٦۰ mm)، قطر لومن در ناحیه سالم شریان (D=۱/٤٤ mm) و درصد تنگی قطر لومن در ناحیه بیشینه تنگی شریان (٦۱/۵۲ درصد) توسط سیستم تصویربرداری فراصوتی B-mode از شریان کاروتید مشترک خرگوش‌ها از گروه C در انتهای هفته دوازدهم

در هر سه گروه، قطر رگ فی‌مابین دو لایه ادونتیتا در ناحیه بیشینه تنگی شریان (D″) و قطر لومن در ناحیه بیشینه تنگی شریان (D′) و قطر لومن در ناحیه سالم شریان (D) و درصد تنگی قطر لومن در ناحیه بیشینه تنگی شریان (LDS%)، به‌طور مستقیم از روی تصاویر سیستم تصویر برداری فراصوتی محاسبه گردیدند (شکل‌های ۳-۵) ولیکن برای به حداقل رساندن خطای انسانی و برآورد دقیق MWT و LAS%، فیلم‌های ۳ ثانیه‌ای فراصوتی B-mode در برنامه کامپیوتری نوشته شده توسط گروه ما پردازش شد. در بررسی‌های تصویربرداری فراصوتی، میانگین و انحراف معیار میانگین ضخامت دیواره (MWT) و درصد تنگی سطح لومن (LAS%) شریان

[Downloaded from feyz.kaums.ac.ir on 2025-12-18]

کاروتید مشترک در گروه A به‌ترتیب ۲/۳۷±۰/۱٤ میلی‌متر و ۷٦/۱۹±۸/۹۰ درصد، در گروه B به‌ترتیب برابر ۱/۰۹۲±۰/۰۸ میلی‌متر و۷٤/٥٤±۲/۸۳ درصد و بالاخره در گروه C به‌ترتیب ۰/۰۷ ±۰/۸٦ میلی‌متر و ٥۸/۳٥±٥/۷٦ درصد ارزیابی شدند (شکل‌های ٦ و ۷). میانگین ضخامت دیواره شریان در گروه B نسبت به گروه A از افت شدیدی برخوردار بود، درحالی‌که درصد تنگی لومن تقریبا در دو گروه تغییر چندانی نداشت. نتایج بررسی آماری اندازه‌گیری میانگین مقادیر MWT و LAS% به روش آنالیز واریانس یک‌طرفه با سطح اطمینان ۹٥ درصد کاهش معنی‌دار مقادیر این دو پارامتر را در گروه C نسبت به دو گروه A و B نشان داد.

بررسی نتایج بافت شناسی: در گروه A (تغذیه پر کلسترول) و در انتهای هفته هشتم، نمونه‌های بافت شناسی پلاک فیبرولیپیدی (حاوی لیپید خارج سلولی، سلول‌های کف آلود و بافت همبند فیبروزی) را نشان داد که در آن‌ها پدیده نو رگ‌زائی برای تغذیه پلاک کاملا مشهود بود (شکل‌های ۸- الف و ب). در شکل-های ۹- الف و ب، سلول‌های حاوی لیپید، بافت همبند فیبروزی، کلاهک فیبروزی و گلبول‌های قرمز خون درون ریزرگ‌های داخل پلاکی با بزرگ‌نمایی و وضوح بیشتر نشان داده شده‌اند. در گروه B (کنترل و قطع کلسترول) و در هفته دوازدهم علی‌رغم چهار هفته قطع کلسترول از رژیم غذایی خرگوش‌ها، هنوز هم در نمونه‌های بافت شناسی، آسیب آترواسکلروتیک مشاهده شده از نوع فیبرو-لیپیدی پیشرفته همراه با پدیده نو رگ‌زایی بود. سلول‌های حاوی چربی، به‌ویژه سلول‌های کف آلود و ذرات لیپید خارج سلولی درون پلاکی هم‌چنان مشاهده شدند. هم‌چنین، بافت همبند فیبروزی و کلاژن نیز به‌وفور وجود داشت. (شکل‌های ۱۰- الف و ب). در حیوانات گروه B، اگرچه چهار هفته قطع کلسترول موجب کاهش معنی‌دار میانگین ضخامت دیواره شریان نسبت به گروه A شد، ولی در درصد تنگی سطح لومن تغییر زیادی ایجاد نشد. در گروه C مطالعات بافت شناسی در هفته دوازدهم، هنوز وجود آسیب آترواسکلروتیک پیشرفته را در برخی نقاط نمونه‌های بافت شناسی نشان دادند که البته نسبت به دو گروه قبلی از درجه تنگی کمتری برخوردار بودند. در داخل پلاک فیبرولیپیدی، هم‌چنان ذرات لیپید خارج سلولی وسلول‌های حاوی لیپید به‌ویژه سلول‌های کفی مشاهده شدند که مقدار آنها نسبت به دو گروه قبلی کاهش بارزی یافته بودند (به سبب تأثیر پلیوتروپیک و لیپوفیلیک آترواستاتین). هم‌چنین، ریزرگ‌های تغذیه کننده پلاک نیز مهار شده و در برخی موارد به‌طور کامل از بین رفته بودند. مقدار بافت همبند فیبروزی نسبت به دو گروه قبلی افزایش بارزی یافته بود. در کل علاوه بر کاهش تنگی، پلاک‌ها تبدیل به نوع سخت یا پایدار شده بودند (شکل‌های ۱۱- الف و ب). در بررسی‌های بافت شناسی، میانگین و انحراف معیار میانگین ضخامت دیواره (MWT) و درصد تنگی سطح لومن (LAS%) شریان کاروتید مشترک گروه A به‌ترتیب ۲/۰۸±۰/۱۱ میلی‌متر و ۸۲/۰٤±۸/۸۷ درصد، در گروه B به‌ترتیب برابر ۰/۸۲±۰/۰٦ میلی‌متر و ۸۱/۱۲ ±۳/۱٦ درصد و بالاخره در گروه C و در انتهای هفته دوازدهم به‌ترتیب ۰/٤۸±۰/۰٥ میلی‌متر و ٦٥/۰۸±٥/۹۸ درصد برآورد شدند (شکل‌های ٦ و ۷). در این قسمت از مطالعه هم میانگین ضخامت دیواره شریان در گروه B نسبت به گروه A از افت شدیدی برخوردار بود درحالی که درصد تنگی لومن تقریبا در دو گروه تغییر چندانی نداشته است. نتایج بررسی آماری اندازه‌گیری MWT و LAS% به روش آنالیز واریانس یک‌طرفه با سطح اطمینان ۹٥ درصد و عدد P کم‌تر از ۰/۰٥ کاهش معنی‌دار مقادیر این دو پارامتر را در گروه C نسبت به دو گروه A و B نشان داد.

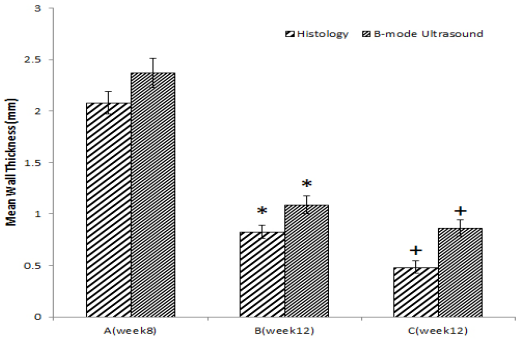

شکل شماره ٦- مقایسه میانگین و انحراف معیار میانگین ضخامت دیواره (MWT) شریان کاروتید مشترک در گروه‌های مطالعه با دو روش تصویر برداری فراصوتی B-mode و بافت شناسی (P<۰/۰٥ * در مقایسه با گروه A و P<۰/۰٥+ در مقایسه با گروه B)

[Downloaded from feyz.kaums.ac.ir on 2025-12-18]

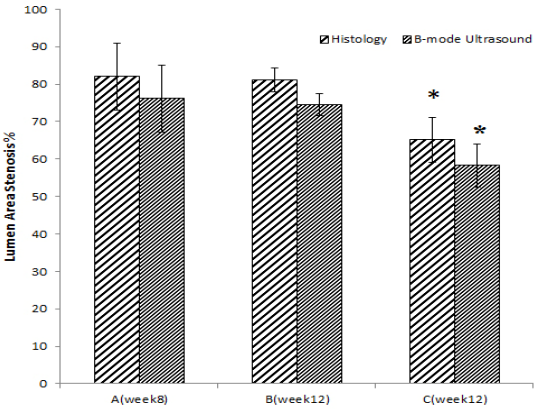

شکل شماره ۷- مقایسه میانگین و انحراف معیار درصد تنگی سطح لومن (LAS%) شریان کاروتید مشترک در گروه‌های مطالعه با دو روش تصویربرداری فراصوتی B-mode و بافت شناسی ($P<۰/۰۵$ * در مقایسه با گروه A)

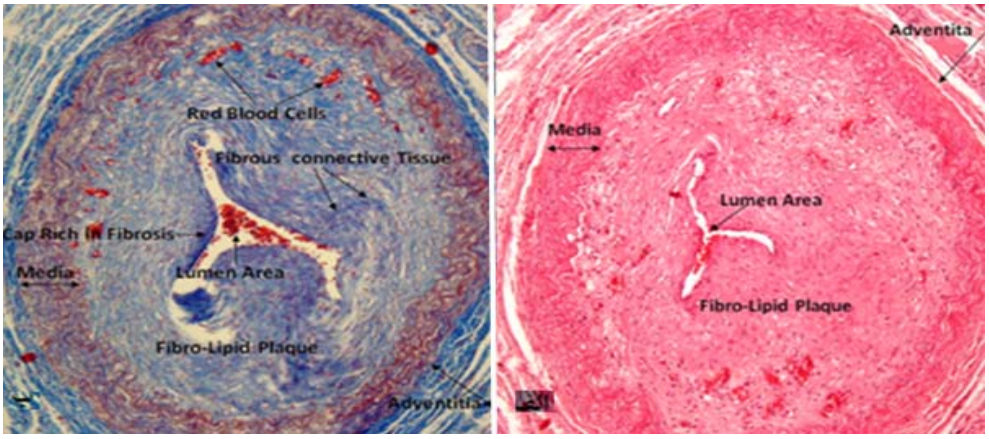

شکل شماره ۸- الف) پلاک فیبرولیپیدی همراه با پدیده نو رگ‌زایی با رنگ‌آمیزی هماتوکسیلین – ائوزین با بزرگ‌نمایی ۳۰ برابر و ب) پلاک فیبرولیپیدی همراه با پدیدهٔ نو رگ‌زایی با رنگ‌آمیزی تری‌کروم مایسون با بزرگ‌نمایی ۳۰ برابر در تصویر میکروسکوپی نوری از شریان کاروتید مشترک خرگوش‌ها از گروه A در انتهای هفته هشتم

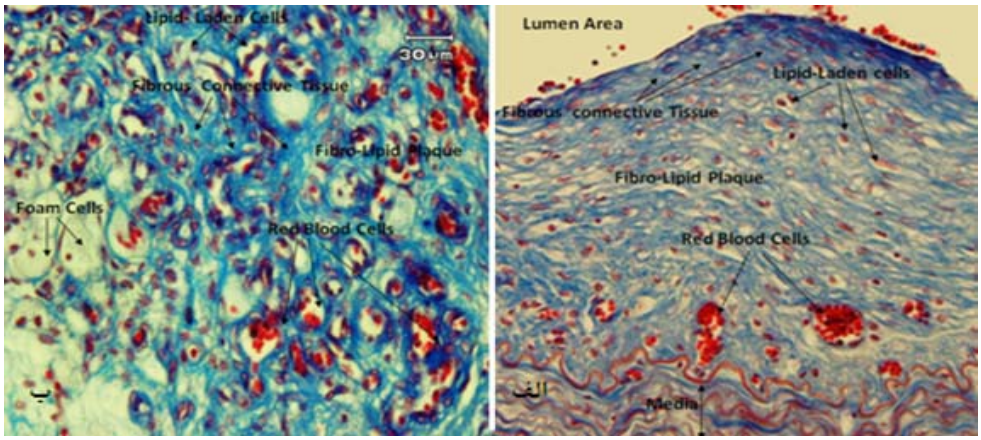

شکل شماره ۹- الف) پدیده نو رگ‌زایی در داخل پلاک فیبرولیپیدی با رنگ‌آمیزی تری‌کروم مایسون با بزرگ‌نمایی ۱۰۰ برابر و ب) ذرات لیپید خارج سلولی، سلول‌های کف آلود، بافت همبند فیبروزی و گلبول‌های قرمز درون ریزرگ‌های تغذیه‌کننده پلاک فیبرولیپیدی با رنگ‌آمیزی تری‌کروم مایسون و با بزرگ‌نمایی ۱۵۰ برابر در تصویر میکروسکوپی نوری از شریان کاروتید مشترک خرگوش‌ها از گروه A در انتهای هفته هشتم

[Downloaded from feyz.kaums.ac.ir on 2025-12-18]

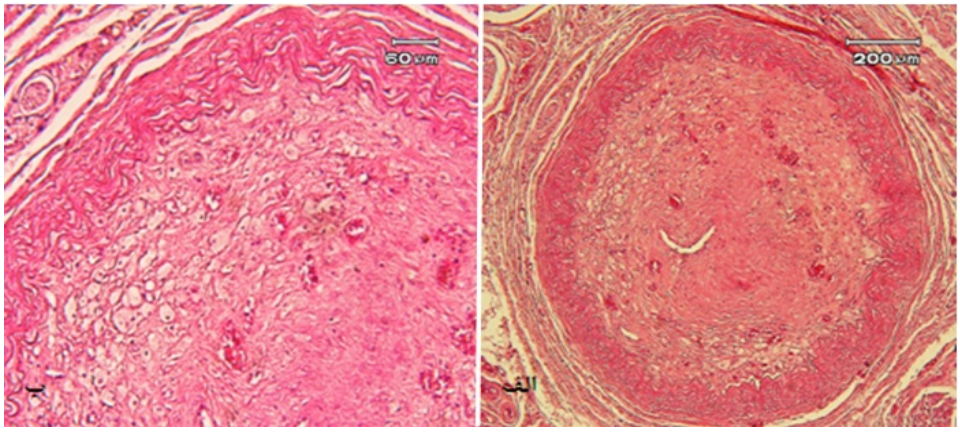

شکل شماره ۱۰- الف) پلاک فیبرولیپیدی با سلول‌های حاوی لیپید، سلول‌های کف آلود، بافت همبند فیبروزی و گلبول‌های قرمز درون ریزرگ‌های تغذیه کننده پلاک با رنگ‌آمیزی هماتوکسیلین- ائوزین و بزرگ‌نمایی ۳۰ برابر و ب) پلاک فیبرولیپیدی با رنگ‌آمیزی هماتوکسیلین- ائوزین و بزرگ‌نمایی ۶۰ برابر در تصویر میکروسکوپی نوری از شریان کاروتید مشترک خرگوش‌ها از گروه B در انتهای هفته دوازدهم

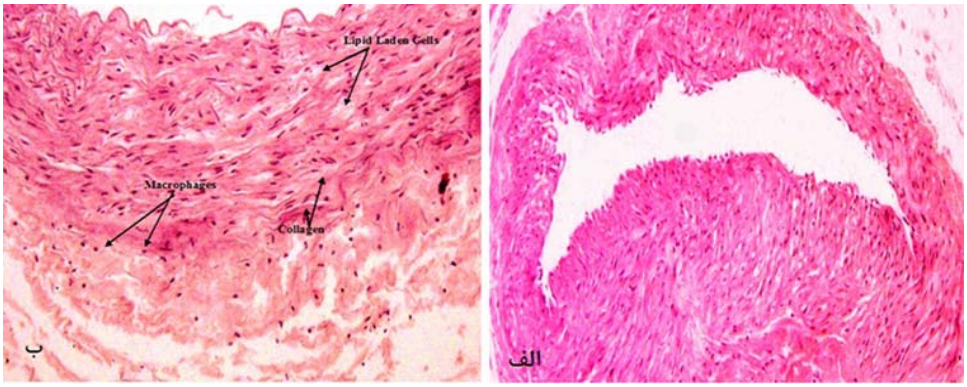

شکل شماره ۱۱- الف) پلاک فیبرولیپیدی با بافت فیبروزی غالب و با رنگ‌آمیزی هماتوکسیلین- ائوزین و بزرگ‌نمایی ۴۰ برابر و ب) دیواره شریان با رنگ‌آمیزی هماتوکسیلین- ائوزین و بزرگ‌نمایی ۱۰۰ برابر در تصویر میکروسکوپی نوری از شریان کاروتید مشترک خرگوش‌ها از گروه C در انتهای هفته دوازدهم

بحث

در این مطالعه اثر آتورواستاتین با دوز بالا (روزانه ۵ میلی‌گرم به ازای یک کیلوگرم وزن حیوان) بر پلاک نرم آترواسکلروتیک پیشرفته کاروتید مشترک خرگوش برای اولین بار مورد بررسی قرار گرفت. نتایج حاصل از بررسی‌های پارامترهای چربی خون نشان دهنده افزایش بارز مقادیر پارامترهای چربی خون به‌واسطه تغذیه پرکلسترول در خرگوش‌های گروه A می‌باشد. نتایج نشان دادند که قطع کلسترول از رژیم غذایی گروه B موجب کاهش شدید در پارامترهای چربی خون می‌شود. هم‌چنین، تجویز آتورواستاتین با دوز بالا به‌همراه قطع کلسترول موجب می‌شود تا سطح کلسترول تام، لیپوپروتئین با چگالی کم، تری گلیسرید و لیپوپروتئین با چگالی بالا در گروه C نسبت به گروه A (تغذیه پرکلسترول) و B (کنترل و قطع کلسترول) کاهش معنی‌داری داشته باشند. قبلا Mehrad و همکاران نشان داده بودند که مقادیر پارامترهای کلسترول تام، لیپوپروتئین با چگالی کم، تری گلیسرید و لیپوپروتئین با چگالی بالا در خرگوش‌های سالم و با تغذیه عادی به‌ترتیب ۱۹±۶۴، ۱۶±۵۶، ۱۸±۴۳ و ۸±۲۳ میلی‌گرم بر دسی‌لیتر می‌باشد [۲۵،۸] که این مقادیر بسیار نزدیک به نتایج گروه C می‌باشند. نتایج این فاز از مطالعه با نتایج محققان دیگر هم در این زمینه هم‌خوانی دارد [۳۶،۳۵]. در فاز بعدی از این مطالعه مشاهده شد که با افزایش شدت ضایعه آترواسکلروزیس، ضربان قلب، فشار خون پیک سیستولیک و فشار خون میانگین افزایش یافته و فشار خون پیک دیاستولیک کاهش می‌یابند (گروه A)، ولی در گروه B با قطع کلسترول مقادیر پارامترهای ضربان قلب، فشار خون پیک سیستولیک و فشار خون میانگین نسبت به گروه قبلی کاهش معنی‌دار یافته و فشار خون پیک دیاستولیک نیز افزایش معنی‌داری می‌یابد. در گروه C با تجویز آتورواستاتین با دوز بالا و قطع کلسترول، مقادیر پارامترهای فشار خون پیک سیستولیک و

[Downloaded from feyz.kaums.ac.ir on 2025-12-18]

فشار خون میانگین نسبت به دو گروه قبلی کاهش معنی‌دار یافته و فشار خون پیک دیاستولیک نیز افزایش معنی‌داری می‌یابد. هم‌چنین، با باز شدن نسبی لومن شریان (به‌سبب تاثیر پلیوتروپیک و لیپوفیلیک آتورواستاتین)، قادر به اندازه‌گیری پارامترهای میانگین جریان حجمی خون و میانگین سرعت جریان خون در ناحیه تنگی توسط سیستم داپلر رنگی شدیم که در دو گروه قبلی به‌علت تنگی بیش از حد قابل ارزیابی نبودند. نتایج این قسمت از مطالعه با نتایج دیگر محققان هم‌خوانی دارد [۴۰-۳۷]. Karter و همکارانش [۳۷] نشان دادند که افزایش میزان کلسترول خون موجب افزایش تولید رادیکال‌های آزاد و اکسید شدن کلسترول می‌شود که این امر موجب تخریب سلول‌های اندوتلیال می‌گردد. آتوروستاتین با کاهش دادن کلسترول خون و به‌دنبال آن رادیکال‌های آزاد موجب بهبود عملکرد اندوتلیال، افزایش تولید نیتریک اکساید و بهبود اتساع پذیری شریان و پارامترهای فشار خون می‌شود. Pirro و همکارانش با اندازه‌گیری سرعت موج پالس نشان دادند که مصرف چهار هفته داروی کاهنده کلسترول، رسوواستاتین در بیماران مبتلا به هایپرکلسترولمی علاوه بر کاهش میزان کلسترول خون، موجب کاهش سفتی شریان و در نتیجه افزایش فلوی حجمی خون و کاهش فشار پیک سیستولیک نیز می‌شود [۳۸]. Smilde و همکاران نیز نشان دادند که مصرف دو داروی آتورواستاتین و سیمواستاتین علاوه بر کاهش کلسترول خون و پارامترهای بیوشیمیایی موثر در توسعه آترواسکلروزیس، موجب کاهش سفتی و ضخامت لایه اینتیما–مدیا در شریان فمورال بیماران مبتلا به هایپرکلسترولمی می‌شود [۳۹]. با افزایش ابعاد ضایعه آترواسکلروتیک و افزایش میزان سفتی شریان، دیواره شریان قادر به ذخیره فشار حاصل از پمپ اولیه قلب نخواهد بود، بنابراین میزان فشار سیستولی به‌میزان قابل توجهی افزایش می‌یابد. از طرف دیگر، به‌دلیل عدم ذخیره فشار اولیه ناشی از پمپ قلب در دیواره شریان، فشار خون در فاز دیاستول به‌شدت کاهش می‌یابد. برخی محققان از سرعت سیستول و سرعت دیاستول جریان خون به‌عنوان شاخصی از رفتار شریان برای تشخیص بیماری آترواسکلروزیس نام برده‌اند [۴۰]. Perret و همکاران نیز اثرات افزایش فشار خون بر روی سرعت حداکثر خون را مورد بررسی قرار داده‌اند. آنها با اندازه‌گیری سرعت حداکثر جریان خون با استفاده از سیستم فراصوتی داپلر رنگی نشان دادند که با افزایش فشار خون، سرعت حداکثر جریان خون نیز به‌طور معنی‌داری افزایش می‌یابد که نشانه‌ای از بیماری آترواسکلروزیس می‌باشد [۴۱]. مطالعات بافت‌شناسی در گروه C وجود آسیب آترواسکلروتیک پیشرفته را نشان دادند که البته سطح لومن نسبت به گروه A و B از درجه تنگی کمتری برخوردار بود. در داخل پلاک فیبرولیپیدی، سلول‌های حاوی لیپید به‌ویژه سلول‌های کف آلود مشاهده شدند که مقدار آن‌ها نسبت به دو گروه A و B کاهش یافته بود. هم‌چنین، آتورواستاتین با دوز بالا، رگ‌زایی درون پلاکی را بلوکه کرده و آن‌ها را از بین برده بود. مقدار بافت همبند فیبروزی نیز در لایه نئواینتیما افزایش یافته بود ودر کل پلاک سخت‌تر شده بود. بررسی نمودارهای ٦ و ٧ نشان می‌دهند که همواره مقدار میانگین ضخامت دیواره شریان در مطالعات بافت شناسی کوچک‌تر از مطالعات تصویر برداری فراصوتی B-mode می‌باشد که این به سبب از دست دادن آب و چروکیده شدن نمونه‌ها در فرآیند تهیه نمونه‌های بافت شناسی می‌باشد و همین مسئله نیز موجب شده تا مقدار درصد تنگی سطح لومن در مطالعات بافت شناسی بیشتر از مطالعات تصویر برداری فراصوتی B-mode برآورد شود. هم‌چنین، نتایج حاصل از این نمودارها نشان می‌دهند که در گروه B افت شدیدی در مقدار میانگین ضخامت دیواره شریان نسبت به گروه A دیده می‌شود، حال آن‌که در مورد درصد تنگی سطح لومن شریان این افت ناچیز است. دلیل آن پاسخ انطباقی و خاصیت جبران کنندگی شریان در گروه A بوده است و برای این‌که شریان و خون‌رسانی مسدود نشود، قطر رگ افزایش یافته، بدون آن‌که درصد تنگی شطح مقطع لومن تغییری محسوس کند. لذا، پس از قطع کلسترول محتوای لیپیدی درون پلاکی بلافاصله کاهش یافته و میانگین ضخامت دیواره شریان در گروه B کاهش چشم‌گیری پیدا می‌کند، در حالی‌که درصد تنگی تقریبا ثابت مانده است ولی در گروه C پس‌از تجویز آتورواستاتین با دوز بالا به همراه قطع کلسترول اندازه‌گیری میانگین ضخامت دیواره و درصد تنگی سطح مقطع لومن شریان کاروتید مشترک از تصاویر فراصوتی B-mode و نمونه‌های بافت شناسی، کاهش معنی‌دار مقادیر این دو پارامتر را نسبت به دو گروه A و B نشان داد که با نتایج سایر محققان نیز هم‌خوانی دارد [۵۲-۴۲]. به‌عنوان نمونه Hayashiو همکارانش [۴۲] نشان دادند که استفاده از داروی کاهنده کلسترول پیتاواستاتین موجب جلوگیری از پیشرفت اندازه ضایعه آترواسکلروتیک در قوس آئورت خرگوش‌های تغذیه‌شده با رژیم پرکلسترول می‌شود. هم‌چنین نتایج به‌دست‌آمده از مطالعه Nielsen و همکارانش [۴۳] نیز حاکی از مهار توسعه ضایعه آترواسکلروتیک شریان آئورت خرگوش‌های هایپرلیپیدمیک با استفاده از داروی کاهنده کلسترول، لوواستاتین می‌باشد. در مطالعه‌ای که توسط Bustos و همکارانش در سال ۱۹۹۸ انجام گرفت [٤٤]، اثر این دارو بر محتوای ماکروفاژ نئواینتیما در آترواسکلروزیس القایی شریان فمورال خرگوش بررسی شد. نتایج

[Downloaded from feyz.kaums.ac.ir on 2025-12-18]

آزمایش حاکی از کاهش التهاب لایه اینتیما متعاقب مصرف آتورواستاتین بودند. Chen و همکارانش نشان دادند که داروی پراواستاتین موجب اثر مهاری روی رشد نئواینتیما در موش‌های صحرایی می‌شود [۲۷]. Baetta و همکارانش نیز نشان دادند که آتورواستاتین می‌تواند موجب کاهش موثر در تکثیر سلول‌های ماهیچه‌ای صاف شریان خرگوش و جلوگیری از افزایش ضخامت لایه نئواینتیما گردد [٤٥]. هم‌چنین، آتورواستاتین موجب کاهش تعداد ماکروملکول‌های موثر در تشکیل آترواسکلروزیس شده و از رسیدن اکسیژن و مواد لازم برای تشکیل پلاک جلوگیری کرده و از رشد ریزرگ‌ها ممانعت به‌عمل می‌آورد؛ بدین ترتیب موجب ثبات و پایداری پلاک و عدم شکافت آن شده و در نتیجه جلوی ترومبوزیس گرفته می‌شود [٤٨-٤٦] و هم‌چنین موجب کاهش فرآیند شکافت‌پذیری پلاک در مدل خرگوش می‌شود [٤٩]. علاوه بر این، اثر مهاری استاتین‌ها بر فرآیند آپوپتوزیس و افزایش ثبات کلاهک فیبروزی پلاک در خرگوش‌ها اثبات شده است [۳۰]. فلوواستاتین نیز علاوه بر کاهش کلسترول سرم خون خرگوش اثر درمانی مستقیم روی پلاک آترواسکلروزیس داشته و باعث کاهش میزان ماکروفاژها و تکثیر سلول‌های ماهیچه‌ای صاف در شریان آترواسکلروتیک می‌شود [۲۸]. در بررسی‌های به‌عمل آمده توسط سیستم‌های تصویربرداری فراصوتی B-mode نشان داده شده است که استاتین‌ها در مراحل اولیه توسعه آترواسکلروزیس موجب کاهش ضخامت لایه اینتیما-مدیای شریان شده و بدین ترتیب جلوی افزایش تنگی و ضخامت دیواره شریان را می‌گیرند [۵۲-۵۰].

نتیجه‌گیری

در این مطالعه برای اولین بار به‌طور هم‌زمان مطالعات سونوگرافی و بافت شناسی برای بررسی اثر آتورواستاتین بر پلاک نرم انجام گرفت و نتایج محکم و دقیقی از موثر بودن دوزهای بالای این دارو در الف: کاهش پارامترهای چربی خون (کلسترول تام، لیپوپروتئین با چگالی کم، تری گلیسرید و لیپوپروتئین با چگالی بالا)؛ ب: کاهش مقادیر پارامترهای ضربان قلب، فشار پیک سیستولیک و فشار متوسط خون؛ ج: افزایش فشار پیک دیاستولیک خون؛ د: کاهش محتویات پلاک نرم فیبرولیپیدی از جمله سلول-های کف آلود، ذرات لیپید خارج سلولی و ریزرگ‌های تغذیه کننده پلاک و برعکس افزایش بافت همبند فیبروزی؛ و ه: گشاد شدن لومن شریان در محل تنگی، نشان داده شد. از آنجایی‌که افزایش کلسترول موجود در خون مهم‌ترین عامل در بروز بیماری آترواسکلروزیس می‌باشد، بنابراین کاهش میزان آن در رژیم غذایی کمک زیادی در بهبود بیماری از لحاظ کاهش ضخامت دیواره شریان خواهد داشت ولی در کاهش درصد تنگی لومن و باز شدن شریان و افزایش میانگین فلوی حجمی خون و جلوگیری از ایسکمی در کوتاه مدت چندان موثر نیست و به زمان‌های طولانی درمان نیاز دارد. این در حالی است که قطع کلسترول از رژیم غذایی به‌همراه استفاده از داروی آتورواستاتین با دوز بالا می‌تواند باز شدن شریان و کاهش درصد تنگی شریان و افزایش میانگین فلوی حجمی خون را تسریع نماید. با توجه به این‌که سطح پلاک آترواسکلروزیس معمولا کوچک بوده و سطح جذب کمی برای داروی استاتین دارد و از طرفی میزان زیادی از دارو در متابولیسم کبد از بین می‌رود، پس برای درمان خوب نیاز به دوزهای بالا است. در دوزهای بالا اگرچه اثرات درمانی بیشتر می‌شود ولی عوارض جانبی مضر دارو نیز بیشتر می‌گردد؛ به‌طوری‌که افراد مبتلا به بیماری‌های کبدی و کلیوی نمی‌توانند از دوزهای بالا استفاده نمایند. در افراد سالم نیز عوارض جانبی قابل توجه است. لذا، باید روش‌هایی برای افزایش جذب آتورواستاتین در سطح پلاک توسعه یابند تا با تجویز آتورواستاتین با دوز پایین ضمن کاهش اثرات مضر دارو بر سایر اندام‌ها، اثر پلیوتروپیک و لیپوفیلیک آتورواستاتین را بر ضایعه آترواسکلروتیک در حد دوز بالا حفظ کرد.

تشکر و قدردانی

این مقاله قسمتی از پایان نامه دکترای فیزیک پزشکی می-باشد که در دانشکده علوم پزشکی دانشگاه تربیت مدرس انجام شده است. بدین‌وسیله از معاونت محترم پژوهشی به سبب فراهم-سازی امکانات لازم برای اجرای این پروژه تشکر و قدردانی می-شود.

References:

[1] Stary HC, Blankenhorn DH, Chandler AB, Glagov S, Insull W Jr, Richardson M, et al. A definition of the intima of human arteries and of its atherosclerosis-prone regions. A report from the Committee on Vascular Lesions of the Council on Arteriosclerosis, American Heart Association. ***Arterioscler Thromb*** 1992; 12(1): 120-34.

[2] Stary HC, Chandler AB, Glagov S, Guyton JR, Insull W Jr, Rosenfeld ME, et al. A definition of initial, fatty streak, and intermediate lesions of atherosclerosis. A report from the Committee on Vascular Lesions of the Council on Arteriosclerosis, American Heart Association. ***Circulation*** 1994; 89(5): 2462–78.

[Downloaded from feyz.kaums.ac.ir on 2025-12-18]

[3] Stary HC, Chandler AB, Dinsmore RE, Fuster V, Glagov S, Insull WJr, et al. A definition of advanced types of atherosclerotic lesions and a histological classification of atherosclerosis. A report from the Committee on Vascular Lesions of the Council on Arteriosclerosis, American Heart Association. ***Circulation*** 1995; 92(5): 1355–74.
[4] O'Leary DH, Polak JF, Kronmal RA, Manolio TA, Burke GL, Wolfson SK Jr. Carotid-artery intima and media thickness as a risk factor for myocardial infarction and stroke in older adults. Cardiovascular Health Study Collaborative Research Group. ***N Engl J Med*** 1999; 340(1): 14–22.
[5] Maffei E, Martini C, Arcadi T, Clemente A, Seitun S, Zuccarelli A, et al. Plaque imaging with CT coronary angiography: Effect of intra-vascular attenuation on plaque type classification. ***World J Radiol*** 2012; 4(6): 265-72.
[6] Zacharatos H, Hassan AE, Qureshi AI. Intravascular ultrasound: Principles and cerebrovascular applications. ***AJNR Am J Neuroradiol*** 2010; 31(4): 586-97.
[7] McConnell MV, Aikawa M, Maier SE, Ganz P, Libby P, Lee RT. MRI of rabbit atherosclerosis in response to dietary cholesterol lowering. ***Arterioscler Thromb Vasc Biol*** 1999; 19(8): 1956-59.
[8] Mehrad H, Mokhtari-Dizaji M, Ghanaati H, Shahbazfar AA, Salehnia M. Ultrasonographic analysis versus histopathologic evaluation of carotid advanced atherosclerotic stenosis in an experimental rabbit model. ***Ultrasound Med Biol*** 38(8): 1391-403.
[9] Ludwig M, von Petzinger-Kruthoff A, von Buquoy M, Stumpe KO. Intima media thickness of the carotid arteries: early pointer to arteriosclerosis and therapeutic endpoint. ***Ultraschall Med*** 2003; 24(3): 162-74.
[10] Finn AV, Kolodgie FD, Virmani R. Corelation between carotid intimal/medial thickness and atherosclerosis: a point of view from pathology. ***Arterioscler Thromb Vasc Biol*** 2010; 30(2): 177-81.
[11] Feinstein SB. Contrast ultrasound imaging of the carotid artery vasa vasorum and atherosclerotic plaque neovascularization. ***J Am Coll Cardiol*** 2006; 48(2): 236-43.
[12] Baroncini LA, Filho AP, Ramos SG, Martins AR, Murta LO Jr. Histological composition and progression of carotid plaque. ***Thromb J*** 2007; 5: 4.
[13] Fisher M, Paganini-Hill A, Martin A, Cosgrove M, Toole JF, Barnett HJ, Norris J. Carotid plaque pathology: Thrombosis, ulceration, and stroke pathogenesis. ***Stroke*** 2005; 36(2): 253-57.
[14] Virmani R, Kolodgie FD, Burke AP, Finn AV, Gold HK, Tulenko TN, et al. Atherosclerotic plaque progression and vulnerability to rupture: Angiogenesis as a source of intraplaque hemorrhage. ***Arterioscler Thromb Vasc Biol*** 2005; 25(10): 2054-61.
[15] Arroyo LH, Lee RT. Mechanisms of plaque rupture: Mechanical and biologic interactions. ***Cardiovasc Res*** 1999; 41(2): 369-75.
[16] van der Wal AC, Becker AE. Atherosclerotic plaque rupture: Pathologic basis of plaque stability and instability. ***Cardiovasc Res*** 1999; 41(2): 334-44.
[17] Pasterkamp G, Falk E. Atherosclerotic plaque rupture: An overview. ***J Clin Basic Cardiol*** 2000; 3(2): 81-6.
[18] Vink A, Pasterkamp G. Atherosclerotic plaque burden, plaque vulnerability and arterial remodeling: The role of inflammation. ***Minerva Cardioangiol*** 2002; 50(2): 75-83.
[19] Ross R. Atherosclerosis: An inflammatory disease. ***N Engl J Med*** 1999; 340(24): 115-26.
[20] Vaughan CJ. Prevention of stroke and dementia with statins: Effects beyond lipid lowering. ***Am J Cardiol*** 2003; 91(4A): 23B-29B.
[21] Almuti K, Rimawi R, Spevack D, Ostfeld RJ. Effects of statins beyond lipid lowering: potential for clinical benefits. ***Int J Cardiol*** 2006; 109(1): 7-15.
[22] Liao JK. Effects of statins on 3-hydroxy-3-methylglutaryl coenzyme a reductase inhibition beyond low-density lipoprotein cholesterol. ***Am J Cardiol*** 2005; 96(5A): 24F-33F.
[23] Corsini A, Bellosta S, Baetta R, Fumagalli R, Paoletti R, Bernini F. New insights into the pharmacodynamic and pharmacokinetic properties of statins. ***Pharmacol Ther*** 1999; 84(3): 413-28.
[24] Shimizu T, Nakai K, Morimoto Y, Ishihara M, Oishi H, Kikuchi M, et al. Simple rabbit model of vulnerable atherosclerotic plaque. ***Neurol Med Chir*** 2009; 49(8): 327-32.
[25] Mehrad H, Mokhtari-Dizaji M, Ghanaati H, Shahbazfar A, Mohsenifar A. Developing a rabbit model of neointimal stenosis and atherosclerotic fibrous plaque rupture. ***J Teh Univ Heart Ctr*** 2011; 6(3): 117-25.
[26] Bot I, Jukema JW, Lankhuizen IM, van Berkel TJ, Biessen EA. Atorvastatin inhibits plaque development and adventitial neovascularization in ApoE deficient mice independent of plasma cholesterol levels. ***Atherosclerosis*** 2011; 214(2): 295-300.
[27] Chen M, Ichiki T, Ohtsubo H, Imayama I, Inanaga K, Miyazaki R, et al. Inhibition of balloon injury-induced neointimal formation by olmesartan and pravastatin in rats with insulin resistance. ***Hypertens Res*** 2007; 30(10): 971-8.
[28] Mitani H, Egashira K, Kimura M. HMG-CoA reductase inhibitor, fluvastatin, has cholesterol-lowering independent "direct" effects on atherosclerotic vessels in high cholesterol diet-fed rabbits. ***Pharmacol Res*** 2003; 48(5): 417-27.
[29] Fujita H, Banno H, Yamanouchi D, Kobayashi M, Yamamoto K, Komori K. Pitavastatin inhibits intimal hyperplasia in rabbit vein graft. ***J Surg Res*** 2008; 148(2): 238-43.
[30] Hartung D, Sarai M, Petrov A, Kolodgie F, Narula N, Verjans J, et al. Resolution of apoptosis in

[Downloaded from feyz.kaums.ac.ir on 2025-12-18]

atherosclerotic plaque by dietary modification and statin therapy. ***J Nucl Med*** 2005; 25(10): 2051-56.
[31] Rahmani-Cherati T, Mokhtari-Dizaji M, Vajhi A, Rostami A. Extraction of instantaneous changes in arterial walls with sequential ultrasound images. ***J Med Ultrason*** 2011; 38(2): 81–7.
[32] Li R, Duncan BB, Metcalf PA, Crouse JR 3rd, Sharrett AR, Tyroler HA, et al. B-mode detected carotid artery plaque in a general population. Atherosclerosis Risk in Communities (ARIC) Study Investigators. ***Stroke*** 1994; 25(12): 2377-83.
[33] Hunt KJ, Evans GW, Folsom AR, Sharrett AR, Chambless LE, Tegeler CH, et al. Acoustic shadowing on B-mode ultrasound of the carotid artery predicts ischemic stroke: The Atherosclerosis Risk in Communities (ARIC) study. ***Stroke*** 2001; 32(5): 1120-6.
[34] Chow S, Shao J, Wang H. Sample size calculations in clinical research. 2nd ed. USA. New York: Chapman & Hall/CRC Biostatistics Serries; 2003. p. 79-81.
[35] Rahmani-Cherati T, Mokhtari-Dizaji M, Vajhi A, Rostami A, Mehrad H, Mohsenifar A. Endothelial dysfunction in experimental atherosclerosis in the rabbit with extraction of instantaneous changes in the arterial wall. ***J Teh Univ Heart Ctr*** 2012; 7(3): 128-35.
[36] Mills EJ, O'Regan C, Eyawo O, Wu P, Mills F, Berwanger O, et al. Intensive statin therapy compared with moderate dosing for prevention of cardiovascular events: A meta-analysis of >40 000 patients. ***Eur Heart J*** 2011; 32(11): 1409-15.
[37] Karter Y, Curgunlu A, Ertürk N, Vehid S, Mihmanli I, Ayan F. Effects of low and high doses of atorvastatin on arterial compliance. ***Jpn Heart J*** 2003; 44(6): 953-61.
[38] Pirro M, Schillaci G, Mannarino MR, Savarese G, Vaudo G, Siepi D, et al. Effects of rosuvastatin on 3-nitrotyrosine and aortic stiffness in hypercholesterolemia. ***Nutr Metab Cardiovasc Dis*** 2007; 17(6): 436-41.
[39] Smilde TJ, van den Berkmortel FW, Wollersheim H, van Langen H, Kastelein JJ, Stalenhoef AF. The effect of cholesterol lowering on carotid and femoral artery wall stiffness and thickness in patients with familial hypercholesterolaemia. ***Eur J Clin Invest*** 2000; 30(6): 473-80.
[40] Ozcan H, Oztekin PS, Zergeroğlu AM, Ersöz G, Fiçicilar H, Ustüner E. Doppler ultrasound evaluation of the structural and hemodynamic changes in the brachial artery following two different exercise protocols. ***Diagn Interv Radiol*** 2006; 12(2): 80-4.
[41] Perret RS, Sloop GD. Increased peak blood velocity in association with elevated blood pressure. ***Ultrasound Med Biol*** 2000; 26(9): 1387-91.
[42] Hayashi T, Rani P JA, Fukatsu A, Matsui-Hirai H, Osawa M, Miyazaki A, et al. A new HMG-CoA reductase inhibitor, pitavastatin remarkably retards the progression of high cholesterol induced atherosclerosis in rabbits. ***Atherosclerosis*** 2004; 176(2): 255-63.
[43] Nielsen LB, Stender S, Kjeldsen K. Effect of lovastatin on cholesterol absorption in cholesterol-fed rabbits. ***Pharmacol Toxicol*** 1993; 72(3): 148-51.
[44] Bustos C, Hernández-Presa MA, Ortego M, Tuñón J, Ortega L, Pérez F, et al. HMG-CoA reductase inhibition by atorvastatin reduces neointimal inflammation in a rabbit model of atherosclerosis. ***J Am Coll Cardiol*** 1998; 32(7): 2057-64.
[45] Baetta R, Donetti E, Comparato C, Calore M, Rossi A, Teruzzi C, et al. Proapoptotic effect of atorvastatin on stimulated rabbit smooth muscle cells. ***Pharmacol Res*** 1997; 36(2): 115-21.
[46] Rashid S, Uffelman KD, Barrett PH, Lewis GF. Effect of atorvastatin on high-density lipoprotein apolipoprotein A-I production and clearance in the New Zealand white rabbit. ***Circulation*** 2002; 106(23): 2955-60.
[47] Hernández-Presa MA, Martín-Ventura JL, Ortego M, Gómez-Hernández A, Tuñón J, Hernández-Vargas P, et al. Atorvastatin reduces the expression of cyclooxygenase-2 in a rabbit model of atherosclerosis and in cultured vascular smooth muscle cells. ***Atherosclerosis*** 2002; 160(1): 49-58.
[48] Akdim F, van Leuven SI, Kastelein JJ, Stroes ES. Pleiotropic effects of statins: Stabilization of the vulnerable atherosclerotic plaque? ***Curr Pharm Des*** 2007; 13(10): 1003-12.
[49] Zhou G, Ge S, Liu D, Xu G, Zhang R, Yin Q, et al. Atorvastatin reduces plaque vulnerability in an atherosclerotic rabbit model by altering the 5-lipoxygenase pathway. ***Cardiology*** 2010;115(3): 221-8.
[50] de Groot E, Jukema JW, Montauban van Swijndregt AD, Zwinderman AH, Ackerstaff RG, et al. B-mode ultrasound assessment of pravastatin treatment effect on carotid and femoral artery walls and its correlations with coronary arteriographic findings: A report of the Regression Growth Evaluation Statin Study (REGRESS). ***J Am Coll Cardiol*** 1998; 31(7): 1561-7.
[51] Baldassarre D, Veglia F, Gobbi C, Gallus G, Ventura A, Crepaldi G, et al. Intima-media thickness after pravastatin stabilizes also in patients with moderate to no reduction in LDL-cholesterol levels: The carotid atherosclerosis Italian ultrasound study. ***Atherosclerosis*** 2000; 151(2): 575-83.
[52] Spring S, Simon R, van der Loo B, Kovacevic T, Brockes C, Rousson V, et al. High-dose atorvastatin in peripheral arterial disease (PAD): Effect on endothelial function, intima-media-thickness and local progression of PAD. An open randomized controlled pilot trial. ***Thromb Haemost*** 2008; 99(1): 182-9.

[Downloaded from feyz.kaums.ac.ir on 2025-12-18]