

## درمان جراحی شکستگی های تنه هومروس با اینترلاکینگ نیل

دکتر حسین فراهینی<sup>۱</sup>، دکتر مسعود نوروزی<sup>۲</sup>، دکتر محمد نصیر نادری<sup>۳</sup>

### خلاصه

**سابقه و هدف:** شکستگی های تنه هومروس در بیمارانی که قادر به تحمل درمان غیر جراحی نباشند با اینترلاکینگ نیل درمان می شوند. با توجه به تناقضات موجود در نتایج تکنیکهای مختلف جراحی و به منظور تعیین نتایج درمان جراحی شکستگی های تنه هومروس با اینترلاکینگ نیل، این تحقیق روی مراجعین به مراکز تروما، طی سالهای ۸۳-۱۳۷۹ انجام گرفت.

**مواد و روشها:** تحقیق به روش *CASE-SERIES* روی ۳۴ بیمار واجد شرایط انجام گرفت. بیماران به روش های آنتی گرید نیلینگ و رتروگرید نیلینگ تحت عمل قرار گرفتند و همه بیماران تا زمان جوش خوردگی پیگیری شدند و میزان کاهش حرکات شانه و آرنج را در سه طبقه عالی (کمتر از ۱۰ درجه)، متوسط (بین ۱۰ تا ۳۰ درجه) و بد (بیشتر از ۳۰ درجه) طبقه بندی کردند. نتایج با آماره *Sign test* مورد قضاوت آماری قرار گرفت.

**یافته ها:** ۳۴ بیمار واجد شرایط در سنین ۱۷ تا ۶۸ سال که ۵۶ درصد مرد و ۴۴ درصد زن بودند، مورد مطالعه قرار گرفتند. ۷۱ درصد با تکنیک آنتی گرید و ۲۹ درصد با تکنیک رتروگرید جراحی شدند. زمان جوش خوردن در ۴۴/۱ درصد موارد کمتر از ۳ ماه بود. نتیجه عالی در فانکشنال شانه و آرنج به ترتیب ۸۸/۲ و ۸۵/۳ درصد موارد بود ( $P < 0/01$ ). بروز عدم یونیون در ۵/۹ درصد موارد وجود داشت و عوارض دیگر مشاهده نگردید.

**نتیجه گیری و توصیه ها:** به نظر می رسد که درمان جراحی شکستگی های تنه هومروس با اینترلاکینگ نیل یک روش بی خطر و قابل اعتماد می باشد. انجام یک تحقیق کارآزمایی بالینی را توصیه می نماید.

**واژگان کلیدی:** شکستگی تنه هومروس، اینترلاکینگ نیل.

۱- معاون آموزشی دانشگاه علوم پزشکی ایران

۲- رئیس انجمن AO ایران

۳- ارتوپد

از دیستال هومروس گذاشته شوند. در یک تحقیق گزارش شده است که یونیون در دو گروه مشابه است (۵) و در مطالعه ای دیگر که با نیل راسل تیلر درمان شده بودند، یونیون در همه بیماران روی داد (۶). میزان عوارض را حدود ۵ درصد و یونیون را ۹۲ درصد گزارش کرده اند (۷). لذا به منظور تعیین نتایج درمان شکستگی های تنه هومروس با اینترلاکینگ نیل، این تحقیق روی مراجعین به ۴ مرکز تروما، طی سالهای ۱۳۷۹-۱۳۸۳ انجام گرفت.

### مواد و روش ها

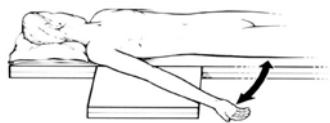تحقیق با طراحی *CASE-SERIES* انجام گرفت. کلیه بیمارانی که شکستگی های تنه هومروس (از پایین گردن هومروس تا ناحیه اکوندیل هومروس) داشته و به طور مستمر مراجعه کرده بودند و موافقت خود را برای همکاری با طرح اعلام نموده بودند، مورد مطالعه قرار گرفتند.

اندیکاسیون درمان جراحی شامل بیمارانی بود که بعد از درمان ریداکشن بسته نتایج خوبی نداشتند و شکستگی های تنه هومروس توام با شکستگی استخوان مجاور آن، شکستگی های پاتولوژیک، شکستگی های باز، شکستگی دو طرف هومروس، و یا مولتیپل تروما داشتند.

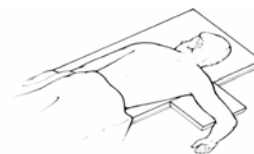
بیماران به روش های آنتی گرید نیلینگ و رتروگرید نیلینگ با اینترلاکینگ نیلینگ یا *UHV* تحت عمل قرار گرفتند. پوزیشن بیماران برای روشها به شرح زیر بود.

شکستگی های تنه هومروس حدود ۱ درصد شکستگی ها را تشکیل می دهند و بیشتر آنها به وسیله ترومای بسته ایجاد می شوند. آسیب عصب رادیال در ۶ تا ۱۷ درصد بیماران روی می دهد. درمان غیر جراحی روش کلاسیک درمان اکثر این بیماران می باشد و بیشتر شکستگی های تنه هومروس می تواند با این روش محافظه کارانه درمان شود (۱ و ۲). درمان جراحی به ندرت عمل می کند ولی تمایل فزاینده ای برای درمان جراحی این شکستگی ها وجود دارد و گاهی برای بهبودی جوش خوردگی و نتایج فانکشنال به جراحی نیاز است (۳ و ۴). به علاوه درمان جراحی برای مواردی مناسب است که بیمار قادر به تحمل درمان محافظه کارانه نیست که شامل شکستگی های باز در آرنج معلق (*Floating*)، بیماران مولتیپل تروما، شکستگی های دو طرفه هومروس، شکستگی های پاتولوژیک و بالاخره در موارد نان یونیون است.

جراحی شکستگی های تنه هومروس با تکنیک های مختلف انجام می گیرد. بسیاری از متخصصین تروما، فیکساسیون با پلیت را به عنوان درمان استاندارد برای فیکساسیون شکستگی های هومروس پذیرفته اند ولی خطر صدمه ناخواسته عصب رادیال را باید در نظر داشت. اینترامدولاری نیلینگ هومروس می تواند با استفاده از نیل های قابل انعطاف و یا نیل های رتروگرید اینترلاکینگ انجام شود. نیل ها می توانند از طریق آنتی گرید از توپروزیته بزرگ هومروس و یا به صورت رتروگرید



پوزیشن بیمار برای آنتی گرید نیلینگ



پوزیشن بیمار برای رتروگرید نیلینگ

### یافته ها

تحقیق روی ۳۴ بیمار واجد شرایط انجام گرفت. بیماران شامل ۱۹ مرد (۵۶٪) و ۱۵ زن (۴۴٪) بودند. میانگین سن آنها ۳۸ سال و از حداقل ۱۷ تا ۶۸ سال بود. ۲۶ مورد شکستگی حاد (در ۶ مورد از نوع شکستگی باز تیپ ۱)، ۴ مورد شکستگی پاتولوژیک و ۴ مورد پسودوآرتروز داشتند. ۴ بیمار آخر در ابتدا با روش های کنسرواتو درمان شدند و در نهایت همه بیماران درمان جراحی با اینترلاکینگ نیل دریافت کردند. در ۲۴ بیمار (۷۰/۶ درصد) آنتی گرید و در ۱۰ بیمار (۲۹/۴ درصد) رتروگرید نیلینگ انجام گرفت. همه بیماران تا زمان یونیون شکستگی پیگیری شدند. بیشترین مشکلات حین عمل گذاردن اسکروهای لاکینگ دیستال بود که در ۶ بیمار وجود داشت. در ۱ بیمار ترک خوردگی در محل ورود نیل (با نیل رتروگرید) روی داد. بیماران بین ۵ تا ۱۸ ماه و به طور متوسط ۱۲ ماه پیگیری شدند.

در ۲ مورد جوش خوردگی روی نداد که عمل مجدد درآوردن نیل و فیکساسیون با پلیت و پیوند استخوان انجام شد. هردو این بیماران با آنتی گرید نیلینگ درمان شده بودند. توزیع بیماران بر حسب زمان جوش خوردگی و یا زمان بهبودی در جدول شماره یک ارائه گردیده است و نشان

همه بیماران تا زمان جوش خوردگی (بهبودی شکستگی) پیگیری شدند. معیار جوش خوردگی وقتی تلقی شد که کانال استخوان در رادیوگرافی ایجاد شده و بیمار قادر به حرکت باز و بدون درد باشد. بعد از بهبودی شکستگی حرکات آرنج و شانه ارزیابی شدند. حرکات شانه و آرنج در سمت مبتلا و در سمت سالم بررسی شد و در صورت کاهش دامنه حرکات کمتر از ۱۰ درجه در هر پلان به عنوان نتیجه عالی و کاهش دامنه حرکات به میزان ۱۰ تا ۳۰ درجه به عنوان نتیجه فانکشنال متوسط و در موارد بیشتر از ۳۰ درجه به عنوان نتیجه بد منظور گردید.

خصوصیات سن و جنس، روش عمل، عوارض حین عمل و آسیب ثانویه روی عصب رادیال، زمان جوش خوردگی، نتایج فانکشنال به تفکیک روی آرنج و شانه در یک فرم اطلاعاتی ثبت گردید و نتیجه درمان فانکشنال عالی با آماره *Sign test* مورد قضاوت آماری قرار گرفت.

بعد از گذاشتن اینداکشن نیل در اکثر بیماران در ناحیه پروگزیمال و دیستال نیل لاکینگ اسکرو گذاشته شد و در همه بیماران نیلینگ به صورت بسته انجام شد و در بیمارانی که ریداکشن باز جراحی می گرفت نیلینگ بسته نبود.

آسیب ثانویه عصب رادیال در هیچ بیماری روی نداد. در هیچ موردی عفونت زخم یا استخوان، مشکلات مربوط به ایمپلنت مانند شکستن پیچ ها یا شکستن نیل یا شل شدن ایمپلنت مشاهده نگردید.

### بحث و نتیجه گیری

تحقیق نشان داد که نتایج فانکشنال شانه در ۸۸/۲ درصد موارد و در آرنج در ۸۵/۳ درصد موارد عالی بود. بیشتر شکستگی های تنه هومروس می تواند با روش های محافظه کارانه به خوبی درمان شود (۱ و ۲). نتایج درمان جراحی به ندرت مطلوب می باشد ولی تمایل فزاینده ای برای درمان جراحی این شکستگی ها وجود دارد و گاهی برای بهبودی جوش خوردگی و نتایج فانکشنال به درمان جراحی نیاز می شود (۳ و ۴).

آسیب ثانویه عصب رادیال در ۲۹-۳ درصد از جراحی های با پلیت روی میدهد که نسبتا بالا می باشد (۷ و ۸). هم چنین در استئوپروز شدید، فیکساسیون پلیت به استخوان به سختی حاصل می شود.

در اکثرنال فیکساسیون بیمار احساس راحتی نمیکند و اندیکاسیون کلاسیک برای اکثرنال فیکساتور شکستگی باز هومروس با احتمال آلودگی نسوج نرم است (۸).

نیل های بدون اینترلاکینگ در شکستگی تنه هومروس استحکام کافی از نظر روتیشن ایجاد نمی کنند که در تستهای بیومکانیک نیز نشان داده شده است (۹). در شکستگی های ناپایدار این نیل ها تمایل به میگریشن به پروکزیمال یا دیستال دارند و حرکات آزاد شانه و آرنج را محدود می کنند و

می دهد که ۴۴/۱ درصد کمتر از ۳ ماه و ۸۵/۳ درصد کمتر از ۶ ماه جوش خوردگی پیدا کردند و بهبود یافتند.

جدول ۱- توزیع مبتلایان به شکستگی های تنه هومروس تحت جراحی با اینترلاکینگ نیل بر حسب زمان بهبودی

| فرآوانی زمان جوش خوردگی و یا بهبودی | مطلق | درصد | تجمع |
|-------------------------------------|------|------|------|
| کمتر از ۳ ماه                       | ۱۵   | ۴۴/۱ | ۴۴/۱ |
| ۳ تا ۶ ماه                          | ۱۴   | ۴۱/۲ | ۸۵/۳ |
| ۶ تا ۸ ماه                          | ۳    | ۸/۸  | ۹۴/۱ |
| عدم جوش خوردگی (عدم یونیون)         | ۲    | ۵/۹  | ۱۰۰  |
| جمع                                 | ۳۴   | ۱۰۰  |      |

نتایج فونکسیون شانه و آرنج در جدول شماره ۲ ارائه گردیده است و نشان می دهد که در شانه ۳۰ مورد (۸۸/۲ درصد) و در آرنج نیز ۲۹ مورد (۸۵/۳ درصد) نتیجه عالی داشت. در ضمن نتیجه بد فونکسیون شانه و آرنج مربوط به یک بیماری بود که با آنتی گرید نیلینگ درمان شده بود. نتیجه درمان فانکشنال عالی هم در آرنج و هم در شانه به لحاظ آماری معنی دار بود ( $P < 0.01$ ).

جدول ۲- توزیع مبتلایان به شکستگی های تنه هومروس بر حسب نتایج فانکشنال به تفکیک اندام

| اندام نتایج فانکشنال | شانه      | آرنج      |
|----------------------|-----------|-----------|
| عالی                 | ۳۰ (۸۸/۲) | ۲۹ (۸۵/۳) |
| متوسط                | ۳ (۸/۸)   | ۴ (۱۱/۸)  |
| بد                   | ۱ (۳)     | ۱ (۲/۹)   |
| جمع                  | ۳۴ (۱۰۰)  | ۳۴ (۱۰۰)  |

مطالعه قرار دادند و میزان عوارض را حدود ۵٪ و یونیون را ۹۲٪ را گزارش کردند (۷). نان یونیون در ۳۴ بیمار مورد مطالعه حدود ۶٪ بود که قابل قبول می باشد. نان یونیون در بیمارانی اتفاق افتاده بود که با آنتی گرید نیلینگ درمان شده بودند که می تواند ناشی از این باشد که بیماران بیشتری با این روش درمان شده بودند. در بررسی ۳۴ بیمار که با اینتر لاکینگ نیل درمان شده بودند درصد عوارض گذاردن نیل بسیار رضایتبخش بود. در یک بیمار ترک خوردگی در محل ورود نیل (با نیل رترو گرید) روی داد که با بقیه مطالعات قابل مقایسه است.

نتایج فانکشنال شانه و آرنج تا حدود ۸۸٪ بیماران عالی بود. نتایج بد فانکشنال با آنتی گرید نیلینگ روی داد که می تواند ناشی از آسیب تاندون روتا تورکاف باشد. آسیب ثانویه عصب رادیال در این بررسی بسیار کمتر از درمان جراحی با پلیت بود. اگر چه مطالعات ما در گروه کوچکی از بیماران بود ولی نتایج مشابه مطالعات دیگر می باشد و نیلینگ را به عنوان متد مناسبی برای درمان شکستگی های حاد و پاتولوژیک مطرح می کند و در یک جمع بندی به نظر می رسد که اگر این تکنیک به درستی انجام شود، روشی بی خطر و قابل اعتماد می باشد و برای تأیید این نظریه، انجام یک پژوهش کارآزمایی بالینی را توصیه می نماید.

استفاده از آنها در شکستگی های ناپایدار و پاتولوژیک زیر سؤال است (۱۰). نیل اینترلاک ایمپلنتی است که استابیلته محوری و چرخشی را ایجاد می کند (۱۱).

در آنتی گرید نیلینگ نیاز به شکافتن یا سوراخ کردن تاندون روتاتورکاف است و علاوه بر آن محل ورود نیل در صورتی که بزرگ باشد میتواند به غضروف سر هومروس صدمه بزند (۱۲). در رترو گرید نیلینگ به علت خطر ترک خوردن یا کندی در محل ورود نیل باید این محل به اندازه کافی بزرگ باشد و گذاردن نیل تنها با دست انجام شود تا از صدمه بیشتر خود داری شود (۱۳). جاناندازی شکستگی باید بدون عجله و با روش های ملایم انجام شود.

مطالعات مختلف نشان داده اند که میزان نان یونیون در اینتر لاکینگ نیلینگ هومروس کمتر از ۱۰ درصد می باشد (۱۵-۱۳ و ۷). *Saveski J.* همکاران پلیت را با لاکینگ نیل در دو گروه از بیماران مقایسه کردند و زمان عمل و عوارض کمتری را در گروه نیل گزارش کردند ولی میزان یونیون در دو گروه مشابه بود (۵). *Ikpeme* در بررسی ۳۰ بیمار مبتلا به شکستگی حاد هومروس که با نیل راسل تیلر درمان شده بودند، در تمام موارد یونیون را گزارش کرد (۶). *Rommens* و همکاران در ۱۹۰ بیمار رتروگرید نیلینگ با *UHN* را مورد

## References:

- 1- Sarmiento A, Latta LL. *Closed Functional Treatment of Fractures*. Berlin: Springer; 1981.
- 2- Camden P, Nade S. *Fracture bracing the humerus*. *Injury*. 1992;23:245-248.
- 3- Bell MJ, Beauchamp CG, Kellam JK, McMurtry RY *The results of plating humeral shaft fractures in patients with multiple injuries. The Sunnybrook experience*. *J Bone Joint Surg*. 1985;67B:293-296.
- 4- Schatzker J, Tile M. *The Rationale of Operative Fracture Care*. 2nd Edition. Berlin: Springer; 1996.

- 5- Saveski J, Stojkovska E, Andonovski Z, et al. Surgical treatment of humeral shaft fractures. *The Electronic Journal of European Trauma Update*. Available at: <http://journal.e-t-u.com/html/saveski.html>.
- 6- Ikpeme JO. Intramedullary interlocking nailing for humeral fractures: Experiences with the Russel-Taylor humeral nail. *Injury*. 1994;25:447-455.
- 7- Rommens PM, Blum J, Runkel M. Retrograde Nailing of Humeral Shaft Fractures. *Clinical Orthopaedics and Related Research*. 1998;1:26-39.
- 8- Hinsenkamp M, Burny F, Andrienne Y, et al. External fixation of the fracture of the humerus. A review of 164 patients. *Orthopedics*. 1984;7:1309-1314.
- 9 - Henley MB, Monroe M, Tencer AF. Biomechanical comparison of methods of fixation of a midshaft osteotomy of the humerus. *J Orthop Trauma*. 1991;5:14-20.
- 10- Mackay I. Closed Rush pinning of fractures of the humeral shaft. *Injury*. 1984;16:178-181.
- 11- Brumback RJ. The rationale of interlocking nailing of the femur, tibia, and humerus. An overview. *Clin Orthop*. 1996;324:292-320.
- 12- Bell KM, Court-Brown CM, McQueen MM. Locked nailing of humeral shaft fractures: Experience in Edinburgh over a two-year period. *J Bone Joint Surg*. 1992;74B:558-562.
- 13- Rommens PM, Verbruggen J, Broos PL. Retrograde locked nailing of humeral shaft fractures. A review of 39 patients. *J Bone Joint Surg*. 1995;77B:84-89.
- 14- Blum J, Rommens PM, Janzing H. The unreamed humeral nail-A biological osteosynthesis of the upper arm. *Acta Chir Belg*. 1997;97:184-189.
- 15- Ingman AM, Waters DA. Locked intramedullary nailing of humeral shaft fractures: Implant design, surgical techniques and clinical results. *J Bone Joint Surg*. 1994;76B:23-29.