

## گزارش یک مورد سندرم هیپرایمونوگلوبولینمی E یک علت نادر برای پنومونی راجعه و پنوماتوسل

دکتر ابراهیم رضی<sup>۱</sup>

### خلاصه

سابقه و هدف: سندرم هیپرایمونوگلوبولینمی E یک نقص ایمنی اولیه ایدیوپاتیک می باشد که از دوره نوزادی با افزایش شدید ایمونوگلوبولین E سرم و عفونت‌های پوستی و ریوی راجعه استافیلوکوکی همراه با تشکیل پنوماتوسل شروع می شود. از دیگر یافته‌های همراه، چهره خشن، اتوزینوفیلی و اختلالات اسکلتی می‌باشد. با توجه به تنوع تظاهرات این سندرم که به سهولت باعث اشتباه در تشخیص آن از سایر سندرمهای نقص ایمنی نادر می شود، در این مقاله به معرفی یک مورد از آن که در سال ۱۳۸۱ به بیمارستان شهید بهشتی کاشان مراجعه کرده بود اقدام می گردد.

معرفی بیمار: بیمار مردی است ۳۰ ساله که به علت تب، تنگی نفس و سرفه‌های خلطدار مراجعه کرده است. شرح حال رویدادهای مکرر پنومونی و عفونت‌های پوستی را از زمان کودکی متذکر است. در معاینه بیمار اسکارهای متعدد بر روی پوست صورت، گردن و پاها مشاهده می شود. در گرافی قفسه سینه کیستهای متعدد دارای جدار نازک با مشخصه پنوماتوسل و در سی تی اسکن ریه پنوماتوسل‌های متعدد در هر دو ریه همراه با آبسه مشاهده می‌شود. با توجه به شرح حال عفونت‌های راجعه و سیستمیک، بیمار از نظر نقص ایمنی بررسی شد. که با عنایت به افزایش بسیار زیاد ایمونوگلوبولین E توتال سرم و اتوزینوفیلی، تشخیص سندرم هیپرایمونوگلوبولینمی E در وی مسجل می گردد. بیمار تحت درمان وریدی آنتی‌بیوتیک‌های ضد استافیلوکوک قرار گرفته و بعد از درمان مرحله حاد، تحت پروفیلاکسی درازمدت با کوتریموکسازول و کلوزاسپلین خوراکی قرار می‌گیرد. در پیگیری حال عمومی وی رضایت‌بخش است.

نتیجه‌گیری و توصیه‌ها: لازم است تشخیص سندرم نادر هیپرایمونوگلوبولینمی E براساس یافته‌های بالینی، عفونت‌های پوستی مکرر از دوران نوزادی، پنومونی راجعه و پنوماتوسل همراه با افزایش زیاد ایمونوگلوبولین E توتال سرم مورد توجه قرار گیرد. توصیه می‌شود پس از درمان عفونت‌های حاد، پروفیلاکسی با داروهای ضد استافیلوکوک به صورت خوراکی ادامه یابد و سیر بیماری پیگیری شود. واژگان کلیدی: پنوماتوسل، پنومونی راجعه، سندرم هیپرایمونوگلوبولینمی E، ایمونوگلوبولین E توتال سرم، اتوزینوفیلی

– دانشیار، عضو هیئت علمی دانشگاه علوم پزشکی کاشان، گروه داخلی

پاسخگو: دکتر ابراهیم رضی

تاریخ دریافت: ۸۳/۹/۱۹

تاریخ تایید: ۸۴/۷/۲۰

کاشان، کیلومتر ۵ جاده راوند، بیمارستان شهید بهشتی

### مقدمه

عارضه آبسه فارچی نیز گزارش شده که با انجام لوبکتومی درمان گردیده است (۸).

نظر به شیوع اندک موارد گزارش شده از همراهی این سندرم با پنوماتوسل ناشی از پنومونی راجعه و پیگیری درمان آن، در این مقاله به معرفی یک مورد از سندرم مزبور در مرد ۳۰ ساله ای که در سال ۱۳۸۱ در بخش داخلی بیمارستان شهید بهشتی کاشان بستری شده بود، اقدام می گردد.

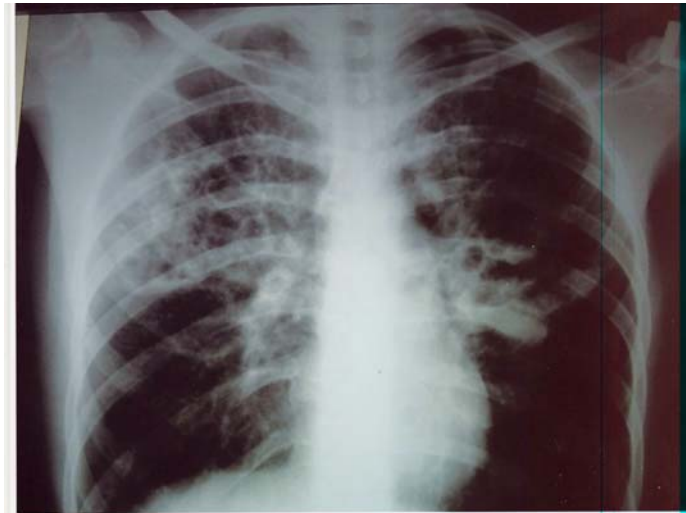
### معرفی بیمار

بیمار مردی ۳۰ ساله و اهل و ساکن بادرود نظنن بود که با تب تنگی نفس، و سرفه‌های خلطدار مراجعه کرد. علایم طی دو هفته قبل از مراجعه ایجاد و افزایش یافته بود.

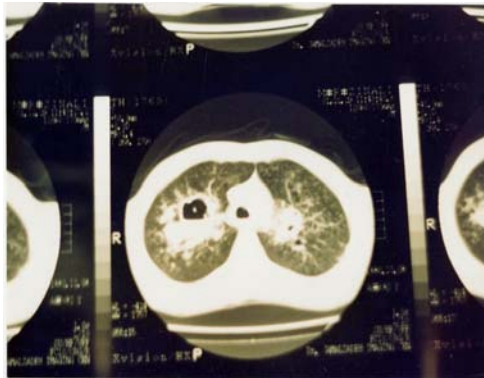
سندرم هیپرایمونوگلوبولینمی E یا سندرم Job's با آبسه‌های پوستی استافیلوکوکی راجعه، پنومونی همراه با تشکیل پنوماتوسل و افزایش بسیار زیاد ایمونوگلوبولین E توتال سرم مشخص می‌گردد (۲ و ۱). اولین بار در سال ۱۹۹۶ Dawis و همکاران این سندرم را شرح دادند (۲). این بیماری نادر بوده و تا به حال حدود ۲۰۰ مورد آن گزارش گردیده است (۴ و ۳). تظاهرات ریوی بیماری عبارتند از: پنومونی راجعه که ممکن است به پنوماتوسل و گاهی پنوموتوراکس منتهی شود (۵ و ۶). از جمله عوارض پایدار ریوی این سندرم به جز پنوماتوسل، برونشکتازی و فیستول برونکوپلورال می باشد (۷). پنوماتوسل همراه با

طلایی رشد کرد. بیمار تحت درمان با آنتی‌بیوتیکهای وریدی ضد استافیلوکوک قرار گرفت. در گرافی قفسه سینه کیستهای متعدد با جدار نازک (مشخصه پنوماتوسل) نمایان بود (شکل ۱).

در شرح حال گذشته اش، سابقه ابتلا به پنومونی‌های مکرر و آبسه‌های چرکی در پوست صورت، گردن و ساق پاها را از کودکی متذکر بود. سابقه‌ای از بیماری مشابه در خانواده او وجود نداشت. طی کشت از نمونه‌های خلط او، استافیلوکوک

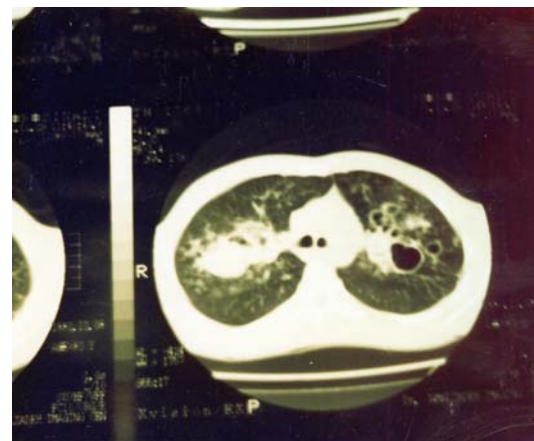


شکل ۱- گرافی قفسه‌سینه پنوماتوسل‌های متعدد با جدار نازک را در هر دو ریه و آبسه ریه را لوب فوقانی ریه راست همراه با نواحی پراکنده تجامد نشان می‌دهد.



شکل ۳- سی‌تی‌اسکن ریه راست، آبسه همراه با سطح هوا - مایع را نشان می‌دهد.

در هر دو ریه نواحی پراکنده تجامد نیز جلب توجه می‌کرد. سی‌تی‌اسکن از ریه‌ها، پنوماتوسل در هر دو ریه همراه با آبسه در لوب فوقانی ریه راست را گزارش نمود (شکل‌های ۲ و ۳).



شکل ۲- سی‌تی‌اسکن قفسه‌سینه، پنوماتوسل‌های متعدد دوطرفه را نشان می‌دهد

بیمار در سن ۱۰ سالگی با احتمال وجود اختلالات ایمنی، مورد آزمایش‌های ایمونولوژیکی، قرار گرفته بود که ایمونوگلوبولین E سرم در آن زمان ۷۸۰ واحد در میلی لیتر گزارش شده بود (نرمال: بین صفر تا ۷۰ واحد) در حال حاضر، از نظر ظاهر عمومی، وضعیت طبیعی داشت و علایم حیاتی وی به این شرح بود: درجه حرارت ۳۸/۵ درجه سانتی‌گراد، تعداد تنفس ۲۲ عدد در دقیقه، تعداد نبض ۹۸ ضربه در دقیقه و فشارخون بیمار ۱۲۰/۸۰ میلی متر جیوه. بیمار از سرفه همراه با خلط

*Buckley* و همکاران در سال ۱۹۷۲ همراهی بیماری را با افزایش سطح ایمونوگلوبولین E توتال سرم گزارش کردند (۲).

این سندرم امروزه به خوبی شناخته شده است و در آن مجموعه‌ای از عفونتهای راجعه پوست و ریه تظاهر می‌کند که اکثراً ناشی از استافیلوکوک طلایی می‌باشد. دیگر یافته‌های این سندرم عبارتند از: کاندیدیاز مخاطی - جلدی مزمن، شکستگیهای متعدد و سایر اختلالات اسکلتی، درماتیت اگزیمایی و قیافه مشخص و خاص معروف به چهره خشن (۹).

تا به حال بیش از ۲۰۰ مورد از این سندرم گزارش شده است (۵ و ۴). مشاهداتی که بر دخالت عوامل ایمنی در پیدایش این بیماری دلالت دارند، به این شرح می‌باشند: کشف و مشاهده اتوزینوفیلی در خون، خلط و آبسه‌ها (۳)، نقص کموتاکسی گرانولوسیتها (۱۱ و ۱۰)، اختلال در زیرگونه لنفوسیتهای T (۱۲)، نقص در تولید آنتی‌کر (۱۴) و (۱۳) و کاهش تولید و حساسیت‌پذیری به سیتوکینهای از قبیل اینترلوکین ۴ و گاما اینترفرون (۱۶ و ۱۵). با این حال نقص اختصاصی مشخصی در سیستم ایمنی همه بیماران شناسایی نشده است.

بر اساس بررسی و مطالعه مروری که توسط مؤسسه ملی سلامت روی ۱۳ بیمار مبتلا به سندرم *Job's* انجام شده است، پنومونی راجعه یکی از عوارض شایع این سندرم می‌باشد (۳). بیمار ما نیز با پنومونی راجعه و تشکیل پنوماتوسل مراجعه کرده بود. شیوع زیاد پنوماتوسل ناشی از ابتلای مکرر به عفونت استافیلوکوک طلایی است. گرچه پاتوژن دقیق بیماری به درستی شناخته نشده است.

با این وجود عفونت مزمن، علت اصلی و منحصر به فرد کیستهای ریوی پایدار و دائمی نیست، چون در بیشتر بیماران مبتلا به نقص ایمنی اولیه از قبیل آگاماگلوبولینمی نمی‌توان کیستها را مشاهده کرد (۱۷). پنوماتوسلها سرنوشته متفاوتی دارند، گاهی برای مدتهای طولانی باقی می‌مانند، گاهی سریعاً بزرگ و حجیم می‌شوند و گاهی به تدریج کوچک و محو می‌گردند (۱۸).

اغلب پنوماتوسلها در نواحی کوچکی از کانونهای تجامد ریه ایجاد می‌شوند، رشد سریعی دارند و حتی بزرگتر از تجامد اولیه می‌شوند، آنها بطور مشخص دارای جداری نازک می‌باشند. این حالت سبب افتراق آنها از

و تنگی نفس شکایت داشت. در معاینه پوست، اسکارهای متعدد بر روی صورت، گردن و ساق پاها جلب توجه می‌کرد. در سمع ریه‌ها در هر دو طرف کراکلهای خشن همراه با رونکای وجود داشت. در آزمایشهای بیمار: شمارش گلبول‌های سفید ۹۴۰۰ در میلی‌متر (۶۵ درصد نوتروفیل، ۲۰ درصد اتوزینوفیل، ۱۵ درصد لنفوسیت)، هموگلوبین ۱۴/۲ گرم بر دسی‌لیتر و هماتوکریت ۴۳/۱ درصد و تعداد پلاکت ۴۹۴۰۰۰ در میلی‌متر بود. سرعت رسوب سدیمان گلوبولهای قرمز (*ESR*) برابر ۵۰ میلی‌متر در ساعت بود. الکترولیتهای سرم تست نیتروبلوترازولیوم و تستهای عملکرد فاگوسیتی طبیعی گزارش شد.

آنالیز گازهای خون شریانی در شرایط هوای اتاق به این شرح بود:  $PaO_2 = 59 \text{ mmHg}$ ,  $PaCO_2 = 35/7$  و  $pH = 7/43$

از بیمار برونکوسکپی فیبراپتیک به عمل آمد که در مجاری هوایی ترشحات چرکی کرمی‌رنگ نمایان بود. مایع لاواژ برونکوالوئولار (*BAL*) با شواهد یک التهاب حاد سازگار بود و در آن لکوسیتهای پلی‌مرفونوکلتر فراوان مشاهده می‌شد. کشت مایع *BAL* از نظر باسیلهای مایکوباکتریوم مقاوم به اسید، منفی بود.

سطح ایمونوگلوبولین E توتال سرم برابر با ۱۸۶۰ واحد در میلی‌متر بود (نرمال: کمتر از ۷۰). سطح سرمی سایر ایمونوگلوبولینها در محدوده طبیعی بود.

در نهایت بر اساس یافته‌های بالینی و بالا بودن سطح ایمونوگلوبولین E توتال سرم، بیمار مبتلا به سندرم هیپرایمونوگلوبولینمی E (سندرم *Job's*) تشخیص داده شد. بعد از درمان وریدی با آنتی‌بیوتیکهای ضد استافیلوکوک، بیمار تحت درمان پروفیلاکسی با کوتریموکسازول و کلوزاسیلین خوراکی قرار گرفت. بر اساس پیگیری بعد از آخرین بستری، حال عمومی وی همچنان رضایت‌بخش است.

#### بحث

این گزارش در خصوص سندرم نادر هیپرایمونوگلوبولینمی E بود که با پنوماتوسلهای متعدد متعاقب ابتلا به پنومونی‌های راجعه ایجاد شده بود. این سندرم اولین بار، در سال ۱۹۶۶ توسط *Davis* و همکاران گزارش شد (۱). آنها دو بیمار دختر مبتلا به آبسه‌های سرد (*cold*) استافیلوکوک همراه با اگزیمای شدید و عفونت راجعه سینوسی - ریوی را مورد بررسی قرار دادند. سپس

درمان قطعی و مشخصی برای این سندرم وجود ندارد. درمان اصلی مشتمل بر کنترل عفونت‌های راجعه با آنتی‌بیوتیک است. به نظر می‌رسد درمان درازمدت با آنتی‌بیوتیک‌های ضد استافیلوکوک، جزو موفق‌ترین روش‌های درمانی باشد چرا که اینکار در جلوگیری از گسترش عفونت موثر است.

نتیجه اینکه در افراد مبتلا به پنومونی های راجعه و پنوماتوسل‌های متعدد در ریه همراه با افزایش ایمونوگلوبولین E توتال سرم و ائوزینوفیلی لازم است تشخیص سندرم هیپریمونوگلوبولینمی E نیز مد نظر قرار گیرد. توصیه می‌شود بیماران با تجویز خوراکی و دراز مدت آنتی‌بیوتیک‌های خوراکی ضد استافیلوکوک پیگیری شوند.

کاویته‌های ناشی از آبسه که در ناحیه تجامد روی می دهند و جداری ضخیم دارند، می گردد (۱۷).

گاهی جدار پنوماتوسل‌ها به علت فشار ناشی از پارانشیم ریه و یا عفونت ثانویه ضخیم می گردد که باعث تشکیل حفره آبسه‌ای مشخص می‌شود (۱۸). گاهی نیز در پنوماتوسل‌ها سطح هوا - مایع تشکیل می‌شود (مشابه بیمار حاضر) (۱۸).

سی‌تی‌اسکن ریه اطلاعات ارزشمندی را در رابطه با وسعت ضایعه، نسج سالم باقی مانده، همچنین اندازه واقعی و محل پنوماتوسل‌ها در اختیار قرار می دهند که در صورت نیاز می توان به کمک آن اقدام به جراحی نمود. با سی‌تی‌اسکن ریه همچنین می‌توان به بیماری سایر قسمتهای ریه که در گرافی ساده قفسه سینه مشخص نشده است، پی برد.

#### References:

1. Davis SD, Schaller J, Wedgwood RJ. Abscesses. Job's syndrome: recurrent, "cold," staphylococcal abscesses. *Lancet* 1966; 1013-15.
2. Buckley RH, Wray BB, Belmaker FZ. Extreme hyperimmunoglobulinemia E and undue susceptibility to infection. *Pediatrics* 1972; 49: 59-70.
3. Donabedian H, Gallin JI. The hyperimmunoglobulin E recurrent - infection (Job's) syndrome: a review of the NIH experience and the literature. *Medicine (Baltimore)* 1983; 62: 195-208.
4. Holland SM, Gallin JI. Disorders of granulocytes and monocytes. In: Fauci AS, Braunwald E, Isselbacher KJ, et al., (eds.), *Harrison's principles of internal medicine*. 16th ed. Vol. 1. New York: McGraw - Hill; pp. 349-57, 2005.
5. Jhaveri KS, Sahani DV, Shetty PG. Hyperimmunoglobulinemia E syndrome: Pulmonary imaging features. *Australasian Radiology*, 2000; 44: 328-30.
6. Shamberger RC, Wohl ME, Perez - Atayde A, et al. Pneumatocele complicating Hyperimmunoglobulin E Syndrome. *Ann Thorac Surg* 1992; 54: 1206-1208.
7. Erlewyn-Lajeunesse. Hyperimmunoglobulin-E syndrome with recurrent infection: a review of current opinion and treatment. *Pediatr allergy Immunol* 2000; 11: 133-41.
8. Santambrogio L, Nosotti M, Pavoni G, et al. Pneumatocele complicated by fungal lung abscess in job's syndrome. Successful lobectomy with aid of videothoracoscopy. *Scand Cardiovasc J* 1997; 31: 177-79.
9. Grimbacher B, Holland SM, Puck JM. Hyper-IgE syndromes. *Immunological Reviews* 2005; 203: 244-50.
10. Hill HR, Ochs HD, Quie PG, et al. Defect in neutrophil granulocyte chemotaxis in Job's syndrome of recurrent cold "staphylococcal abscesses". *Lancet* 1974; 2: 617-19.
11. Van Epps DE, El Naggar A, Ochs HD. Abnormalities of lymphocyte locomotion in immunodeficiency disease. *Clin Exp Immunol* 1983; 53: 678-88.
12. Buckley RH, Schiff SE, Hayward AR. Reduced frequency of CD45 RO+ T lymphocytes in blood of hyper IgE syndrome patients. *J Allergy Clin Immunol* 1991; 87: Suppl: 313, abstract.
13. Dreskin SC, Goldsmith PK, Strober W, et al. Metabolism of immunoglobulin E in patients with markedly elevated serum immunoglobulin E levels. *J Clin Invest* 1987; 79: 1764-72.
14. Vercelli D, Jabara HH, Cunningham - Rundles C, et al. Regulation of immunoglobulin E synthesis in the hyper - IgE syndrome. *J Clin Invest* 1990; 85: 1666-71.
15. Paganelli R, Scala E, Capobianchi MR, et al. Selective deficiency of interferon - gamma production in the hyper - IgE syndrome: relationship to in vitro IgE synthesis. *Clin Exp Immunol* 1991; 84: 28-33.
16. Claasen JJ, Levine AD, Schiff SE, et al. Mononuclear cells from patients with the hyper - IgE syndrome produce little IgE when they are stimulated with recombinant human interleukin - 4. *J Allergy Clin Immunol* 1991; 88: 713-21.
17. Merten DF, Buckley RH, Pratt PC, et al. Hyperimmunoglobulinemia E syndrome: Radiographic observation. *Radiology* 1979; 132: 71-78.
18. Fitch SJ, Magill HL, Hevrod HG, et al. Hyperimmunoglobulinemia E syndrome: Pulmonary imaging considerations. *Pediatr Radiol* 1986; 16: 285-88