Original Article

Evaluating the diagnostic value of transvaginal ultrasonography for endometrial abnormalities in premenopausal women with abnormal uterine bleeding

Tabasi Z[1], Samimi M[1], Mirhoseini F[2*], Atoof F[3], Soheil P[1]

1- Department of Gynecology, Faculty of Medicine, Kashan University of Medical Sciences, Kashan, I.R. Iran.
2- Department of Anesthesia, Faculty of Paramedicine, Kashan University of Medical Sciences, Kashan, I.R. Iran.
3- Department of Epidemiology and Biostatistics, Faculty of Health, Tehran University of Medical Sciences, Tehran, I.R. Iran.

Received March 28, 2011; Accepted July 31, 2011

Abstract:

Background: Abnormal uterine bleeding (AUB) is a common and serious problem in women of late reproductive age and an indication for endometrial biopsy as an invasive method. On assessing AUB, in some cases, even with the observation of normal thicker endometrium in ultrasonography, abnormal biopsy is reported. Thus, this study was carried out to assess the role of measuring endometrial thickness by transvaginal ultrasonography as a screening tool for premenopausal women with abnormal uterine bleeding.
Materials and Methods: In this diagnostic study, 154 premenopausal women with AUB referred to Naghavi Clinic of Kashan university of medical sciences during 2010-11. Transvaginal ultrasonography was performed to assess endometrial thickness before the Pipelle endometrial biopsy at the first day of menstruation. The biopsies were then sent to a pathologist unaware of the results of transvaginal ultrasonography and finally, the Roc curve was utilized to determine the best cut-point.
Results: Forty-eight out of 154 cases (31.2%) had abnormal endometrium (hyperplasia 23.2%; polyps 3.9%; and asynchronous 3.9%). The reported thickness of endometrium with the sensitivity and specificity of 76.2% and 41.1% (PPV=33.6%, NPV=82.1%, LR+=1.29 and LR- =0.58) was 7 mm.
Conclusion: Although endometrial thickness of ≤7mm in premenopausal women with abnormal uterine bleeding is less likely to be associated with malignant pathologies, assessing the endometrial thickness with transvaginal ultrasonography is not merely suggested for the diagnosis of endometrial abnormalities.

Keywords: Abnormal uterine bleeding, Endometrial abnormality, Endometrial thickness, Premenopause, Transvaginal ultrasonography

* **Corresponding Author.**
Email: f_mirhoseiny@yahoo.com
Tel: 0098 913 161 5992
Fax: 0098 361 555 8883

Conflict of Interests: ***No***

Feyz, Journal of Kashan University of Medical Sciences, Autumn, 2011; Vol. 15, No 3, Pages 207-212

Please cite this article as: Tabasi Z, Samimi M, Mirhoseini F, Atoof F, Soheil P. Evaluating the diagnostic value of transvaginal ultrasonography for endometrial abnormalities in premenopausal women with abnormal uterine bleeding. ***Feyz*** 2011; 15(3): 207-12.

[Downloaded from feyz.kaums.ac.ir on 2025-12-14]

بررسی ارزش تشخیصی سونوگرافی واژینال در تشخیص اختلالات آندومتر در خانم های پره‌منوپوز مبتلا به خونریزی غیرطبیعی رحمی

زهره طبسی [۱]، منصوره صمیمی [۱]، فخرالسادات میرحسینی [۲*]، فاطمه عطوف [۳]، پرستو سهیل [٤]

خلاصه

سابقه و هدف: خونریزی غیرطبیعی رحمی (AUB) یک مشکل شایع و جدی در خانم‌های اواخر سنین باروری می‌باشد، که برای بررسی نیازمند انجام بیوپسی است. درحالیکه بیوپسی یک روش تهاجمی است. از طرفی سونوگرافی نیز به‌عنوان یک روش تشخیصی قابل قبول برای عدم تخمک گذاری و AUB شناخته می‌شود. در ارزیابی AUB گاهی با وجود مشاهده ضخامت اندومتر نرمال توسط سونوگرافی، بیوپسی غیرطبیعی گزارش شده است. لذا، در این مطالعه به ارزیابی نقش اندازه‌گیری ضخامت اندومتر با سونوگرافی ترانس‌واژینال به‌عنوان ابزار غربالگری خانم‌های پره‌منوپوز با خونریزی غیر طبیعی رحمی پرداخته شد.

مواد و روش‌ها: دراین مطالعه ارزش تشخیصی، ۱۵٤ نفر از خانم‌های پره‌منوپوز با خونریزی غیر طبیعی رحمی مراجعه کننده به کلینیک نقوی دانشگاه علوم پزشکی کاشان در شش ماهه اول سال ۱۳۸۹، ضخامت آندومتر به‌وسیله سونوگرافی ترانس‌واژینال قبل از بیوپسی با کورت پایپل در اولین روز قاعدگی، اندازه‌گیری شد. سپس نمونه‌ها برای پاتولوژیست بی‌اطلاع از نتیجه سونوگرافی ارسال و نتایج مقایسه شد. سپس، نقطه برش با به‌کارگیری منحنی ROC تعیین گردید.

نتایج: از تعداد ۱۵٤ نفر نمونه، ٤۸ نفر (۳۱/۲ درصد) آندومتر غیر طبیعی داشتند (هایپرپلازی ۲۳/٤ درصد، پولیپ ۳/۹ درصد، آندومتر Asynchronus ۳/۹ درصد). ضخامت آندومتر ۷mm با حساسیت و ویژگی ۷٦/۲ و ٤۱/۱ درصد به ترتیب و PPV=۳۳/٦٪ و NPV=۸۲/۱٪ و LR+=۱/۲۹ و LR-=۰/۵۸ برای آندومتر غیرطبیعی در نظر گرفته شد.

نتیجه‌گیری: علی‌رغم اینکه ضخامت آندومتر ۷ mm یا کمتر با احتمال کمتری، همراهی با پاتولوژی‌های بدخیم در خانم‌های پره-منوپوز با خونریزی غیرطبیعی رحمی دارد، اندازه‌گیری ضخامت آندومتر با سونوگرافی واژینال به‌تنهایی برای تشخیص اختلالات اندومتر توصیه نمی‌گردد.

واژگان کلیدی: خونریزی غیرطبیعی رحمی، اختلال آندومتر، ضخامت آندومتر، پره‌منوپوز، سونوگرافی ترانس واژینال

فصلنامه علمی- پژوهشی فیض، دوره پانزدهم، شماره ۳، پاییز ۱۳۹۰، صفحات ۲۱۲-۲۰۷

مقدمه

خونریزی غیر طبیعی رحمی یک مشکل شایع و جدی در خانم‌های اواخر سنین باروری (به دلیل وجود بدخیمی‌ها) می‌باشد [۱]. سن ٤۰ سال به بالا عامل خطر شناخته شده‌ای برای بیماری-های آندومتر است و از نظر بسیاری از صاحب نظران اندیکاسیونی برای بیوپسی در زنان مبتلا به خونریزی غیرطبیعی رحمی محسوب می‌شود [۲].

برای ارزیابی خونریزی غیرطبیعی در زنانی که در معرض خطر پولیپ، هیپرپلازی یا کارسینوم آندومتر قرار دارند، باید نمونه-برداری از آندومتر صورت گیرد. نمونه برداری از آندومتر، برای ارزیابی خونریزی ناشی از عدم تخمک گذاری در گروه‌های زیر الزامی است: زنان مسن‌تر از ٤۰-۳۵ سال، زنان جوان چاق و زنانی که دارای سابقه طولانی مدت عدم تخمک‌گذاری هستند. روش D&C که در گذشته به‌طور گسترده برای بررسی خونریزی غیر طبیعی مورد استفاده قرار می‌گرفت، به‌دلیل عوارض و خطرات همراه، تا حد زیادی جای خود را به بیوپسی آندومتر در مطب داده است [۳]. در مطالعات معدودی از ضخامت آندومتر به‌منظور پیش-بینی اختلالات آندومتر در قبل و بعد از یائسگی استفاده شده و بنابر روش‌های تشخیصی همراه، دقت به‌کار رفته در نمونه و اهداف متفاوت ضخامت‌های متفاوتی از آندومتر را گزارش نموده-اند [۱،۸-٤]. سونوگرافی واژینال می‌تواند ضایعات آشکار حفره رحم و یا نازک یا ضخیم بودن غیر طبیعی نوار آندومتری را نشان بدهد [۹]. در حول و حوش یائسگی و پس از آن در زنان مبتلا به خونریزی غیر طبیعی در صورتی که ضخامت آندومتر کمتر

[۱] استادیار، گروه زنان و زایمان، دانشکده پزشکی، دانشگاه علوم پزشکی کاشان

[۲] مربی، گروه هوشبری، دانشکده پیراپزشکی، دانشگاه علوم پزشکی کاشان

[۳] دانشجوی دکترای آمار زیستی، گروه اپیدمیولوژی و آمار زیستی، دانشکده بهداشت، دانشگاه علوم پزشکی تهران

[٤] دستیار، گروه زنان و زایمان، دانشکده پزشکی، دانشگاه علوم پزشکی کاشان

* **نشانی نویسنده مسوول:**

کاشان، کیلومتر ۵ بلوار قطب راوندی، دانشگاه علوم پزشکی کاشان، دانشکده پیراپزشکی

تلفن: ۰۹۱۳ ۱۶۱۵۹۹۲ **دورنویس:** ۰۳۶۱ ۵۵۵۸۸۸۳

پست الکترونیک: f_mirhoseiny@yahoo.com

تاریخ دریافت: ۹۰/۱/۸ **تاریخ پذیرش نهایی:** ۹۰/۵/۹

[Downloaded from feyz.kaums.ac.ir on 2025-12-14]

از ۵-٤ میلی‌متر باشد، بیوپسی آندومتر عمدتا غیر ضروری محسوب می‌شود، چون در این موارد خطر هیپرپلازی یا سرطان آندومتر ناچیز است [۲]. به‌دلیل تغییرات ضخامت آندومتر در مراحل مختلف سیکل قاعدگی اندازه‌گیری ضخامت آندومتر در دوران قبل از یائسگی در مقایسه با سنین پس از یائسگی کارایی بسیار کمتری دارد [۳] و هنوز نقش اندازه‌گیری ضخامت آندومتر در خونریزی‌های غیر طبیعی رحمی در خانم‌های سنین قبل از یائسگی روشن نیست. با توجه به اینکه در مطالعات معدود انجام گرفته بر ضخامت آندومتر به‌منظور پیش‌بینی احتمال وقوع اختلالات مهم، سطوح Cut point (برش) متفاوتی گزارش شده است، هدف این تحقیق، بررسی ارزش تشخیصی ضخامت آندومتر اندازه‌گیری شده با سونوگرافی واژینال در خانم‌های پره‌منوپوز با خونریزی غیرطبیعی، به‌منظور پیش‌بینی اختلال اندومتر نسبت به روش پاتولوژی می‌باشد.

مواد و روش ها

این مطالعه ارزش تشخیصی بر روی۱٥٤ بیمار سرپایی مراجعه کننده به کلینیک زنان-مامایی دانشگاهی بیمارستان نقوی شهرستان کاشان از فروردین لغایت مهرماه سال ۱۳۸۹ انجام گرفت. خانم‌های پره‌منوپوز با اختلال قاعدگی که بیشتر از ۳۵ سال سن داشتند و در ۳ ماه اخیر OCP یا داروی هورمونی مصرف ننموده و بیماری دیابت نیز نداشتند، در مطالعه شرکت داده شدند. پس از توضیح در مورد نحوه انجام کار و گرفتن رضایت از بیماران طبق دستورالعمل کمیته اخلاق دانشگاه با کد شماره ۲۹/۵/۱/۲۰۹۵/پ در اولین روز قاعدگی سونوگرافی ترانس‌واژینال از نظر بررسی ضخامت اندومتر انجام گرفت (دستگاه سونوگرافی با مشخصات 6/5 MH2, 6000G, Medison, FA4, American) و در همان روز بیوپسی اندومتر با کورت پایپل در درمانگاه گرفته شد. سونوگرافی ترانس‌واژینال توسط یک متخصص سونوگرافی انجام شد. ضخامت آندومتر در مقطع ساژیتال رحم نزدیک فوندوس از لایه قاعده‌ای دیوار قدامی رحم تا لایه قاعده‌ای دیواره خلفی رحم و بدون هر مایعی که در حفره رحم وجود داشت، ۳ بار اندازه‌گیری گردید و میانگین نتایج ضخامت آندومتر به میلی‌متر برای هر بیمار در فرم مخصوص که شامل مشخصات مربوط به هویت وی نیز بود، ثبت شد. سپس، برای انجام بیوپسی بیمار در وضعیت لیتوتومی قرار گرفته، واژن با بتادین اسکراب شده و سپس کورت پایپل به آرامی از سوراخ خارجی سرویکس وارد حفره رحم شده و نمونه از آندومتر در تمامی جهات گرفته شد. این کار توسط یک نفر متخصص زنان ثابت انجام شده و سپس نمونه در محلول ثبوت فرمالین، برای تشخیص توسط متخصص آسیب شناسی که از نمونه‌های مورد مطالعه اطلاعی نداشت، ارسال گردید. نمونه‌ها پس از بررسی ظاهری و برش (پاساژ)، توسط دستگاه اتوتکنیکون فراوری شده، و پس از انجام برش توسط میکروتوم و رنگ آمیزی به‌روش H&E بررسی و نتایج آن گزارش گردید. موارد هایپر-پلازی، پولیپ و اندومتر Asynchronus به‌عنوان غیر طبیعی در نظر گرفته شد [۳]. داده‌های جمع آوری شده در فرم‌های بیماران که در هر مرحله کامل‌تر گردیده بود، طبقه بندی شده و نتایج ضخامت آندومتر بر حسب میلی‌متر با کد افراد و به‌صورت محرمانه در رایانه ثبت گردید. توسط نرم‌افزار SPSS و آمارهای توصیفی، حساسیت، ویژگی، ارزش اخباری مثبت، ارزش اخباری منفی، به همراه Roc curve (Receiver-operating characteristic curve، نمودار "حساسیت" در مقابل "ویژگی- ۱") و نسبت درست نمایی در سطح خطای ۵ درصد گزارش شد. سطح زیر منحنی (Area under curve) T برابر با یک نشان‌دهنده یک، تست عالی، بیش از ۰/۹ نشان‌دهنده دقت زیاد و بین ۰/۷ تا ۰/۹ نشان‌دهنده دقت متوسط در نظرگرفته شد [۱۰].

نتایج

در این مطالعه، میانگین سنی ۱٥٤ بیمار پره‌منوپوز با اختلال قاعدگی که در مطالعه شرکت نمودند، ٤۳/۷ سال و محدوده پاریتی آنها صفر تا یازده زایمان بود (جدول شماره ۱).

جدول شماره ۱- مشخصات فردی بیماران مورد مطالعه

متغیر	Mean±SD	حداقل و حداکثر
سن	٤۳/۷±٥/٤	۳٥-٥٥
تعداد زایمان	۳/۳±۱/۸	۰-۱۱
ضخامت آندومتر	۸/۸±۳/۹	۳-۲٦/٦

نتایج پاتولوژی گزارش شده عبارت بودند از: آندومتر پرولیفراتیو، آندومتر ترشحی و آندومتر دسیدوالیزه (به‌عنوان آندومتر نرمال) و هیپرپلازی، پولیپ و اندومتر Asynchronus (به‌عنوان آندومتر غیر نرمال). از تعداد ۱٥٤ بیمار، ۱۰٦ بیمار (٦۸/۸ درصد) آندومتر نرمال و ٤۸ بیمار (۳۱/۲ درصد) آندومتر غیر نرمال داشتند که در گروه آندومتر نرمال فراوان‌ترین یافته بافت‌شناسی مربوط به آندومتر پرولیفراتیو، با میانگین ضخامت آندومتر mm ۷/۹±۳/٦ بود و در گروه آندومتر غیر نرمال بیشترین یافته مربوط به هیپرپلازی با میانگین ضخامت آندومتر mm ۱۰±٤/۲ بود (جدول شماره ۲).

[Downloaded from feyz.kaums.ac.ir on 2025-12-14]

جدول شماره ۲- ارتباط بافت‌شناسی آندومتر و میانگین ضخامت آندومتردر بیماران مورد مطالعه

بافت‌شناسی آندومتر	تعداد (درصد)	ضخامت آندومتر $\overline{X} \pm SD$
آندومتریوم نرمال	(۶۸/۸)۱۰۶	۸/۳±۳/۶
پرولیفراتیو	(۴۶/۱)۷۱	۷/۹±۳/۶
ترشحی	(۱۸/۸)۲۹	۹±۳/۱
Decidual Tissue	(۳/۹) ۶	۱۰/۵±۵/۸
آندومتریوم غیر نرمال	(۳۱/۲)۴۸	۹/۹±۴/۳
هایپر پلازی	(۲۳/۴)۳۶	۱۰±۴/۲
پولیپ	(۳/۹) ۶	۸/۵±۱/۸
Asynchronous	(۳/۹) ۶	۱۰/۵±۶/۲

حساسیت، ویژگـی، ارزش اخباری مثبت، ارزش اخباری منفی، +LR و -LR در نقاط برش مختلف در جدول شماره ۳ گزارش شده است. ضخامت آندومتر mm ۷ با حساسیت ۷۶/۲ و ویژگی ۴۱/۱ درصد، ارزش اخباری مثبت ۳۲/۶ و ارزش اخباری منفی ۸۲/۱ درصد و ۱/۲۹=+LR و ۰/۵۹=-LR برای تشخیص آندومتر غیرطبیعی به‌عنوان نقطه برش در این مطالعه معرفی شد. چنانچه هدف محقق رد کردن اختلال آندومتر باشد از -LR استفاده می‌شود که با توجه به جدول شماره ۳ نقطه برش ۴ میلی‌متر، کمترین -LR با NPV برابر با ۱۰۰ درصد دارد. اما اگر هدف مشخص کردن اختلال آندومتر باشد، از +LR استفاده می‌شود که با توجه به جدول شماره ۳ نقطه برش ۱۱ میلی‌متر، بیشترین +LR را دارا می‌باشد. در نقطه برش ۷ میلی‌متر، ۱۳ خانم با یافته بافت‌شناسی غیرطبیعی آندومتر، ضخامت آندومتر کمتر از mm ۷ داشتند (شامل ۱۲ مورد هیپرپلازی و یک مورد پولیپ)، که با این نقطه برش تشخیص داده نشده بودند. در نقطه برش ۴ میلی‌متر، همه موارد تشخیص داده شده بودند. نمودار شماره ۱ منحنی ROC را نشان می‌دهد. سطح زیر این منحنی برابر با (۰/۰۴۸)۰±۰/۶۲۴ بوده و با ۰/۵، اختلاف معنادار دارد (CI=۰/۵۳-۰/۷۱۸).

جدول شماره ۳- حساسیت، ویژگی، ارزش اخبـاری مثبت، ارزش اخباری منفی، +LR و -LR ضخامت‌های آندومتر در هر نقطه برش برای یافته‌های غیرطبیعی بافت آندومتر در بیماران مورد مطالعه

ضخامت آندومتر(mm)	حساسیت (٪)	ویژگی (٪)	ارزش اخباری مثبت (درصد)	ارزش اخباری منفی (درصد)	+LR	-LR
≥۴	۱۰۰	۳/۶	۲۸	۱۰۰	۱/۰۴	۰
≥۵	۹۷/۶	۶/۷	۲۸/۱	۸۷/۵	۱/۰۵	۰/۳۶
≥۶	۹۰/۵	۱۹/۶	۲۹/۷	۸۴/۶	۱/۱۳	۰/۴۸
≥۷	۷۶/۲	۴۱/۱	۳۲/۶	۸۲/۱	۱/۲۹	۰/۵۸
≥۸	۶۶/۷	۵۲/۷	۳۴/۶	۸۰/۸	۱/۴۱	۰/۶۳
≥۹	۵۴/۸	۶۲/۵	۳۵/۴	۷۸/۶	۱/۴۶	۰/۷۲
≥۱۰	۵۰	۶۹/۶	۳۸/۲	۷۸/۸	۱/۶۴	۰/۷۲
≥۱۱	۳۵/۷	۸۳/۹	۴۵/۴	۷۷/۷	۲/۲۲	۰/۷۷
≥۱۲	۲۳/۸	۸۴/۸	۳۷	۷۴/۸	۱/۵۷	۰/۹
≥۱۳	۲۱/۴	۸۸/۴	۴۰/۹	۷۵	۱/۸۴	۰/۸۹
≥۱۴	۱۴/۳	۹۰/۲	۳۵/۳	۷۳/۷	۱/۴۶	۰/۹۵
≥۱۵	۷/۱	۹۳/۸	۳۰	۷۲/۹	۱/۱۵	۰/۹۹

[Downloaded from feyz.kaums.ac.ir on 2025-12-14]

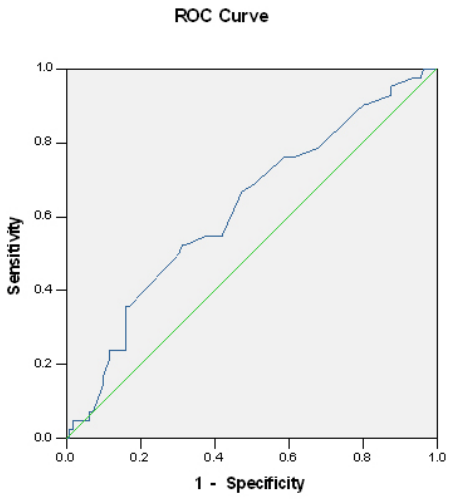

نمودار شماره ۱- نمودار ROC برای ضخامت آندومتر و یافته‌های بافت‌شناسی غیرطبیعی اندومتر در بیماران مورد مطالعه (P=۰/۰۱٤)

بحث

باتوجه به نتایج مطالعه در ضخامت آندومتر ۷ mm< احتمال اختلالات آندومتر در خانم‌های پره‌منوپوز با خونریزی غیرطبیعی رحمی کمتر می‌باشد، هرچند سطح زیر منحنی ROC (۰/٦٢٤)، نشان‌دهنده دقت ناکافی سونوگرافی در تشخیص موارد غیرطبیعی در این مطالعه می‌باشد. از آنجا که تمایل محقق به تشخیص اختلالات و اطمینان از کشف بیشتر موارد آندومتر غیرطبیعی بوده است، لذا حساسیت بالاتر آزمایش سونوگرافی در مقایسه با ویژگی آن در نظر گرفته شده است. اگرچه با توجه به نتایج به‌دست آمده ضخامت ٤، ٥ و ٦ میلی‌متر دارای بیشترین حساسیت نسبت به دیگر نقاط برش بودند (به‌ترتیب ۱۰۰، ۹۷/٦ و ۹۰/٥)، از نظر ویژگی در حد بسیار پایین قرار داشته و بنابراین به‌عنوان نقاط مطلوب گزارش نشدند. در مطالعات مشابه [۷،۱] ضخامت آندومتـر بیشتر یا مسـاوی ۸ mm به‌عنوان نقطه برش در خانم‌های پره‌منوپوز گزارش شده است. نتایج آن به‌ترتیب با حساسیت و ویژگی (۸۳/۹ و ۵۸/۸ درصد) در مطالعه Getpook و Wattanakumtornkul و (٦٧ و ٧٥ درصد) در مطالعه Smith و همکاران، نسبت به مطالعه ما (٧٦/٢ درصد و ٤١/١ درصد) تقریبا مشابه می‌باشد. در هر دو مطالعه به‌جای روش پاپیل از D&C استفاده شده بود، که امکان دست‌یابی به بافت بیشتری از تمام مناطق آندومتر وجود دارد. در گزارش Goldmich و همکاران [٥] نتایج آسیب‌شناسی بین D&C و پاپیل در۹۰ درصد موارد یکسان بود، که شاید نشان‌دهنده قدرت تشخیص بیشتر D&C می‌باشد. هرچند در مطالعه وی تمام موارد سرطان با پاپیل تشخیص داده شده و پاپیل نرمال در پره‌منوپوز با اختلال قاعدگی به‌عنوان تست با دقت بالا معرفی شده است. به‌هرحال در مطالعه ما ۲۷ درصد و در مطالعه Getpook و Wattanakumtornkul ١٦ درصد از اختلالات آندومتر در این سطوح برش تشخیص داده نشده بودند. باتوجه به اینکه برخی از موارد تشخیص داده نشده در این سطوح برش، هیپرپلازی آندومتر بوده و در صورت عدم درمان می‌تواند منجر به سرطان آندومتر گردد، لذا چنانچه در شرایطی از معیار ضخامت آندومتر به‌جای انجام پاپیل یا D&C، در بررسی اختلال قاعدگی استفاده شود، پی‌گیری وضعیت بیمار در ادامه مراجعات ضروری است. در یک مطالعه دیگر [٤] که روش بیوپسی وی، پاپیل یا D&C یا تحت گاید هیستروسکوپ بوده است، ضخامت آندومتر بیشتر یا مساوی ۳ mm در خانم‌های در سنین قبل و بعد از یائسگی فقط برای تشخیص ضایعات پیش‌بدخیم ارزشمند دانسته شده بود و با این نقطه برش هیچ موردی از سرطان آندومتر با سونوگرافی از نظر دور نمانده بود. در مطالعه Goldmich و همکاران [٥]، بیوپسی پاپیل قبل از D&C انجام شده و با یکدیگر مقایسه شده و ضخامت آندومتر کمتر یا مساوی ٥mm، در خانم‌های یائسه با دقت تشخیصی ۱۰۰ درصد و در خانم‌های پره‌منوپوز با حساسیت ۹۲ و ویژگی ٩٦ درصد به‌منظور تشخیص موارد رد پاتولوژی‌های آندومتر معرفی و تمام موارد سرطان با پاپیل تشخیص داده شده بود. از طرفی در مطالعهٔ Dijkhuizen و همکاران [٦]، بیماران قبل از بیوپسی به‌روش پاپیل یا D&C، هم تحت سونوگرافی واژینال (TVS) و هم تحت هیستروسکوپی قرار گرفتند. مواردی از میوم یا پولیپ که با هیستروسکوپ تشخیص داده شده بودند، بیوپسی آن‌ها را تشخیص نداده بود. ضخامت آندومتر ٥ mm در خانم‌های پره‌منوپوز با حساسیت ۸۸ و ویژگی ٦٨ درصد اختلالات آندومتر را مشخص نموده و در خانم‌های یائسه ضخامت آندومتر ۳ mm با حساسیت ۹۷ و ویژگی ٧٤ درصد اختلالات آندومتر را تشخیص داده بود. وی TVS را یک اقدام تشخیصی قدم اول برای رد پاتولوژی‌های آندومتر در خانم‌های یائسه معرفی نموده، اما استفاده از آن در خانم‌های پره‌منوپوز را محدود دانسته است و البته بیان نموده که می‌تواند تعداد بیوپسی‌های آندومتر که یک فرآیند تهاجمی است را حدود ٤٠ درصد کاهش دهد [٦]. مقادیر به‌نسبت پایین ارزش اخباری مثبت سونوگرافی در مطالعه‌ی ما (از ۲۸ تا ٤٥/٤) در خانم‌های پره‌منوپوز با AUB بیان‌گر این واقعیت است که اندازه‌گیری ضخامت آندومتر به‌تنهایی قادر به تشخیص موارد اختلالات آندومتر نمی‌باشد. در مطالعه‌ی Dreisler و همکاران [۸] نیز که

[Downloaded from feyz.kaums.ac.ir on 2025-12-14]

خانم‌های بدون خونریزی غیرطبیعی پس از انجام سونوگرافی واژینال تحت سونوهیستروگرافی قرار می گرفتند و پس از اثبات پاتولوژی فوکال داخل رحمی در سونوهیستروگرافی بیوپسی می-شدند، نشان داده شد که بهترین نقطه برش درخانم‌های یائسه و پره‌منوپوز به‌ترتیب ۲/۸ mm و ۵/۲ mm در ردپاتولوژی‌های داخل رحمی کارآمد است، اما باوجود مقادیر ارزش اخباری مثبت مطالعه وی (از ۱۰ تا ۳۶ درصد)، محقق به‌طور کلی اندازه‌گیری ضخامت آندومتر در خانم‌های بدون اختلال قاعدگی را یک تست تشخیصی ضعیف معرفی نموده است. توجه به مطالعات اخیر نشان می‌دهد که استفاده از اقدامات تشخیصی همراه با TVS نظیر سونوهیستروگرافی یا هیستروسکوپی، امکان تشخیص اختلالات اندومتر را افزایش داده و از حذف شدن برخی موارد مهم پیشگیری می‌نماید.

نتیجه گیری

با وجود احتمال کمتر اختلالات آندومتر در خانم‌های پره‌منوپوز با خونریزی غیرطبیعی رحمی در ضخامت آندومتر <۷mm، این معیار به‌تنهایی یک تست تشخیصی مناسب در این موارد نمی‌باشد. با این حال، پیشنهاد می‌شود در شرایطی همچون عدم پذیرش بیماران برای انجام اقدامات تهاجمی نظیر D&C به جای پاپیل و نیز محدودیت‌های مالی بیماران جهت انجام بیوپسی تحت گایدهیستروسکوپ یا انجام سونوهیستروگرافی به‌همراه سونوگرافی واژینال (به‌منظور بالا بردن دقت تست)، از این روش استفاده شده و وضعیت بیمار را در مراجعات بعدی با دقت پیگیری نمود. انجام مطالعات کنترل شده، تفکیک گروه سنی در افراد پره‌منوپوز و تفکیک AUB بر اساس علل، به‌منظور یافتن ضخامت آندومتر بهینه با حساسیت و ویژگی بالا در تشخیص پاتولوژی‌های آندومتر توصیه می‌شود.

تشکر و قدردانی

این مقاله برگرفته از پایان نامه تخصصی دستیاری از گروه آموزشی زنان و و زایمان و طرح تحقیقاتی شماره ۸۹۳۳ دانشگاه علوم پزشکی کاشان می‌باشد. لذا نویسندگان مراتب تشکر و قدردانی خود را از معاونت محترم پژوهشی دانشگاه و مسوولین بخش پایان نامه تخصصی دانشکده پزشکی و کارشناسان و داوران محترم دفتر مجله فیض و پاتولوژیست و پرسنل بخش پاتولوژی و به‌ویژه بیماران عزیز اعلام می دارند.

References:

[1] Getpook C, Wattanakumtornkul S. Endometrial thickness screening in premenopausal women with abnormal uterine bleeding. ***J Obstet Gynaecol Res*** 2006; 32 (6): 588–92.

[2] Speroff Le, Fritz Ma. Clinicl gynecologic endocrinology and infertility. 7th ed. Lippincott Williams&Wilkins; Philadelphia; 2005. p. 556.

[3] Berek JS, Rinehart RD. Berek and Novak's gynecology. 14th ed. Philadelphia: Lippincott Williams & Wilkins; 2007. p. 465.

[4] Brölmann HA, van der Linden PJ, Bongers MY, Moret E, Meuwissen JH.. Ulitra sonographic diagnosis of endometrial disorders, correlation with the histological results in 112 patients. ***Ned Tijdschr Geneeskd*** 1993; 137(36): 1823–7.

[5] Goldchmit R, Katz Z, Blickstein I, Caspi B, Dgani R. The accuracy of endometrial pipelle sampling with and without sonographic measurement of endometrial thickness. ***Obstet Gynecol*** 1993; 82 (5): 727–30.

[6] Dijkhuizen FP, Brölmann HA, Potters AE, Bongers MY, Heinz AP. The accuracy of transvaginal ultasonography in the diagnosis of endometrial abnormalities. ***Obstet Gynecol*** 1996; 87(3): 345– 9.

[7] Smith P, Bakos O, Heimer G, Ulmsten U. Tranvaginal ultrasound for identifying endometrial abnormality. ***Acta Obstet Gynecol Scand*** 1991; 70(7-8): 591-4.

[8] Dreisler E, Sorensen SS, Ibsen PH, Lose G. Value of endometrial thickness measurement for diagnosing focal intrauterine pathology in women without abnormal uterine bleeding. ***Ultrasound Obstet Gynecol*** 2009; 33(3): 344–8.

[9] Roger C. Sanders M, Bieker T. Clinical sonography a practical Guide. 4th ed. Lippincott Williams&Wilkins; Baltimore; 2007. p. 283.

[10] Jaeschke R, Guyatt GH, Sackett DL. Users' guides to the medical literature. III. How to use an article about a diagnostic test. B. What are the results and will they help me in caring for my patients? The Evidence-Based Medicine Working Group. ***JAMA*** 1994; 271(9): 703-7.

[Downloaded from feyz.kaums.ac.ir on 2025-12-14]