

Comparing the healing effects of topical phenytoin, conjugated estrogen and silver sulfadiazine on skin wounds in male rats

Mirnezami M^{1*}, Ebrahimi Fakhar HR², Rezaei K², Rahimi H³

1- Department of Dermatology, Faculty of Medicine, Arak University of Medical Sciences, Arak, I. R. Iran.

2- Department of Pediatrics, Faculty of Nursing, Arak University of Medical Sciences, Arak, I. R. Iran.

3- Dermatology Research Center, Shahid Beheshti University of Medical Sciences, Tehran, I. R. Iran.

Received April 10, 2010; Accepted January 17, 2011

Abstract:

Background: Accelerating of skin wounds healing process has been focused by researchers in recent years. The aim of the present study was to compare the effects of topical phenytoin, silver sulfadiazine and conjugated estrogen on skin wounds healing in male rats. Accessing a way to accelerate skin wounds healing is still one of the important goals in medical science.

Materials and Methods: This experimental study was accomplished on 32 male rats (8 animals in each group) with approximately equal body mass. Skin wounds were made with an area of 40 mm² and a depth of 0.5 mm on the back of the necks. Three groups were administered daily by topical phenytoin (1%), silver sulfadiazine (1%) and conjugated estrogen (625%). Control group received no drug. Wounds healing was evaluated daily and the study was continued until the wounds healing completed.

Results: Silver sulfadiazine demonstrated to be the best treatment for the wounds healing; compared with the other medicines, it required significant shorter time of treatment.

Conclusion: Silver sulfadiazine accelerates skin wounds healing in male rats.

Keywords: Estrogen, Phenytoin, Silver sulfadiazine, Wound healing, Rats

* Corresponding Author.

Email: mirnezamim@yahoo.com

Tel: 0098 861 224 1411

Fax: 0098 861 224 1411

Conflict of Interests: *No*

Feyz, Journal of Kashan University of Medical Sciences, Spring, 2011; Vol. 15, No 1, Pages 11-16

مقایسه اثر ترمیمی فنی توئین، استروژن کونژوگه و سیلورسولفادیازین موضعی در زخم‌های ایجاد شده در پوست موش صحرایی

مینا میرنظامی^{۱*}، حمیدرضا ابراهیمی فخار^۲، کورش رضایی^۲، هدی رحیمی^۳

خلاصه

سابقه و هدف: سال‌هاست که کوتاه کردن زمان بهبودی زخم توجه محققان پزشکی را به خود جلب کرده است و دستیابی به راهی که در نهایت به بهبودی سریع‌تر زخم منجر شود، هنوز یکی از اهداف مهم در علم پزشکی است. این مطالعه به منظور مقایسه اثر مصرف موضعی فنی توئین، استروژن کونژوگه و سیلورسولفادیازین بر ترمیم زخم‌های ایجاد شده در پوست موش صحرایی انجام گرفته است.

مواد و روش‌ها: این مطالعه بر روی ۳۲ سر (۴ گروه ۸ تایی) موش صحرایی نر که بر پشت گردن هر یک از آنها زخمی با عمق ۰/۵ میلی‌متر و با مساحت ۴ سانتی‌متر مربع ایجاد شده بود انجام شد. زخم‌های ایجاد شده در حیوانات گروه اول به صورت روزانه با پماد فنی توئین ۱ درصد، در گروه دوم با کرم سیلور سولفادیازین ۱ درصد، در گروه سوم با پماد استروژن کونژوگه ۰/۶۲۵ درصد پوشانده شده و گروه چهارم به عنوان شاهد در نظر گرفته شد. روند ترمیم روزانه زخم‌ها مورد بررسی قرار گرفت و مطالعه تا بهبودی کامل همه موش‌ها ادامه یافت.

نتایج: یافته‌های مطالعه حاضر نشان داد که سیلور سولفادیازین نسبت به فنی توئین و استروژن کونژوگه سبب التیام سریع‌تر زخم گردید و تنها اختلاف مشاهده شده بین سیلورسولفادیازین و استروژن کونژوگه از نظر آماری معنی‌دار بود. **نتیجه‌گیری:** سیلور سولفادیازین باعث تسریع در بهبود زخم‌های سطحی شده و استروژن کونژوگه کمترین اثر در این روند را دارد.

واژگان کلیدی: استروژن، فنی توئین، سیلور سولفادیازین، ترمیم زخم، موش‌های صحرایی

فصلنامه علمی - پژوهشی فیض، دوره پانزدهم، شماره ۱، بهار ۱۳۹۰، صفحات ۱۶-۱۱

مقدمه

عوامل موضعی و عمومی متعددی از جمله سن [۴،۲]، مصرف داروها [۲،۱]، وضعیت تغذیه‌ای، وضعیت گردش خون، هیپوکسی بافتی، به کار بردن ترکیبات موضعی و پانسمان زخم نیز بر روند التیام زخم موثر است [۴-۱]. از آنجا که با طولانی شدن زمان ترمیم، بستر زخم مستعد به عفونت‌های باکتریال شده و احتمال تشکیل اسکارهای بد شکل افزایش می‌یابد، در نتیجه مشکلات جسمی، روحی و روانی زیادی بر بیمار تحمیل می‌گردد. لذا امروزه استفاده از عواملی که سبب کاهش زمان بهبودی زخم می‌شوند، توجه محققان پزشکی را به خود جلب کرده است. فنی توئین خوراکی در سال ۱۹۳۷ به عنوان داروی ضد صرع مطرح شد و در طی ۶۰ سال قبل یکی از عوارض ناشی از مصرف دراز مدت آن یعنی هیپرتروفی لته مورد توجه محققین قرار گرفت و تاکنون مطالعات متعددی به منظور کشف نحوه اثر دارو و استفاده از آن در ترمیم انواع زخم‌ها انجام گرفته است [۸-۵]. فنی توئین باعث افزایش آنژیوژنز و به وجود آمدن قدرت تحمل کشش بیشتر در روند التیام زخم می‌شود [۸]. در مطالعه Albsoul-Younes و همکاران اثر فنی توئین موضعی در افزایش پذیرش اتوگرافت در موش‌ها بررسی شد؛ نتایج این مطالعه نشان داد که فنی توئین می‌تواند احتمال پذیرش اتوگرافت را افزایش دهد [۵]. در مطالعه

نگهداشتن یکپارچگی پوست در انسان و حیوانات از اهمیت خاصی برخوردار است؛ زیر آنها را در برابر کم آبی، خون‌ریزی و تهاجم میکروارگانیسم‌ها محافظت می‌کند [۱]. به از بین رفتن اپیدرم و درم زخم اطلاق می‌شود. روند التیام زخم با تجمع و دگرانولیشن پلاکتی و تشکیل پلاک فیبرین شروع می‌شود، سپس در فاز التهابی، لکوسیت‌های چند هسته‌ای و ماکروفاژها به بستر زخم کشیده می‌شوند و سیتوکاین و فاکتورهای رشد را ترشح کرده، فیبروبلاست‌ها و عروق خونی از درم اطراف سبب تشکیل بافت گرانوله می‌شوند و در نهایت تکثیر سلول‌های اپیدرم به سمت لبه زخم تا رسیدن آنها به بافت گرانوله سبب بسته شدن زخم می‌شود [۳،۲].

^۱ استادیار، گروه پوست، دانشکده پزشکی، دانشگاه علوم پزشکی اراک

^۲ مربی، گروه کودکان، دانشکده پرستاری و مامایی، دانشگاه علوم پزشکی اراک

^۳ متخصص پوست، مرکز تحقیقات پوست، دانشگاه علوم پزشکی شهید بهشتی

* نشانی نویسنده مسوول:

اراک، بیمارستان ولیعصر، آموزش داخلی

تلفن: ۰۸۶۱۲۲۴۱۴۱۱ | دونهییس: ۰۸۶۱۲۲۴۱۴۱۱

پست الکترونیک: mirnezamim@yahoo.com

تاریخ دریافت: ۸۹/۱/۲۱ | تاریخ پذیرش نهایی: ۸۹/۱۰/۲۷

سبب تسریع التیام زخم می‌شود [۱۸-۱۶]، در صورتی که آندروژن بر روند التیام اثر مهار کننده دارد [۱۷]. فقدان هورمون‌های سیستمیک در زنان پیر به علت یائسگی منجر به تاخیر در روند التیام زخم‌های پوستی می‌شود که با جایگزینی استروژن موضعی و سیستمیک اصلاح می‌شود [۱۸]. همچنین در زنان با پاپ اسمیر غیر طبیعی (نئوپلازی داخل اپی‌تلیال سرویکس)، کرم استروژن در روند التیام زخم ناشی از مصرف غلط اسید استیک، کاربرد دارد [۱۹]. Gal و همکاران با انجام یک مطالعه بر روی موش‌های صحرایی اواریکتومی شده نشان دادند، درمان با استرادیول موضعی باعث آنژیوژنز و رسوب کلاژن بیشتری در زخم‌ها می‌شود [۱۶]. تجویز ۱۷ بتا استرادیول به صورت سیستمیک یا موضعی در زنان یائسه سبب تسریع در روند التیام زخم می‌شود [۱۷]. تاکنون اثرات استروژن کونژوگه، سیلور سولفادیازین و فنی توئین موضعی بر روند التیام زخم مقایسه نشده‌اند. بنابراین مطالعه حاضر بدین منظور طراحی و اجرا گردید.

مواد و روش‌ها

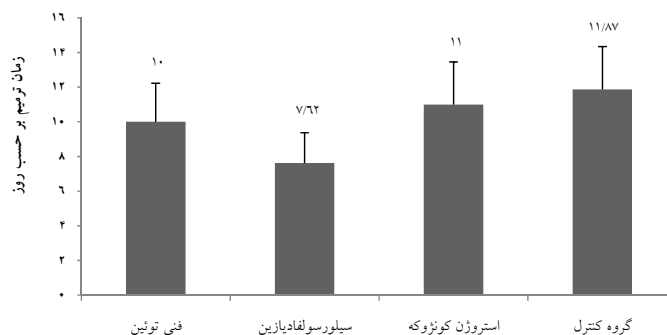
در این مطالعه تجربی تعداد ۳۲ سر موش صحرایی نر از نژاد ویستار با وزن ۲۷۵ تا ۳۰۰ گرم و سن تقریبی ۸ تا ۱۰ هفته، با شرایط زیستی یکسان از نظر حرارت (۱۸ تا ۲۳ درجه سانتی‌گراد)، رطوبت (۵۰ تا ۵۵ درصد)، دوره روشنایی و تاریکی ۱۲ ساعته با استفاده از نور فلورسنت و تغذیه بدون محدودیت آب و غذا در قفس‌های استاندارد و جداگانه نگهداری شدند. برای ایجاد زخم ابتدا هر موش در محفظه‌ی شیشه‌ای حاوی پنبه آغشته به کلروفورم بیهوش شده و پس از حذف موهای ناحیه پشت گردن با استفاده از دستگاه الکتریکی استاندارد، ناحیه مورد نظر با سرم فیزیولوژیک شستشو داده می‌شد. سپس، در شرایط تمیز و غیرعفونی با استفاده از تیغه درماتوم سطح پوست پشت گردن به ضخامت ۰/۵ میلی‌متر و به مساحت ۴ سانتی‌متر مربع برداشته شد که منجر به ایجاد زخم یکسان با ضخامت نسبی در تمامی نمونه‌ها گردید. پس از ایجاد زخم نمونه‌ها به صورت تصادفی به ۴ گروه ۸ تایی تقسیم شدند و برای هر نمونه کد اختصاصی و برگ چک لیست در نظر گرفته شد. پس از گذشت ۲۴ ساعت، سطح زخم تمامی نمونه‌ها روزانه با استفاده از گاز استریل و نرمال سالین شستشو و خشک شده و سپس در محل زخم نمونه‌های گروه اول پماد فنی توئین ۱ درصد، گروه دوم کرم سیلور سولفادیازین ۱ درصد، گروه سوم کرم استروژن کونژوگه ۰/۶۲۵ درصد به ضخامت ۲ میلی‌متر با استفاده از آپسلانگ استریل قرار گرفت ولی در گروه چهارم به عنوان نمونه‌های شاهد از هیچ گونه پمادی بر روی زخم استفاده نگردید.

Chan و همکاران که بر روی موش‌های صحرایی دیابتیک انجام شد، سرعت التیام زخم در گروه درمان شده با فنی توئین موضعی نسبت به گروه کنترل (نرمال سالین) سریع‌تر بود [۷]. اثر فنی توئین موضعی بر روی التیام شکستگی نیز در مطالعه‌ی دیگری بررسی شد [۹]. در مطالعه EL-Nahas و همکاران تاثیر فنی توئین موضعی (به صورت پودر ۲ درصد) بر روند التیام زخم پای دیابتی در افراد مبتلا به نوروپاتی مقاوم بررسی شد. آنها دریافتند که فنی توئین روند بهبودی زخم را تسریع می‌نماید [۱۰]. در یک مطالعه مرور نظام‌مند که بر روی ۱۴ مقاله کار آزمایشی بالینی انجام شد، بر استفاده از فنی توئین موضعی برای درمان زخم لپروزی، زخم‌های مزمن و زخم پای دیابتی تاکید شده بود، اما دلایل محدودی برای استفاده از آن روی زخم‌های سوختگی و زخم‌های شیمیایی وجود داشت [۶]. Subbanna و همکارانش ۲۸ بیمار دارای زخم بستر مرحله دوم را انتخاب کرده و به طور تصادفی نیمی از آنها را با فنی توئین و بقیه را با نرمال سالین روزی یکبار به مدت ۱۵ روز تحت پانسمان قرار دادند، سپس با بررسی کاهش حجم زخم، اسکور زخم و اندازه زخم اثر آنها را با هم مقایسه کردند. اگر چه با اندازه گیری سطح سرمی فنی توئین، جذب سیستمیک آن ناچیز بود و محلول فنی توئین در پانسمان زخم ایمن و بی خطر به نظر می‌رسید، اما بررسی روند التیام زخم نسبت به نرمال سالین نشان از تاثیر اندک آن داشت که از نظر آماری اختلاف موجود معنادار نبود [۱۱]. سیلور سولفادیازین از گروه داروی سولفانامیدها بوده و با خاصیت باکتریسیدی و باکتریواستاتیکی به عنوان یک دارو با اثر درمانی عالی در زخم‌های ناشی از سوختگی به کار می‌رود. این دارو هم بر استافیلوک طلایی و هم بر سودومونا موثر است و احتمالاً با اثر بر روی اپی‌تلیزاسیون و افزایش تشکیل بافت گرانوله بر روند ترمیم زخم اثر مثبت دارد [۳، ۱۲، ۱۳]. خراسانی و همکاران، ۳۰ بیمار با تیپ‌های مشابه سوختگی درجه ۲ در دو ناحیه را انتخاب کرده و بر روی یک زخم پماد آلوآ (aloea) و بر زخم دیگر پماد سیلور سولفادیازین قرار دادند و بعد از ۱۶ روز آنها را از نظر ترمیم زخم با هم مقایسه کردند. التیام زخم و درصد اپی‌تلیزاسیون به طور معناداری در گروه آلوآ بیشتر از گروه سیلور سولفادیازین بود [۱۳]. نقره سبب تسریع در بازسازی اپیدرم و کاهش سیتوکاین‌های بیان‌گر عفونت می‌گردد [۱۴]. استروژن علاوه بر اثر بر روی دستگاه تولید مثل، دارای بعضی از اثرات مهم بر روی عروق‌زائی جدید، تکثیر و رشد سلول‌ها و افزایش ترشح هورمون رشد می‌باشد [۱۵]. بین زنان و مردان و در زنان نیز قبل و بعد از یائسگی اختلاف مشخصی در التیام زخم وجود دارد که بیان‌گر تاثیر هورمون‌های جنسی در روند التیام زخم است. استروژن

۰/۰۵ معنی دار در نظر گرفته شد.

نتایج

روند بهبودی زخم در گروه‌های چهارگانه مورد مطالعه در نمودار شماره ۱ نشان داده شده است. کمترین مدت زمان التیام در گروه درمان شده با سیلور سولفادیازین و بیشترین زمان التیام مربوط به گروه کنترل بود. نتایج به‌دست آمده از میانگین زمان بهبودی زخم‌ها نشان می‌دهد که کرم سیلور سولفادیازین نسبت به استروژن کونژوگه و گروه کنترل موجب بهبودی سریع‌تر زخم شده و استفاده از آزمون آنالیز واریانس یک‌طرفه بیان‌گر آن است که اختلاف موجود از نظر آماری در مورد استروژن کونژوگه معنی‌دار است ($P \leq 0/01$). همچنین جهت مقایسه میانگین‌ها به صورت دو به دو از آزمون مقایسه چند گانه توکی استفاده شد و نتایج بیان‌گر آن بود که اختلاف زمان بهبودی زخم در گروه درمان شده با سیلورسولفادیازین نسبت به گروه کنترل از نظر آماری معنی‌دار است ($P \leq 0/001$) ولی اختلاف زمان بهبودی بین سیلور سولفادیازین و فنی‌توئین ($P = 0/112$)، فنی‌توئین با استروژن کونژوگه ($P = 0/757$)، فنی‌توئین با گروه کنترل ($P = 0/271$) و استروژن کونژوگه با گروه کنترل ($P = 0/823$) از نظر آماری معنی‌دار نمی‌باشد.



نمودار شماره ۱ - مقایسه میانگین زمان ترمیم زخم در گروه‌های مختلف مورد بررسی

مربع و با ضخامت کامل ایجاد گردید. در یک گروه زخم با فنی-توئین و در گروه دیگر با وازلین پانسمان شد و یک هفته بعد پیوند پوست برای آنها انجام شد. سپس موش‌ها از نظر حضور بافت گرانوله، کاهش اندازه زخم و زمان لازم جهت تکمیل پیوند بررسی شدند و نتایج به‌دست آمده نشان دادند که استفاده از فنی-توئین موجب تسریع در التیام زخم می‌شود [۵]. همچنین در مطالعه Chan و همکاران نیز، سرعت التیام زخم در موش‌های صحرائی دیابتی که با فنی‌توئین پانسمان شده بودند نسبت به گروه کنترل سریع‌تر بود [۷]. اثر فنی‌توئین بر روی التیام شکستگی توسط

بحث

نتایج حاصل از این مطالعه نشان داد که فنی‌توئین اگرچه در ترمیم زخم موثر است و زمان التیام زخم را نسبت به استروژن کونژوگه و گروه کنترل کاهش می‌دهد ولی از نظر آماری اختلاف معنی‌داری بین این تفاوت‌ها مشاهده نمی‌شود؛ بنابراین می‌توان نتیجه گرفت که تاثیر این دو دارو تقریباً می‌تواند مشابه هم باشد و هیچ مزیتی بر هم ندارند. در مطالعه‌ای که توسط Albsoul و Younes و همکاران که بر روی ۴۲ سر موش صحرائی نر انجام شد ابتدا در پشت گردن حیوانات زخمی به مساحت ۴ سانتی‌متر

اند که بیشترین میزان بهبودی به گروه سیلور سولفادیازین و کمترین اثر مربوط به گروه استروژن کونژوگه بود. مقایسه میانگین زمان بهبود زخم در گروه سیلور سولفادیازین نسبت به گروه فنی-توئین کمتر بوده اما از نظر آماری این اختلاف معنی دار نیست و می توان نتیجه گرفت که تاثیر این دو دارو تقریباً مشابه هم است. این نتایج با نتایج به دست آمده از مطالعه شمس الدینی مطابقت دارد. اما این زمان در گروه سیلور سولفادیازین نسبت به گروه استروژن کونژوگه کمتر بوده که از نظر آماری نیز معنی دار است ($P \leq 0/01$). بنابراین سیلور سولفادیازین نسبت به استروژن کونژوگه به طور معنی داری سبب بهبودی سریع تر زخم می گردد که این اثر می تواند ناشی از تاثیر مثبت سیلور سولفادیازین بر روی دو مرحله ابتدایی التیام زخم (افزایش اپی تلیالیزاسیون و گرانولیشن) باشد. همچنین در گروه سیلور سولفادیازین نسبت به گروه کنترل نیز اختلاف از نظر آماری معنی دار بود که باز بیانگر این موضوع است که سیلور سولفادیازین نسبت به گروه شاهد به-طور معنی داری موجب بهبودی سریع تر زخم می شود ($P \leq 0/001$) که این نتایج در مطالعه شمس الدینی دیده نشده است و شاید به-علت حجم کم نمونه و مساحت کمتر زخم در آن مطالعه باشد. از آنجا که اثرات مشابهی بین استفاده از سیلور سولفادیازین و فنی-توئین در روند زخم دیده شده اما به علت خاصیت آنتی باکتریال فلز نقره جهت پروفیلاکسی از عفونت شاید سیلور سولفادیازین نسبت به فنی توئین مزیت داشته باشد و با توجه به نتایج این تحقیق که مزیت سیلور سولفادیازین را نسبت به استروژن کونژوگه نشان داد استفاده از این ترکیب به منظور ترمیم زخم های جلدی توصیه می شود.

نتیجه گیری

مطالعه حاضر نشان داد که استفاده موضعی از سیلور سولفادیازین بیشترین اثر و استروژن کونژوگه کمترین اثر در روند ترمیم زخم را دارد.

تشکر و قدردانی

از معاونت محترم پژوهشی دانشگاه علوم پزشکی اراک به-خاطر تامین اعتبار مالی این طرح تحقیقاتی سپاسگزاری می گردد.

References:

[1] Simpson NB, Gunliff WJ, Rook S. Text book of dermatology. 7th ed. Oxford Blackwell Science; 2004. p. 11-38.

Mathew و همکاران مورد بررسی قرار گرفت و مطالعات رادیو-گرافیک و بافت شناسی بیانگر التیام بهتر شکستگی در گروه فنی-توئین بود [۹]. در مطالعه شمس الدینی، فنی توئین در ترمیم زخم-های ایجاد شده در موش صحرائی نر نسبت به گروه کنترل اثرات بهتری داشته اما از نظر آماری این اختلاف معنی دار نبوده و همچنین استفاده از کرم فنی توئین نسبت به استروژن کونژوگه و سیلور سولفادیازین در روند التیام زخم اثرات کمتری داشته است [۲۰]. در مطالعه ما هم اختلاف آماری معناداری در بین گروه استفاده کننده از فنی توئین با گروه استفاده کننده از استروژن کونژوگه و گروه کنترل وجود نداشت. درباره کاربرد استروژن در ترمیم زخم، مطالعات اندکی صورت گرفته و بیشتر آنها بر روی افراد مسن یا حیوانات اواریکتومی شده، بوده است. در یک مطالعه در زنان مبتلا به نئوپلازی داخل اپی تلیایی سرویکس که به علت مصرف نادرست اسید استیک سبب زخم هایی در سرویکس شده بودند، مصرف استروژن موضعی سبب تسریع در روند التیام زخم شده است [۱۹]. همچنین، مشخص گردید که تجویز ۱۷ بتا استرادیول به صورت سیستمیک یا موضعی در زنان یائسه سبب تسریع در روند التیام زخم می شود [۱۷]. به علاوه، در مطالعه دیگری که در مرکز پزشکی الزهرا اصفهان به اجرا در آمد اثر استروژن در بهبود زخم، در افراد جوان و سالم که کمبود هورمون نداشتند مورد تاکید قرار گرفت [۲۱]. مطالعه شمس الدینی و همکاران نشان داد که استروژن موضعی در ترمیم زخم موثرتر از فنی توئین بوده اما از نظر آماری این اختلاف معنی دار نبود [۲۰]. در مطالعه حاضر، استروژن نسبت به گروه کنترل سبب کوتاه تر شدن مدت زمان ترمیم زخم شد که البته از نظر آماری معنادار نبود و همچنین مشخص گردید که استفاده از استروژن نسبت به فنی توئین و سیلور سولفادیازین زمان بیشتری را برای التیام زخم می-طلبد. استفاده از سیلور سولفادیازین در درمان زخم با نتایج مطلوب همراه بوده و کاربرد آن از نظر علمی در اعمال جراحی، سوختگی ها و ترمیم زخم ها تأیید شده است [۱۴]. در مطالعه شمس الدینی، میزان بهبودی در گروه سیلور سولفادیازین در مقایسه با گروه استروژن و یا گروه فنی توئین، از نظر آماری اختلافی نداشت و تاثیر سه دارو مشابه بود [۲۰]. در مطالعه حاضر، در مجموع، نتایج نشان داد که تمام ترکیبات دارویی استفاده شده در ترمیم زخم تاثیر مثبت داشته اند و روند ترمیم زخم را تسریع کرده-

[2] Akhtari A, Poorfakharan M, Fereshteh Nejad M. Principles of surgery [Translated book]. 1th ed. Eshraghieh publishing; 2008. p. 252-75.

- [3] Shariat A, Namadi Vosogh M, Movahed Poor M. Text book of medical surgical nursing [Translated book]. 2th ed. Salemi publishing; 2008. p. 145-6.
- [4] Hekmatpoo D. Principles of wound care. 1th ed. Arak University of Medical Sciences; 2001. p. 34-44.
- [5] Albsoul-Younes A, Younes NA, Badran DH. Topical phenytoin ointment increases autograft acceptance in rats. *Saudi Med J* 2006; 27(7): 962-6.
- [6] Shaw J, Hughes GM, Langan KM, Bell PM. The clinical effect of topical phenytoin on wound healing: a systematic review. *Br J Dermatol* 2007; 157(5): 997-1004.
- [7] Chan FC, Kennedy C, Hanson RP, O'Sullivan B, Kelly J, Bouchier-Hayes D. Topical phenytoin can improve healing in a diabetic incision animal wound model. *J Wound Care* 2007; 16(8): 359-63.
- [8] Mehrvarz Sh, Tahmasebi MH, Asgari AR. Effect of phenytoin powder on open wound healing process in rat skin. *Kowsar Medical Journal* 1998; 3(3): 177-82. [in Persian]
- [9] Mathew M, Dhillon MS, Naqi ON, Sen RK, Nada R. The effect of local administration of phenytoin on fracture healing. *Acata Orthop Belg* 2006; 72(4): 467-73.
- [10] EL-Nahas M, Gawish H, Tarshoby M, State O. The impact of topical Phenyton on recalcitrant neuropathic diabetic foot ulceration. *J Wound Care* 2009; 18(1): 33-7.
- [11] Subbanna Pk, Margaret Fx, George J, Tharion G, Neelakantan N, Durai S, et al. Topical phenytoin solution for treating pressure ulcers: a prospective, randomized, double-blind clinical trial. *Spinal Cord* 2007; 45(11): 739-43.
- [12] Richard B, William D, Timothy G. Andrew's diseases of the skin. 10th ed. Philadelphia: W.B. Saunders; 2005. p. 84-7.
- [13] Khorasani G, Hosseinimehr SJ, Azadbakht M, Zamani A, Mahdavi MR. Aloe versus Sulfadiazine creams for Second -degree burn. *Surg Today* 2009; 39(7): 587-91.
- [14] Shanmugasundaram N, uma TS, Ramyaa TS, Babu M. Efficiency of controlled topical delivery of silver sulfadiazine in infected burn wounds. *J Biomed Mater Res A* 2009; 89(2): 477-82.
- [15] Shahabi Nejad M, Khaksari M. Effect of 17 beta estradiol on wound healing in ovariectomized rats. *Koomesh, Journal of Semnan University of Medical Sciences* 2001; 3(1-2): 1-10. [in Persian]
- [16] Gal P, Toporcer T, Vidinsky B, Mokry M, Grendel T, Novotny M, et al. postsurgical administration of estradiol benzoate decreases tensile strength of skin wound in ovariectomized rats. *J Surg Res* 2008; 147(1): 117-22.
- [17] Gilliver SC, Ashcroft GS. Sex steroids and cutaneous wound healing: the contrasting influences of estrogens and androgens. *Climacteric* 2007; 10(4): 276-88.
- [18] Hardman MJ, Emmerson E, Campbell L, Ashcroft GS. Selective estrogen receptor modulators accelerate cutaneous wound healing in ovariectomized female mice. *Endocrinology* 2008; 149(2): 551-7.
- [19] Ou KY, Chen YC, HSu SC, Tsai EM. Topical vaginal oestrogen cream used for treatment of burn injury of vaginal mucosa after misapplication of 100% acetic acid in a premenopausal woman. *Aust N/Z/J Obstet Gynaecol* 2007; 47(4): 345-6.
- [20] Shamseddini S, Yavar Zadeh M, Shamseddini A. Comparison of the healing effects of topical phenytoin, estrogen and silver sulfadiazine on skin wound in male rats. *Iranian Journal of Dermatology* 2006; 8(34): 488-2. [in Persian]
- [21] Asilian A, Tavakholinia R, Iraj F. Detection of effect of topical estrogen on acceleration wound in the young and health people in double blind clinical. *Scientific Medical Journal of Esfahan University* 2007; 6(16): 14-7. [in Persian]