

کاربرد متیلن بلو در تشخیص وسعت ضایعات نکروزان کبد به دنبال تروما

*

اکبر بهداد، محمدرضا معماری، علی اکبر قاسمی، مهرداد حسین پور

خلاصه

سابقه و هدف: نکروز کبد به دنبال ترومای بلانت، تهدیدکننده حیات فرد است. با توجه به ضرورت تعیین وسعت ضایعه نکروز کبد به منظور برداشت دقیق بافت آسیب دیده و کاهش عوارض ثانویه، در مطالعه حاضر، تأثیر ماده رنگی متیلن بلو در جداسازی مناطق نکروتیک و زنده کبد به دنبال تروما در خرگوش مورد بررسی قرار گرفت.

مواد و روش‌ها: در این مطالعه تجربی ۲۰ خرگوش سالم انتخاب و به صورت تصادفی به دو گروه مساوی شاهد و مورد تقسیم شدند. با یک برش طولی در خط وسط، شکم خرگوش باز شد و کبد در میدان عمل قرار گرفت. در گروه مورد، بافت کبد با هموستات تروماتیزه و نکروز گردید. سپس از طریق ورید باب، یک کاتتر برانول آبی رنگ (شماره ۲۲) داخل آن گذاشته شد. به ۰/۲ سی سی از محلول ۲ درصد متیلن بلو، آب مقطر اضافه شد تا حجم آن به ۲ سی سی برسد، آنگاه بر اساس وزن خرگوش توسط سرنگ و از طریق کاتتر برانول تزریق گردید. به محض تزریق محلول، زمان یادداشت شد. سپس زمان رنگ گرفتن و از بین رفتن رنگ نسج کبدی در هر دو گروه اندازه‌گیری گردید. ملاک تعیین اثر متیلن بلو در تعیین وسعت ضایعه نکروزان کبد، عدم رنگ پذیری بافت کبد بود. تجزیه و تحلیل اطلاعات مربوط به تفاوت زمان‌های رنگ‌پذیری و از بین رفتن رنگ در هر دو گروه با استفاده از آزمون ویلکاکسون و آنالیز رگرسیون خطی صورت گرفت.

نتایج: میانگین زمان رنگین شدن کبد در گروه شاهد $17/7 \pm 1/4$ ثانیه و میانگین زمان محو شدن آن $53/6 \pm 3/2$ ثانیه بود. نسج کبدی نکروز شده در هیچ یک از خرگوش‌های گروه مورد رنگ نگرفت ($p < 0/05$). رابطه خطی بین زمان رنگ‌پذیری و زمان از دست دادن رنگ در گروه شاهد وجود داشت ($p < 0/012$ و $r = 0/51$).

نتیجه‌گیری: نتایج تحقیق نشان داد که متیلن بلو می‌تواند به هنگام عمل جراحی برای تشخیص وسعت ضایعات نکروزان کبد مورد استفاده قرار گیرد و عوارض ثانویه بعد از عمل را کاهش دهد.

واژگان کلیدی: تروما، کبد، نکروز، متیلن بلو، خرگوش

تاریخ دریافت مقاله: ۸۴/۹/۶

تاریخ تایید مقاله: ۸۵/۲/۲۷

گروه جراحی عمومی دانشکده پزشکی دانشگاه علوم پزشکی اصفهان

* نویسنده مسؤل: مهرداد حسین پور

آدرس: اصفهان، بلوار صفا، بیمارستان الزهرا (س)، گروه جراحی عمومی

پست الکترونیک: Meh_hossinpour@yahoo.com

مقدمه

کبد که برداشته می‌شود نیز به حداقل می‌رسد (۵، ۶، ۷، ۸). در صورتی که تمام بافت نکروتیک برداشته شود شانس عفونت پس از عمل، خونریزی ثانویه و نشت صفرا کاهش می‌یابد (۹، ۱۰). تعیین وسعت ضایعه نکروزه به منظور برداشت دقیق آن برای هر جراح ضرورت دارد که امروزه از روش‌های مختلف از جمله *CT*، *MRI* اسکن و تزریق مواد رنگی استفاده می‌شود (۱۱، ۱۲، ۱۳). استفاده از قدرت رنگ‌دهی متیلن بلو و مواد مشابه در برخی مطالعات گزارش شده است (۱۳، ۱۴). متیلن بلو در حقیقت از نظر طبقه‌بندی درمانی جز آنتی‌دوتها محسوب می‌شود و در موارد مت هموگلوبینمی، مسمومیت با سیانید و به عنوان آنتی‌سپتیک مسیر اداری تناسلی مورد استفاده قرار می‌گیرد. عوارض ناخواسته این دارو شامل افزایش فشار خون، سردرد، سرگیجه،

یکی از مهمترین صدمات وارده به بدن طی آسیب‌های قفسه صدری و شکم ترومای کبدی می‌باشد. نکروز کبد به دنبال ترومای بلانت هر چند یافته غیر شایعی می‌باشد ولی تهدیدکننده حیات است. درمان جراحی ترومای کبد برای سال‌های متمادی است که مورد بحث بوده و بر حسب نوع آسیب، تجربه و نظر جراح از هیپاتورافی ساده تا رزکسیون قسمتی از بافت کبد متفاوت است (۱، ۲، ۳، ۴). از روش‌های مورد استفاده در درمان جراحی ترومای کبد، رزکسیون دبریدمان (*Resectional debridement*) می‌باشد که در آن تمام بافت‌های مرده تا پارانشیم نرمال کبدی از خط آسیب برداشته می‌شود. این روش در مقایسه با روش رزکسیون آناتومی‌کال وقت کمتری می‌گیرد و میزان بافت طبیعی

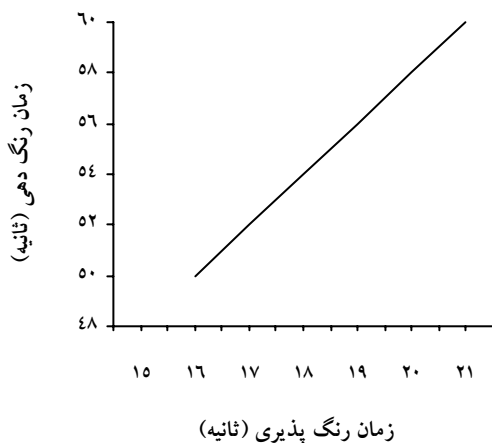
نسخ نکرورز کبدی در هیچ یک از خرگوش‌های گروه کنترل رنگ نشد که در مقایسه با گروه شاهد و بخش سالم کبد گروه مورد نشان‌دهنده تفاوتی معنی‌دار بود ($p < 0/05$). میانگین زمان رنگین شدن کبد در گروه شاهد $17/7 \pm 1/4$ ثانیه و بخش سالم گروه مورد $18/1 \pm 1/3$ ثانیه و میانگین زمان محو شدن آن در گروه شاهد $53/6 \pm 3/2$ ثانیه و بخش سالم گروه مورد $53/1 \pm 3/7$ ثانیه بود. (جدول شماره ۱)

جدول ۱- مقایسه زمان رنگ پذیری و محو شدن رنگ بعد از تزریق متیلن بلو در خرگوش‌های مورد مطالعه در گروه‌های شاهد و مورد

گروه	زمان رنگین شدن	زمان محو شدن رنگ
شاهد	$17/7 \pm 1/4$	$53/6 \pm 3/2$
مورد (بخش سالم)	$18/1 \pm 1/3$	$53/1 \pm 3/7$

* میانگین و انحراف معیار است.

رگرسیون خطی بین زمان رنگ پذیری و از دست دادن رنگ در گروه شاهد وجود داشت ($p < 0/012$ و $r = 0/51$) که نشان‌دهنده وجود رابطه خطی می‌باشد. (نمودار شماره ۱)



نمودار ۱- منحنی رگرسیون خطی بین زمان رنگ پذیری با زمان از دست دادن رنگ در خرگوش‌های گروه شاهد

در تمام بافتهای ارسالی به آزمایشگاه پاتولوژی در گروه مورد نکرورز کبدی تأیید شد.

بحث

عوارض پوستی، تهوع و استفراغ می‌باشد و در موارد سابقه حساسیت به دارو، تزریق داخل نخاعی، نارسایی کلیوی و حاملگی منع مصرف دارد (۱۵، ۱۶). با توجه به موارد فوق و نبود مطالعه‌ای در این زمینه، مطالعه تجربی حاضر، به منظور کاربرد این دارو در تعیین محل و وسعت نکرورز کبد به دنبال تروما در خرگوش طراحی و انجام شد.

مواد و روش‌ها

در این مطالعه تجربی، ۲۰ خرگوش سالم نر با وزن 1950 ± 250 گرم انتخاب شدند و به طور تصادفی در دو گروه مورد و شاهد قرار گرفتند. خرگوش‌ها در شرایط کنترل شده و در دمای 24 درجه سانتیگراد، حداقل به مدت دو روز قبل از مداخله نگهداری شدند. سپس هر کدام به مدت ۱۲ ساعت ناشتا نگهداشته شده و جهت عمل به اتاق عمل منتقل گردیدند. در شرایط کاملاً استریل، بیهوشی عمومی با استفاده از کتامین (20 mg/kg عضلانی) القا شده و با استفاده از گازهای اکسیدنیتر و اکسیژن (هر کدام 50%) و هالوتان، اثر بیهوشی حفظ گردید. محلول رینگر لاکتات با استفاده از مسیر ورید محیطی تجویز شد. حیوان در وضعیت طاقباز (*supine*) قرار گرفته و با خط برش وسط، جدار شکم باز شده و کبد در موضع عمل قرار گرفت. جهت ایجاد آسیب نکرورز کبد در گروه مورد، از هموستات و فورسپس دنداندار استفاده گردید، به این ترتیب که در قسمتی از سمت راست کبد، قطعه‌ای به ابعاد 3 در 3 سانتی‌متر مربع انتخاب شده و با گرفتن بافت با وسیله به مدت $3-5$ دقیقه، بافت دچار نکرورز گردید. سپس یک کاتتر برانول آبی (22 G) وارد ورید پورت شد. از محلول متیلن‌بلو (ارولن بلو ۲ درصد، محصول کارخانه Lexi، آمریکا)، $0/2$ میلی‌لیتر کشیده و حجم آن با آب مقطر به 2 میلی‌لیتر رسانده شد و بعد از محاسبه حجم مورد نیاز بر حسب وزن خرگوش (1 cc/kg) مایع به آهستگی داخل ورید تزریق شد. زمان شروع تزریق با کروномتر ثبت شد. در گروه شاهد متیلن‌بلو بدون ایجاد نکرورز کبدی، تزریق گردید. در هر دو گروه زمان رنگ‌پذیری و از بین رفتن رنگ در بافت کبد اندازه‌گیری شد. سپس بافت نکرورزه از کبد خارج و جهت بررسی به آزمایشگاه پاتولوژی ارسال گشت. در پایان مطالعه، کاتتر خارج و جداره شکم ترمیم گردید. جهت آنالیز اطلاعات مربوط به تفاوت زمان‌های رنگ‌پذیری و از بین رفتن رنگ در هر دو گروه از آزمون ویلکاکسون و آنالیز رگرسیون خطی استفاده شد.

نتایج

منظور مورد بررسی قرار گرفته است (۱۱، ۱۲، ۱۳). در این مطالعه، تأثیر متیلن بلو در رنگ پذیری بافت نکروزان کبد بررسی شد. نتایج مطالعه نشان داد که عدم رنگ شدن نواحی نکروز توسط متیلن بلو به خوبی می تواند، این نواحی را مشخص نموده و بدین ترتیب امکان برداشت بافت را میسر نماید. همچنین به نظر می رسد تزریق مقادیر رقیق شده آن با عارضه جدی همراه نباشد. وجود رابطه خطی بین زمان رنگ پذیری و از دست دادن رنگ در بافت نرمال کبدی نیز نشان دهنده انتشار یکنواخت دارو در کبد و دفع آن می باشد. بر اساس اطلاعات موجود، این مطالعه اولین مطالعه ای می باشد که کاربرد متیلن بلو را در تعیین وسعت نکروز کبدی جهت رزکسیون کبد مورد بررسی قرار داده است. با این وجود با توجه به نازک بودن ورید پورت، کوچکترین بی دقتی در کاربرد این محلول، ممکن است باعث ریختن قطراتی از محلول در مسیر محل تزریق و باعث مشکل شدن تزریق گردد. در این مطالعه به جای برش پارانشیم کبد از آسیب کراش با هموستات استفاده شد تا حالتی مشابه حالت واقعی در ترومای بلانت ایجاد شود.

نتیجه گیری

مطالعه حاضر نشان داد که می توان جهت تشخیص و دبریدمان محل های نکروز در ترومای کبد از محلول ۲ درصد متیلن بلو استفاده نمود تا میزان رزکسیون بافت جامع و مانع باشد.

نتایج مطالعه حاضر نشان داد نسج نکروز کبدی در هیچ یک از خرگوش های گروه مورد رنگ نشد. در سال ۱۹۶۶، Mays اولین کسی بود که مشخص نمود که نکروز کبد عامل مهمی در مرگ و میر ناشی از ترومای کبد می باشد. در مطالعه وی، ۲۲ بیمار از ۲۴ نفر، به دنبال ترومای کبد و نکروز آن فوت نمودند و به همین جهت وی رزکسیون معمول کبد را جهت برداشت بافت های مرده توصیه نمود (۲). Foster و Chandler نیز یک مورد زن ۲۰ ساله را معرفی نمودند که به دنبال هماتوم تروماتیک کبد و نکروز وسیع آن مبتلا به سپسیس شده و با رزکسیون کبد درمان گردید (۳). Castleman و دیگران نشان دادند که در صورت عدم برداشت بافت نکروز احتمال بروز زردی، نارسایی کلیوی و مرگ وجود دارد (۹، ۱۰). بدین ترتیب مشخص شد که درمان اصلی برای نکروز کبد به دنبال تروما، رزکسیون بافت نکروزان است. و از طرفی با توجه به وقت کمتر و میزان آسیب کمتر به بافت نرمال کبدی، در این موارد روش رزکسیون و دبریدمان بر رزکسیون آناتومیک ارجحیت دارد (۲، ۳، ۴)، لیکن در این موارد، تشخیص دقیق میزان نکروز کبدی جهت رزکسیون ضروری است و امکان وجود خطا در تخمین میزان نکروز حین عمل وجود دارد. امروزه تعیین وسعت ضایعه نکروزه به هنگام جراحی برای جراح از اهمیت بالایی برخوردار است تا بتواند فقط بافت نکروزه را بردارد، لذا استفاده از *MRI*، *CT* اسکن و تزریق مواد رنگی بدین

References:

- 1- Anderson I. Al Saghier M. Kneteman N. Bigman D. Liver trauma: management of devascularization injuries. *J Trauma* 2004; 57: 1099-1104.
- 2- Mays ET. Bursting injuries of the liver: A complex surgical challenge. *Arch Surg* 1966; 93: 92-106.
- 3- Cogbill TH. Moore EE. Jurkovich GJ. Feliciano DV. Morriss JA. Mucha P. Severe hepatic trauma: a multi-center experience with 1335 liver injuries. *J Trauma* 1998; 28: 1433-1438.
- 4- Morris JA. Eddy VA. Blinman TA. Rutherford EJ. sharp KW. The staged celiotomy for trauma: Issues in unpacking and reconstruction. *Ann Surg* 1993; 217: 576-584.
- 5- Parks RW. chryso E. Diamond T. A management of liver trauma. *B J Surg* 1999; 86: 1121-1135.
- 6- Feliciano DV. Pachter HL. Hepatic trauma revisited. *Curr probl Surg* 1989; 26: 453-526.
- 7- Ochsner MG. Jaffin JH. Golocovsky M. Jones RC. Major hepatic trauma. *Surg Clin North Am* 1993; 73: 337-362.
- 8- Mokhlesi B. Leikin JB. Murray P. Adult toxicology in critical care, part II: specific poisoning. *Chest* 2003; 123: 897.
- 9- Foster JH. Chandler J.J. Central rupture of the liver with lobar infarction: A unique problem requiring urgent right hepatic lobectomy. *J trauma* 1967; 7:3-6.
- 10- Hamill J. Civil ID. Mccall JL. Traumatic liver necrosis diagnosed by magnetic resonance imaging. *Aus NZ J Surg* 2000; 70 (5): 379-381.
- 11- Castleman B. Sculley RE. Mcneeley BU. Case records of the Massachusetts general hospital weekly clinic pathological exercise Case 37-1973. *N. Engl J Med* 1973; 289: 578-85.
- 12- Harvey JW. Keitt AS. Studies of the efficacy and potential hazards of methylene blue therapy in Aniline – induced Methaemoglobinemia. *Br J haematol* 1983; 54: 29-36.
- 13- Koelzow H. Gedney JA. Baumann J. Snook NJ. Bellamy MC. The effect of methylene blue on the hemodynamic changes during ischemia reperfusion injury in orthotopic liver transplantation. *Anesth Analg* 2002; 94: 824-829.
- 14- Holbert BL. Baron RL. Hepatic infarction caused by arterial insufficiency: spectrum and evolution of CT findings. *AJR AM J Roentgenol* 1996; 166: 815-822.

- 15- Zollinger U. Chromotrop-aniline blye stain for improved demonstration of fresh heart muscle fiber damage. *Z Rechtsmed* 1983; 90: 269-275.
- 16- fallun MB. Methyien Blue and cirrhosis: Pathophysiologic insights, Therapeutic Dilemmas. *Annals of Internal medicine* 2000; 133: 738-740.