

معرفی یک مورد بیماری ADEM واریانی از مالتیپل اسکلروزیس با تظاهر بالینی کما و صرع استاتوس

مهردخت مزده^{۱*}، لایلا رضایی^۲

خلاصه

سابقه و هدف: ADEM (*Acute disseminating encephalomyelitis*) یک بیماری اتوایمیون است که در آن به دنبال محرکی ناشناخته، واکنشی ایمنونولوژیک در میلیون فعال می‌شود و تشابه فراوانی با مالتیپل اسکلروزیس (MS) دارد. میزان بروز انسیدانس آن نامعلوم است. در کشورهای در حال توسعه در زمینه عفونت‌های تنفسی فوقانی آتیپیک رخ می‌دهد و سایر عوامل اتیولوژیک آن ناشناخته است. بزرگسالان جوانان و بچه‌ها بیشتر به آن مبتلا می‌شوند. علائم سیستمیک آن تب، بی‌حالی، سردرد و تهوع و استفراغ است که زودتر از علائم نورولوژیک ظاهر می‌شود اما علائم برجسته آن تسریع در ایجاد تظاهر اولیه عصبی شامل کما، همی‌پارزی، تشنج، فلج اعصاب کرانیال و ادامه تب می‌باشد، لذا یکی از علل کمای ناگهانی و غیر مترقبه در بزرگسالان جوان بیماری ADEM است. در برخورد اولیه با این بیماران ممکن است تشخیص نادیده گرفته شود. در این مقاله به معرفی یک مورد بیمار مبتلا به ADEM مراجعه‌کننده به بیمارستان سینا همدان در سال ۸۴ پرداخته می‌شود.

معرفی مورد: بیمار دختر مجرد ۲۲ ساله‌ای بود که با کمای بسیار ناگهانی و سریع و به دنبال آن صرع استاتوس به بیمارستان آورده شده بود. سابقه پزشکی و دارویی او منفی بود. در معاینه سیستمیک به جز تب مختصر، نکته دیگری نداشت. در معاینه نورولوژیک علائم درگیری راه کورتیکواسپینال دوطرفه وجود داشت. بعد از باز نمودن راه هوایی و کنترل صرع استاتوس و درخواست آزمایش‌های معمول، CT اسکن و بررسی مایع مغزی نخاعی انجام شد که طبیعی بودند. با انجام MRI تصاویر هیپرسیگنال متعدد در کورتکس و ساب کورتیکال هر دو نیمکره دیده شد ولی ناحیه کورپوس کالوزوم سالم مانده بود. با تشخیص ADEM کورتیکوتراپی با دوز بالا به مدت ۱۰ روز شروع شد که منجر به بهبودی بیمار گردید و جهت فیزیوتراپی ترخیص گردید.

بحث: ضایعات ماده سفید مغز مسوول کمای نورولوژیک بیمار بود زیرا علل متابولیک، عفونی، توکسیک، تروما، ضایعات واسکولار (فقدان علائم لاترالیزه) و ضایعات فضاگیر، مادرزادی و تکاملی در این بیمار رد شد. وجود تب و تشنج و فقدان هوشیاری، فقدان الیگوکلونال باند در نمونه CSF، سالم ماندن کورپوس کالوزوم، عدم وجود ضایعه جدید در MRI بعد از حمله کلینیکی اول، کوتاه بودن دوره شروع علائم و شدت زیاد علائم اولیه، از بیماریهای دمیلیتیزان تشخیص ADEM (بر خلاف MS) را تأیید می‌کند. نتیجه‌گیری: در هر بیمار بزرگسال جوان با کمای نورولوژیک سریع و ناگهانی که علل متابولیک و زمینه عفونی و توکسیک و تروما را نداشت و از نظر ضایعات فضاگیر و تکاملی مادرزادی مغز منفی بود باید به فکر بیماری التهابی دمیلیتیزان باشیم چون عدم درمان به موقع منجر به فوت خواهد شد.

واژگان کلیدی: ADEM، کما، بیماریهای دمیلیتیزان

۱- استادیار گروه مغز و اعصاب دانشکده پزشکی دانشگاه علوم پزشکی همدان

۲- دانشجوی پزشکی دانشگاه علوم پزشکی همدان

تاریخ دریافت مقاله: ۸۴/۱۱/۵

تاریخ تایید مقاله: ۸۵/۲/۲

* نویسنده مسوول: مهردخت مزده

آدرس: همدان، بیمارستان سینا، بخش نورولوژی

پست الکترونیک: mazdeh_m2007@yahoo.com

مقدمه

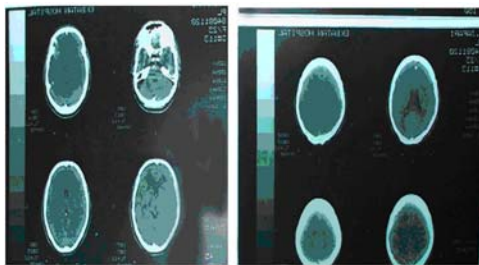
نامعلوم است و در گذشته به طور شایع در بچه‌هایی که به عفونت‌های سرخک، سرخچه، آبله و آبله‌مرغان آلوده بودند دیده می‌شد ولی امروزه با کنترل این بیماریها در زمینه عفونت‌های تنفسی فوقانی آتیپیک رخ می‌دهد، البته هنوز سایر عوامل

ADEM یک بیماری اتوایمیون مشابه مالتیپل اسکلروزیس (MS) است که در اثر یک محرک ناشناخته، واکنشی ایمنونولوژیک با میلیون، فعال می‌شود. انسیدانس واقعی بیماری،

مبنی بر سابقه بیماری خاص، مصرف داروی خاص و یا سابقه فامیلی وجود نداشت. علائم حیاتی بیمار در بدو ورود $T=38^{\circ}C$ و $RR=13/min$ ، $PR=70/min$ ، $BP=111/71$ mmHg بود. بیمار $GCS=4$ داشت ولی در معاینه سر و گردن، شکم و لگن مشکلی نداشت. جهت معاینه نورولوژیک، با توجه به کمای بیمار معایناتی که امکان پذیر بود انجام شد: رفلکس مردمک به نور و رفلکس *consensual* وجود داشت، مردمک‌ها سایز نرمال و پاسخ ضعیف به نور داشتند، فوندوسکوپ طبیعی بود و رژیدیتی و ردور گردن وجود نداشت. اندام‌ها در وضعیت دسریه و رفلکس بابنسکی دوطرفه مثبت بود. جهت وی عمل لوله‌گذاری راه هوایی انجام و لوله معده جهت لاوز ترشحات و ارزیابی توكسیکولوژی گذارده شد. بیمار با دو رگ محیطی مناسب و بعد از گرفتن نمونه خون جهت بررسی الکترولیت‌ها و قند و *CBC* و دریافت گلوکز هیپرتونیک ۵۰ درصد (۵۰ سی‌سی وریدی آهسته) به *ICU* منتقل شد. در بررسی گازهای شریانی، اسیدوز تنفسی مشاهده شد و برای فاز استاتوس صرع به دلیل عدم پاسخ‌دهی کامل بعد از تجویز دیازپام تا سقف 150mg ، میدازولام با دوز 0.1mg/kg تزریق و تشنج کنترل شد، اما حرکات لرزشی نسبتاً شدید در اندام تحتانی دو طرف باقی ماند که با نگاه داشتن عضو هم برطرف نمی‌شد.

یافته‌ها

در آزمایش‌های به عمل آمده قند خون، الکترولیت‌ها (*Ca, K, Na*)، نیتروژن اوره خون، کراتینین و آنالیز ادرار در محدوده نرمال بودند. روز دوم بستری، آزمون‌های کبدی، تست‌های انعقادی، آزمون بررسی چربی و *ESR* به عمل آمد که همگی نرمال گزارش شدند. جهت بیمار تست‌های تیروئید و بررسی فونکسیون پروتئین *C* و *S* درخواست شد که جواب‌ها نرمال بود. *CT* اسکن مغزی بیمار که بعد از پایدار ماندن علائم حیاتی (۴ ساعت بعد از بستری) انجام شد، نرمال بود. (تصویر شماره ۱)

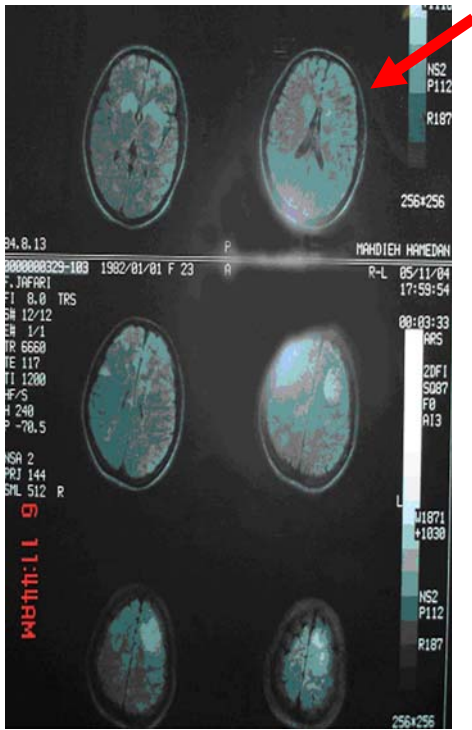


تصویر ۱- Brain CT Scan مقعع آکزیال: نرمال

اتیولوژیک آن ناشناخته است (۱، ۲). شیوع در بزرگسالان جوان و بچه‌ها بیشتر است و ۴۵ درصد موارد به دنبال واکسن یا بعد از عفونت ویرال اگزانتما ایجاد میشود (۳، ۵). علائم به صورت تب، بیحالی، سردرد، تهوع و استفراغ است که زودتر از علائم عصبی ایجاد می‌شود اما علامت برجسته آن، تسریع در ایجاد تظاهر اولیه عصبی شامل کما، همی‌پارزی و تشنج و فلج اعصاب کرانیال و ادامه تب میباشد (۵، ۶، ۷، ۸، ۹). در اغلب موارد تشخیص بیماری به علت نرمال بودن *CT* اسکن، مایع مغزی نخاعی و نوار مغزی با یافته‌های غیر اختصاصی (۲، ۱۰، ۱۱) به وسیله *MRI* صورت می‌گیرد. ضایعات دمیلینه منتشر و مولتی فوکال در ماده سفید مشابه مالتیپل اسکلروزیس و عدم درگیری کورپوس کالوزوم بر خلاف مالتیپل اسکلروزیس وجود دارد (۷، ۱۲). تشخیص قطعی با بیوپسی مغز است، که در پاتولوژی آن مناطقی فاقد میلین و یا برجایی اکسونها در همان ناحیه دمیلینه دیده میشود. درمان با دوز بالای کورتون و در صورت شکست با پلاسمافرزیز و ایمنوگلوبولین وریدی است (۱۳، ۱۴). پروگنوز بیماری در دراز مدت مطلوب است، احتمال عود هم با بروز مشکلات نوروسایکیاتری وجود دارد و در صورت عدم تشخیص، شانس مرگ و میر به ۱۰ درصد می‌رسد (۷). در مطالعات متعدد به عفونت‌های ویرال نظیر اوربون، آنفلوانزا *A* و *B*، هپاتیت *A* و *B*، هرپس سیمپلکس، مونونوکلئوز عفونی، سایتومگالوویروس و حتی ایدز و نیز تزریق واکسن‌هایی مثل واکسن هاری، *DPT*، آبله مرغان، فلج اطفال، سرخک، هپاتیت *B* و آنفلوانزا قبل از بروز بیماری اشاره شده است (۳، ۵). سابقه عفونت قبلی در ۱۴ درصد و در *ADEM* ۴۵ درصد ذکر شده است (۴). در اکثر مطالعات، نقص بینایی، سایکوز حاد، آتاکسی، دیس ارتری و میلوپاتی علاوه بر ادامه تب، آنسفالوپاتی، همپارزی، تشنج و فلج اعصاب کرانیال گزارش شده است (۷، ۸). در مطالعات دیگری به درگیری تالاموس تا ۴۰ درصد بیماران اشاره شده است (۱۵، ۱۶). پروگنوز بد در *ADEM* با سن بالا، جنس زن، درگیری نخاع و اعصاب محیطی، ابتلای قبلی به سرخک و افزایش شدت بروز بیماری در آغاز، مرتبط میباشد (۱۷).

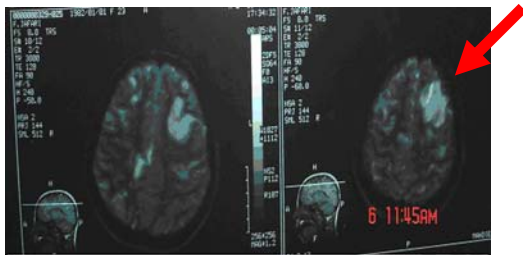
معرفی بیمار

دختر ۲۲ ساله مجرد ساکن همدان به علت کاهش سطح هوشیاری ناگهانی و سپس کمای سریع‌الوقوع به اورژانس آورده شد. بیمار در حین جارو کردن منزل به طور ناگهانی و غیرمترقبه دچار کنتوزیون شده و به سرعت در کما رفته و بلافاصله دچار حمله صرع استاتوس شده بود. در سابقه پزشکی او، نکته خاصی



تصویر ۳- Brain MRI مقطع آگزینال نمای T2 تصاویر هیپرسیگنال

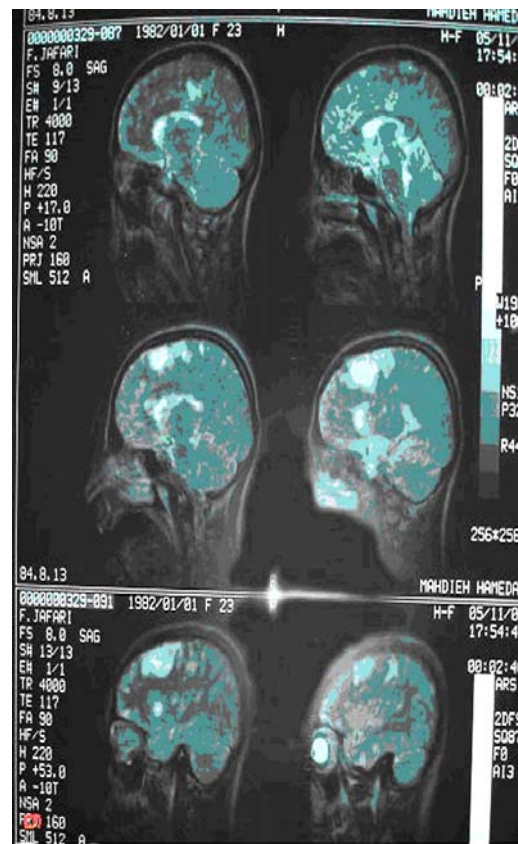
متعدد در لوب فرونتوپاریتال و پاراووتریکلورال



تصویر ۴- Brain MRI مقطع آگزینال نمای T2 تصاویر هیپرسیگنال

(Balo) در لوب فرونتال سمت چپ

بررسی مایع مغزی نخاعی بیمار از نظر قند، پروتئین و تعداد سلول‌ها نرمال و جواب‌های اسمیروسیتولوژی و کشت از نظر تب مالت، سل و عفونت‌های قارچی نیز که با تأخیر آماده شد منفی بود، بررسی الیگوکلونال باند در نمونه CSF نیز منفی شد. جواب سم‌شناسی ترشحات معده منفی بود و جهت بیمار آزمون تست‌های تشخیصی لوپوس *CH50, C3, C4, VDRL, ANCA* و آنتی‌بادی علیه ایدز و توکسوپلاسما درخواست گردید که تماماً نرمال گزارش شد، *PPD* بیمار بعد از ۴۸ ساعت منفی و عکس پرتابل قفسه سینه بیمار نرمال بود. در نوار مغزی روز اول بعد از اتمام صرع استاتوس امواج سوزنی و شارپ پراکنده و در نوار مغزی بعدی که روز چهارم انجام شد امواج مغزی با فعالیت آهسته وجود داشت. در تصویربرداری با روش تشدید مغناطیسی (*MRI*) که روز دوم انجام شد تصاویر هیپرسیگنال متعدد در نمای T_2 در کورتکس و ناحیه ساب کورتیکال هر دو نیمکره دیده شد که بزرگترین آنها در منطقه فرونتال سمت چپ بود ولی ناحیه کورپوس کالوزوم سالم بود. (تصویر ۲ تا ۴)



تصویر ۲- Brain MRI مقطع ساجیتال نمای T2 تصاویر

هایپرسیگنال متعدد در لوب فرونتال و پاریتال

با شک به بیماری‌های دملینیزان نوع *ADEM* کورتیکوترایی با دوز بالا (۵ روز اول ۱۸ و ۳ روز بعد ۰/۵g و ۳ روز دوم ۲۵۰mg) داخل ۵۰۰ سی‌سی سرم قندی ۰/۵٪ به صورت انفوزیون وریدی شروع شد، سپس دارو به فرم خوراکی تبدیل و از مقدار آن کاسته شد. روز دهم بستری، بیمار شروع به گاز گرفتن لوله تراشه نمود و چشم خود را با محرک دردناک باز کرد، روز دوازدهم با $GCS=14$ و صدای هیپوفون و تغذیه از طریق دهانی به بخش منتقل شد. در طول مدت بستری در *ICU* فیزیوتراپی چهار اندام و قفسه سینه به صورت پاسیو، هپارین با دوز پیشگیری برای جلوگیری از خطر ترومبو فلیت و آنتی‌بیوتیک مناسب به جهت استعداد ابتلا به عفونت‌های بیمارستانی ناشی از

سرکوس (که شایع‌ترین عامل پارازیتی درگیرکننده CNS است) رد شد، از طرفی اتوزینوفیلی در خون یا CSF مشخصه این بیماری است که در بیمار فوق منفی بود. تشخیص انگل اکتینوکوکوس هم که می‌تواند کیست مولتی لوکال کمپلکس در CT اسکن ظاهر کند (۲۱)، برای بیمار منتهی است. ضایعات پری و نتریکولار با منشاء اسکولار بیشتر تمایل به پرفرال دارند ولی در ADEM این گونه نیست. به دلیل نداشتن تابلوی استروک، تاریخچه قبلی ترومبوز یا زایمان با جنین مرده و تست‌های آزمایشگاهی نرمال تشخیص سندرم آنتی فسفولیپید آنتی‌بادی نیز رد می‌شود (۲۲). تشخیص‌های افتراقی دیگر برای ADEM انسفالیت ویرال و سندرم بعد از مالاریا می‌باشند، که در مورد اول فقدان علائم فوکال و سیستمیک از قبل و عدم فاصله بین علائم سیستمیک تا علائم نورولوژیک به ضرر تشخیص است، در مورد دوم هم بهبودی اخیر از بیماری مالاریا لازم است. تب، فقدان هوشیاری و تشنج با رد همه موارد بالا تشخیص بیماری ADEM را تقویت می‌کند. از طرفی فقدان الیگوکلونال باند در CSF، عدم وجود ضایعه جدید در MRI بعد از حمله اولیه (MRI ۲ ماه بعد از ترخیص، کاهش تعداد ضایعات را نشان می‌داد)، عدم درگیری کورپوس کالوزوم، کوتاه بودن دوره شروع علائم و شدت زیاد علائم اولیه تشخیص MS را نفی می‌کند.

نتیجه‌گیری

ADEM یک بیماری التهابی مونوفازیک سیستم CNS است که به همراه MS بخشهایی از یک طیف بیماری التهابی دمیالینه را تشکیل می‌دهند. این بیماری، در کشورهای در حال توسعه یک بیماری نورولوژیک شایع احتمالاً به دنبال عفونتهای اکتسابی می‌باشد، لذا قرار دادن آن در لیست تشخیصی کمای سریع و ناگهانی در بزرگسالان جوان توصیه می‌شود چون عدم درمان به موقع و سریع و یا درمان ناکافی منجر به فوت خواهد شد. ضمناً بعد از ابقای بیمار توصیه به تزریق بتافرون نمی‌شود، لازم به ذکر است از محدودیتهای مطالعه بر روی بیماران مبتلا به ADEM، بیوپسی مغز است که در صورت رضایت همراهان بیمار میسر خواهد بود، لذا انجام مطالعات بیشتر در این زمینه برای تعیین پیش‌آگهی و روش‌های سریعتر تشخیصی پیشنهاد می‌گردد.

References:

- 1- Murthy SNK. Faden HS. Cohen ME. Acute disseminated encephalomyelitis in children. *Pediatrics* 2002; 110: 103-106.
- 2- Murthy JM. Yangala R. Meena AK. Acute disseminated encephalomyelitis: clinical and MRI study from south India. *J Neurol Sci* 1999; 165: 133-138.

لوله تراشه و معده تجویز شد. تب بیمار تا ۵ روز اول کورتیکوتراپی همچنان بین ۳۸/۳ تا ۳۸/۸ متغیر بود، پس از آن شروع به کاهش نمود و روز دوازدهم دمای بدن به $T=37^{\circ}C$ رسید. بیمار با ادامه کورتون خوراکی و فیزیوتراپی ترخیص شد. ۲ ماه بعد در MRI مجدد، ابنورمالیتی ماده سفید به طور واضح کمتر شده بود.

بحث

با توجه به ارزیابی علل کمای نورولوژیک و رد مسائل متابولیک و عفونی، ضایعات تروماتیک، مسمومیت‌ها همچنین نداشتن علائم لترالیزه به نفع ضایعه عروقی، فوندوسکوپ طبیعی و رد ضایعات فضاگیر و ضایعات تکاملی مغز، تشخیص به سمت ضایعات درگیرکننده ماده سفید مغز می‌رود. از علل درگیری ماده سفید مغز می‌توان بیماریهای دمیالینوزان، اندوکاردیت باکتریال، عفونت CNS ناشی از قارچ‌ها، سل و پارازیت‌ها (مثل سیستی سرکوزیس)، اکلامپسی، اسفالوپاتی HIV و SSPE، انسفالوپاتی میتوکندریال، لوکودیسترونی، لوکوانسفالوپاتی، ارترواسکلروتیک تحت حاد، سن بالای ۶۵ سال، واسکولیت‌های اتوایمیون، گلیوم مولتی فوکال، نوروسارکونیدوز و لوپوس را مد نظر قرار داد. که در دو مورد اخیر نوروپاتی کرانیال علامت برجسته این بیماریهای سیستمیک می‌باشد، از طرفی چون در MRI کورپوس کالوزوم سالم مانده بود تشخیص گلیوماتوزیس سربری نیز غیرمحتمل است. با توجه به یافته‌های نرمال در ادرار، ESR طبیعی و عدم کاهش وزن و ضایعات پوستی در هفته‌های اخیر تشخیص اندوکاردیت باکتریال نیز رد می‌شود (۱۸). فقدان بیماریهای Immune-compromise، پیوند اعضا و سابقه دیابت، تشخیص عفونت قارچی در سیستم عصبی مرکزی را هم رد می‌کند (۱۹). قند نرمال در CSF، رادیوگرافی نرمال قفسه سینه، عدم سابقه بیماریهای مخاطره‌آمیز سیستم ایمنی و تست ایدز منفی به ضرر تشخیص گرانولومای سلی در پارانیشیم مغزی بود، از طرفی تست PPD که در ۸۵ درصد بیماران با درگیری سیستم عصبی مرکزی مثبت است (۲۰) در بیمار فوق منفی بود. به دلیل عدم وجود کیست‌های کلسیفیه به صورت rim و فیروتیک با نمای خوشه‌ای در CT اسکن مغز، تشخیص عفونت مغزی با عفونت پارازیتی نظیر سیستی

- 3- Litvak AM, Sands IJ, Cibul H. Encephelitis complicating measles:report of 56 cases with follow up studies in 32. *AM J Dis Child* 1943; 65: 265-295.
- 4- Miller HG, Evans MJ. Prognosis in acute disseminated encephalomyelitis :with a note of neuromyelitis optica. *Q J Med* 1953; 22: 247-279.
- 5- Stuve Q, Zamuil SS. Pathogenesis, diagnosis and treatment of acute disseminated encephalomyelitis. *Curr Opin Neurol* 1999; 12: 395-401.
- 6- Murthy JMK, Yangala R, Meena AK. Clinical electrophysiological and magnetic resonance imaging study of disseminated encephalomyelitis. *J Assoc Physicians India* 1999; 47: 280-283.
- 7- Schwarz MA, Knauth M. Acute disseminated encephalomyelitis;a follow up study of 40 adult patients. *Neurology* 2001; 56:1313-1318.
- 8- Apak RA, Kase G, Anlar B. Acute disseminated encephalomyelitis in childhood: report of 10 cases. *J Child Neurol* 1999; 14: 198-201.
- 9- Dale RC, de Sousa C, Chong WK. Acute disseminated encephalomyelitis, multi phasic disseminated encephalomyelitis and multiple sclerosis in children. *Brain* 2000; 123: 2407-2422.
- 10- Scully RE, Mark EJ, Mcneely WF. Case records of the Massachusetts General Hospital, case 37-1995. *N Engl J Med* 1995; 333: 1485-1492.
- 11- Hollinger P, Sturzenegger M, Mathis J. Acute disseminated encephalomyelitis in adults: a reappraisal of clinical CSF, EEG and MRI findings. *J Neurol* 2002; 249: 320-390.
- 12- Straub J, Chofflon M, Delavelle J. Early high-dose intravenous methylprednisolone in acute disseminated encephalomyelitis: a successful recovery. *Neurology* 1997; 49:1145-1147.
- 13- Kanter DS, Horensky D, Sperling RA. plasma pheresis in fulminant acute disseminated encephalomyelitis. *Neurology* 1995; 45: 824-827.
- 14- Pradhan S, Gupta RP, Shashank S. Intravenous immunoglobulin therapy in acute disseminated encephalomyelitis. *J Neurol Sci* 1999; 165: 56-61.
- 15- Caldmeyer KS, Smith RR, Harris TM. MRI in acute disseminated encephalomyelitis. *NeuroRadiology* 1994; 36: 216-220.
- 16- Singh S, Alexander M, Korah IP. Acute disseminated encephalomyelitis : MR imaging features. *AJR Am J Roentgenol* 1999; 173: 1101-1107.
- 17- Hynson JL, Kornberg AJ, Coleman LT. Clinical and neuro radiology features of acute disseminated encephalomyelitis in children. *Neurology* 2001; 56: 1308-1312.
- 18- Salgado AV, Furlan AJ, Keys TF, Nichols TR, Beck GJ. Neurologic complications of endocarditis: a 12-year experience. *Neurology* 1989; 39: 173-178.