

## **A case report on tubular duplication of cervical esophagus**

**Nazem M<sup>1</sup>, Amoei A<sup>2</sup>, Eidy M<sup>3\*</sup>, Hossein Pour M<sup>4</sup>**

1- Department of Pediatric Surgery, Faculty of Medicine, Isfahan University of Medical Sciences, Isfahan, I. R. Iran

2- Department of Pediatric Surgery, Faculty of Medicine, Rafsanjan University of Medical Sciences, Rafsanjan, I. R. Iran

3- Department of Surgery, Faculty of Medicine, Kashan University of Medical Sciences, Kashan, I. R. Iran

4- Department of Pediatric Surgery, Faculty of Medicine, Kashan University of Medical Sciences, Kashan, I. R. Iran

Received June 8, 2010; Accepted November 9, 2010

### **Abstract:**

**Background:** Foregut duplication is commonly found in the posterior mediastinum. About 10-20% of these anomalies are associated with esophageal duplication. It can occur in all parts of esophagus. Although the duplication of cervical esophagus has been previously reported, a majority of it was found in the thoracic oesophagus. Infant esophageal duplication is usually associated to respiratory distress or asymptomatic thoracic mass, casually detected in x-ray.

**Case Report:** In this report the case was a 7 months old infant (7.5 kg) with the chief complaint of respiratory distress, fever and nutritional intolerance.

**Results:** Physical examination of the case showed dehydration, stridor, tachypnea, intercostal retraction and neck stiffness. Plain chest radiogram showed a dual cystic mass in the distal neck region. Neck and chest CT- scan showed cervical cystic lesion disseminated to the posterior mediastinum, probably propagated to the respiratory system. For treatment, cystic lesion attached to the esophagus was partially resected, esophagus was repaired and the remaining mucosa of the cyst was removed, then gastrostomy tube was inserted.

**Conclusion:** Although the cervical esophageal duplication of cysts are rare in infant respiratory distress, they must be considered as one of differential diagnoses of the cervical masses.

**Keywords:** Cyst, Duplication, Esophagus

**\* Corresponding Author.**

**Email:** M\_eidy1356@yahoo.com

**Tel:** 0098 913 331 4317

**Fax:** 0098 361 555 8900

**Conflict of Interests:** *No*

*Feyz, Journal of Kashan University of Medical Sciences, Winter, 2011; Vol. 14, No 4, Pages 469-472*

# گزارش یک مورد دوپلیکاسیون توبولار مری گردنی

مسعود ناظم<sup>۱</sup>، عبدالحمید عمومی<sup>۲</sup>، محمد عیدی<sup>۳\*</sup>، مهرداد حسین پور<sup>۴</sup>

## خلاصه:

**سابقه و هدف:** دوپلیکاسیون فورگات به طور معمول در مדיاستینوم خلفی دیده شده و در ۱۰ الی ۲۰ درصد موارد توام با دوپلیکاسیون مری می‌باشد. هرچند مواردی از دوپلیکاسیون مری قبلاً گزارش شده است ولی اغلب موارد آن در مری توراسیک بوده است. شیرخوار با دوپلیکاسیون مری معمولاً با دیسترس تنفسی یا توده بدون علامت که به صورت اتفاقی در گرافی قفسه صدری دیده شده است مراجعه می‌کند.

**معرفی بیمار:** بیمار شیرخوار ۷ ماهه‌ای است با وزن ۷/۵ کیلو گرم که با دیسترس تنفسی، تب و عدم تحمل غذا به بیمارستان مراجعه کرده است. در معاینه فیزیکی علائم دهیدراسیون، استریدور، تاکی پنه، رتراکسیون بین دنده‌ای و سفتی گردنی را نشان داده و در گرافی قفسه صدری دو عدد توده کیستیک در ناحیه دیستال گردن مشاهده شده است. همچنین، در سی تی اسکن گردن و قفسه صدری توده کیستیک با انتشار به مדיاستینوم خلفی مشاهده شده است. با عمل جراحی توده کیستیک متصل به مری به طور نسبی تخلیه شده و مری بعد از خارج سازی مخاط کیست ترمیم شد و در نهایت بیمار گاستروستومی گردید.

**نتیجه گیری:** هر چند دوپلیکاسیون مری بیماری نادری است، ولی همواره بایستی در تشخیص افتراقی توده‌های گردنی توام با دیسترس تنفسی در شیرخواران مد نظر قرار گیرد.

**واژگان کلیدی:** کیست، دوپلیکاسیون، مری

فصلنامه علمی - پژوهشی فیض، دوره چهاردهم، شماره ۴، زمستان ۱۳۸۹، صفحات ۴۷۲-۴۶۹

## مقدمه

دوپلیکاسیون مری نتیجه نارسایی حفره دار شدن کامل مری توپر اولیه به یک لوله توخالی و در هفته‌های پنجم تا هشتم جنینی اتفاق می‌افتد [۱-۳]. به طور معمول ۱۰ درصد همه تومورهای مדיاستن در بچه‌ها را تشکیل می‌دهد که اکثراً در مری میانی و تحتانی قرار دارند و تقریباً بروز آن در مردان دو برابر بیشتر از زنان است. اگرچه ممکن است دوپلیکاسیون در تمام طول مری اتفاق بیفتد، اما اکثریت آنها در طرف راست مری توراسیک و نیمه تحتانی مری قرار دارند [۲، ۱]. کیست‌های دوپلیکاسیون مری گردنی بسیار نادر هستند و تاکنون کمتر از ۱۰ مورد از آنها گزارش شده اند [۳]. تقریباً همه این موارد در اوایل زندگی به صورت نارسایی تنفسی ظاهر می‌شوند و می‌تواند تهدید کننده حیات باشد. معمولاً علائم قبل از ظهور توده ایجاد شده و اغلب نیاز به لوله گذاری تراشه، تشخیص سریع و دخالت جراحی دارند [۴، ۳].

دوپلیکاسیون‌های مری به دو نوع سیستیک و لوله ای تقسیم می‌شوند. اکثریت موارد از نوع سیستیک هستند و نوع لوله ای معمولاً بر خلاف نوع سیستیک با مری نرمال ارتباط دارند [۵، ۱]. اهمیت این مورد علاوه بر نادر بودن، تابلو غیرمعمول تظاهرات بیماری می‌باشد که در آن بیمار با تب، سفتی گردن و نارسایی تنفسی مراجعه کرده و معمولاً با تشخیص اولیه مننژیت تحت بررسی و درمان قرار گرفته است.

## معرفی بیمار

بیمار شیرخوار دختر ۷ ماهه با وزن ۷/۵ کیلوگرم با تابلو نارسایی تنفسی و تب و عدم تحمل تغذیه از ۶ ساعت قبل به بیمارستان فوق تخصصی الزهرا اصفهان مراجعه کرده، در معاینه دهیدره و بی‌حال بوده و تاکی پنه، رتراکشن بین دنده‌ای، تب ۳۸/۵ درجه سانتی‌گراد و سفتی گردن داشته و میزان اشباع اکسیژن شریانی وی ۹۱ درصد بود. سایر معاینات بیمار طبیعی بود. بیمار ۵ روز قبل از بستری در این مرکز به علت تشنج سه روز در مرکز دیگری بستری بوده که در همان مدت بستری دچار تب شده و تحت درمان آنتی بیوتیکی و داروی ضد تشنج قرار گرفته است. سرانجام بدون انجام نمونه برداری از مایع مغزی نخاعی مرخص می‌شود. پس از مراجعه به این مرکز در سرویس داخلی اطفال با تشخیص اولیه مننژیت بستری شده و پس از انجام آزمایشات معمول خون و اخذ گرافی قفسه صدری، پزشک معالج به وجود

<sup>۱</sup>دانشیار، گروه جراحی اطفال، دانشکده پزشکی، دانشگاه علوم پزشکی اصفهان

<sup>۲</sup>استادیار، گروه جراحی اطفال، دانشکده پزشکی، دانشگاه علوم پزشکی رفسنجان

<sup>۳</sup>استادیار، گروه جراحی عمومی، دانشکده پزشکی، دانشگاه علوم پزشکی کاشان

<sup>۴</sup>استادیار، گروه جراحی اطفال، دانشکده پزشکی، دانشگاه علوم پزشکی کاشان

## \* نشانی نویسنده مسوول:

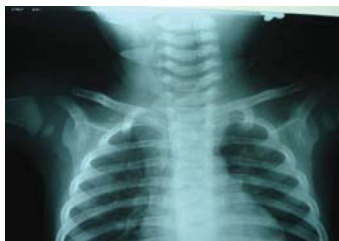کاشان، بلوار قطب راوندی، بیمارستان شهید بهشتی

تلفن: ۰۹۱۳ ۳۳۱۴۳۱۷ | دورنویس: ۰۳۶۱ ۵۵۵۸۹۰۰

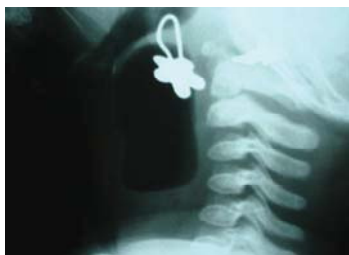پست الکترونیک: M\_eidy1356@yahoo.com

تاریخ دریافت: ۸۹/۳/۱۸ | تاریخ پذیرش نهایی: ۸۹/۸/۱۸

غربال‌گری برای ارزیابی گسترش داخل شکمی به کار رفته و از فوگاکوگرام نیز می‌تواند در تشخیص کمک کننده باشد [۲]. مطالعات تشخیصی در بیمار حاضر گرافی قفسه سینه، گرافی لترال گردن و سی‌تی اسکن گردن و قفسه سینه بود. دوپلیکاسیون مری ممکن است با آنومالی‌های زیر همراه باشد: دوپلیکاسیون روده باریک؛ آترزی مری دیستال به دوپلیکاسیون؛ فیستول تراکتوازو-فاژیال؛ آنومالی‌های ستون فقرات (در ۲۰ تا ۵۰ درصد موارد) مثل اسکولیوز، همی‌ورترا، چسبندگی مهره و اسپینایفیدای قدامی [۷،۶]. به دلیل رشد سفالیک نوتوکورد و رشد کودال فورگات ضایعات مهره‌ای همراه اساسا بالاتر از کیست مدیاستن هستند [۷]. معمولا این کیست‌ها به‌طور اتفاقی در گرافی قفسه سینه در بیماران بدون علامت پیدا می‌شوند [۶] و در دوسوم موارد سرانجام دچار علامت شده و معمولا وقتی دچار عارضه عفونت، جابه‌جایی و فشار روی ارگان‌های مجاور، خون‌ریزی، پارگی یا نئوپلاسم شوند با علائم انسداد راه هوایی یا مری تظاهر می‌کنند [۷،۶]. بیماران مبتلا به کیست دوپلیکاسیون مری گردنی در شیرخوارگی به‌طور شایع با دیسترس تنفسی تظاهر می‌کنند و حتی ممکن است بروز این علائم قبل از ظهور توده باشد. این بیماران ممکن است با مشکل در تغذیه تظاهر کرده که به‌علت رشد سریع کیست ثانویه به عفونت، خون‌ریزی یا ترشح در داخل کیست است. تشخیص افتراقی کیست‌های گردن شامل مالفورماسیون‌های لنفاتیک، کیست‌های راه هوایی یا برونکیال یا تیروگلووسال است [۳]. درمان ارجح تخلیه کامل کیست بوده و پروگنوز آن عالی است و اگر تخلیه کامل آن ممکن نیست، باید حداقل مخاط کیست برداشته شده تا کیست به‌تدریج تحلیل رود [۸،۷،۳].



تصویر شماره ۱- تصویر رادیوگرافی قفسه سینه ضایعه لوسنت در قسمت تحتانی گردن را نشان می‌دهد.

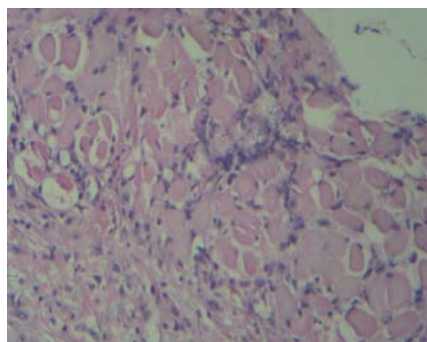


تصویر شماره ۲- گرافی لترال گردن ضایعه کیستیک با سطح مایع، هوا در خلف مری و تراشه را نشان می‌دهد.

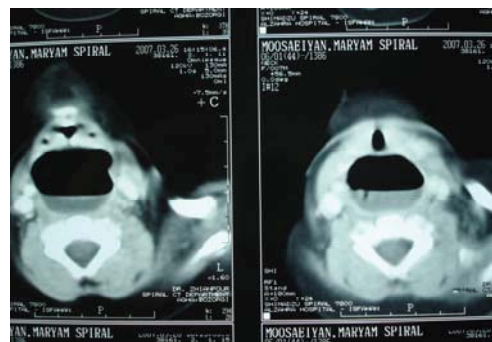
ضایعه‌ای کیستیک در گردن مشکوک می‌شود (تصویر شماره ۱). از بیمار گرافی لترال گردن گرفته شده و ضایعه کیستیک با سطح مایع هوا در خلف مری گردنی دیده شد و مشخص گردید که این ضایعه سبب انحراف تراشه و مری به ناحیه قدامی گردن شده است (تصویر شماره ۲). در تصاویر سی‌تی اسکن گردن و قفسه سینه مشاهده شد که ضایعه به میان سینه خلفی انتشار یافته و به‌نظر می‌رسید با راه هوایی ارتباط دارد (تصویر شماره ۳). نتایج مربوط به آزمایشات خونی بیمار طبیعی بود. با توجه به محل کیست و درگیری میان سینه و نیز پرمخاطره بودن اسپیراسیون تصمیم به عمل جراحی گرفته شد و بیمار با برش مایل سمت چپ گردن تحت عمل جراحی قرار گرفت. به‌هنگام جراحی مشخص شد که کیست با مری ارتباط داشته و پس از قطع ارتباط مری ترمیم شد. ضایعه به‌صورت ناکامل برداشته شده و پس از حذف مخاط باقیمانده کیست، درناژ گردن انجام شد. در نهایت لوله گاسترو-ستومی برای بیمار گذاشته شد. بیمار دو هفته پس از بستری با حال عمومی خوب ترخیص شد. در هیستوپاتولوژی کیست (شکل شماره ۴)، دوپلیکاسیون مری با مخاط اسکواموس مری گزارش گردید. در پی‌گیری بیمار و معاینات انجام شده در هفته اول، دوم و یک‌ماه بعد بیمار شکایت خاصی نداشته و عوارض جراحی مشاهده نشد.

#### بحث

دوپلیکاسیون مری ۱۰ تا ۲۰ درصد دوپلیکاسیون‌های فورگات را تشکیل می‌دهند [۵]. اکثریت دوپلیکاسیون‌های مری کیستیک هستند و ارتباطی با مری ندارند. بیشتر دوپلیکاسیون‌های لوله‌ای گزارش شده در اواخر دوران کودکی یا در بالغین دیده شده و این امر نشان دهنده آن است که این ضایعات نسبتا بدون علامت بوده و معمولا با مری ارتباط دارند [۵]. در مورد معرفی شده علائم کیست در دوره شیرخوارگی بروز کرده و به‌علاوه ضایعه موجود با مری ارتباط داشت. همچنین، به‌صورت کیست عفونی گردن با انتشار به مدیاستن خلفی و تابلو تب، دیسترس تنفسی و سفتی گردن بروز کرده بود. تقریبا نصف دوپلیکاسیون‌های مری حاوی بافت اکتویپیک معده بوده و بنابراین گرایش به آنمی مخفی یا حتی خون‌ریزی دارند [۲]. دوپلیکاسیون‌های مری اغلب به شکل توده بافت نرم میان سینه خلفی در گرافی قفسه سینه ظاهر گردیده یا اثر فشاری از خارج روی مری دارند. به‌دلیل اینکه بعضی از دوپلیکاسیون‌های میان سینه ممکن است زیر دیافراگم ادامه داشته باشند، انجام سی‌تی اسکن یا MRI قفسه سینه و شکم برای این افراد اندیکاسیون دارد. سونوگرافی به‌عنوان یک وسیله



تصویر شماره ۴- هیستوپاتولوژی کیست



تصویر شماره ۳- سی تی اسکن گردن ضایعه کیستیک با سطح مایع هوا در خلف تراشه را نشان می دهد که به نظر با تراشه ارتباط دارد.

با این وجود بایستی در تشخیص افتراقی شیرخواران مراجعه کننده با توده کیستیک گردن و دیسترس تنفسی در نظر گرفته شوند.

### نتیجه گیری

اگر چه کیست های دوپلیکاسیون مری گردنی نادر هستند،

### References:

- [1] Wootton-Gorges SL, Ecke GM, Poulos ND, Kappler S, Milstein JM. Duplication of the cervical esophagus: a case report and review of literature. *Pediatr Radiol* 2002; 32: 533-5.
- [2] Sodhi K, Saxena A, Rao K. Esophageal duplication cyst: an unusual cause of respiratory distress in infants. *Pediatr Emerg Care* 2005; 21(12): 854-6.
- [3] Moulton M, Moir C, Matasumoto J. Esophageal duplication cyst: a rare cause of biphasic stridor and feeding difficulty. *Int J Pediatr Otorhinolaryngol* 2005; 69(8): 1129-33.
- [4] Sharma KK, Ranka P, Meratiya S. Isolated cervical esophageal duplication: a rarity. *J Pediatr Surg* 2005; 40(3): 591-2.
- [5] McCullagh M. Antenatal identification of a

- cervical oesophageal duplication. *Pediatr Surg Int* 2000; 16 (3): 204-5.
- [6] Sherer D, Timor-Tritsch I, Dalloul M. Prenatal sonographic findings of an isolated cervical esophageal duplication cyst. *J Ultrasound Med* 2009; 28(3): 405-7.
- [7] Eichmann D, Engler S, Oldigs HD, Schroeder H, Partsch CJ. Radiological case of the month. Denouement and discussion: congenital esophageal duplication cyst as a rare cause of neonatal progressive stridor. *Arch Pediatr Adolesc Med* 2001; 155(9): 1067.
- [8] Nayan S, Nguyen LH, Nguyen VH, Daniel SJ, Emil S. Cervical esophageal duplication cyst: case report and review of the literature. *J Pediatr Surg* 2010; 45(9); e1-5.