

Mitochondrial myopathy, encephalopathy, lactic acidosis and stroke-like episodes

Adine M¹, Talebian A^{1*}, Koochaki E²

1- Department of Pediatrics, Faculty of Medicine, Kashan University of Medical Sciences, Kashan, I. R. Iran

2- Department of Internal Medicine, Faculty of Medicine, Kashan University of Medical Sciences, Kashan, I. R. Iran

Received March 10, 2010; Accepted August 25, 2010

Abstract:

Background: Mitochondrial myopathy, encephalopathy, lactic acidosis and stroke-like episodes (MELAS) is a progressive maternally inherited multi-organ disorder caused by a mutation in a mitochondrial gene. In this disorder recurrent migraine headache, seizure, cerebral insults causing hemiparesis, hemianopia, progressive hearing loss and cognitive problems may occur.

Case presentation: The patient is a 12-year girl manifested with malaise, tonic-clonic convulsion and unilateral weakness in left upper and lower extremities. Her problem was begun with seizure, headache and recurrent vomiting, 5 months before the admission. On clinical examination cerebrovascular events was diagnosed. On broader diagnostic studies, also a genetic mutation in A3243G gene, as a definite characteristic for the establishment of the disease, was detected by muscle biopsy.

Conclusion: Patients suffering from the syndrome gradually display delayed motor and cognitive development. Therapeutic management of the disease consists of administration of multi-vitamins and coenzyme supplementations, and lowering the serum lactate level using dichloroacetate.

Keywords: Mitochondrial Encephalomyopathies, Lactic acidosis, Stroke

***Corresponding Author.**

Emai: talebianmd@yahoo.com

Tel: 0098 361 555 0026

Fax: 0098 361 555 8900

Conflict of Interests: *No*

Feyz, Journal of Kashan University of Medical Sciences, Autumn, 2010; Vol 14, No 3, Pages 264-268

معرفی یک مورد سندروم آنسفالوپاتی میتوکندریال همراه با اسیدوز لاکتیک و حملات شبیهه سکته مغزی

مجتبی آدینه^۱، احمد طالبیان^{۲*}، ابراهیم کوچکی^۳

خلاصه

سابقه و هدف: سندروم آنسفالوپاتی میتوکندریال همراه با اسیدوز لاکتیک و حملات شبیهه سکته مغزی، اختلالی در چندین ارگان بدن به ویژه در سیستم عصبی مرکزی (آنسفالوپاتی) و در عضلات (میوپاتی) است که با وراثت مادری و در نتیجه جهش در ژنوم میتوکندری ایجاد می‌شود. دوره‌هایی از علائم مانند سردرد، تشنج، اختلالات بینایی، ناشنوایی پیش رونده و اختلالات شناختی در بیماران (اغلب تا ۴۰ سالگی) ایجاد می‌شود.

معرفی بیمار: بیمار دختر ۱۲ ساله‌ای بود که با شکایت بی‌حالی، تشنج تونیک و کلونیک، کاهش قدرت بینایی و ضعف یک طرفه در اندام فوقانی و تحتانی سمت چپ، مراجعه کرد. اولین سابقه وی از تشنج، سردرد و استفراغ‌های مکرر ۵ ماه قبل بود که در بررسی‌ها حوادث عروقی مغز مطرح شد. به دنبال انجام مطالعات تشخیصی برای این بیمار و در بررسی‌های ژنتیکی، موتاسیون در ژن A3243G که تشخیص قطعی بیماری می‌باشد، مشاهده شد.

نتیجه گیری: عامل قطعی تشخیصی این بیماری بررسی ژنتیکی است و علی‌رغم اینکه مبتلایان به این سندروم به تدریج دچار اختلالات شناختی و رفتاری می‌شوند، تنها درمان این بیماران گروهی از اقدامات حمایتی و مصرف انواع ویتامین‌ها و کوآنزیم‌ها می‌باشد.

واژگان کلیدی: آنسفالومیوپاتی میتوکندریال، اسیدوز لاکتیک، سکته مغزی

فصلنامه علمی - پژوهشی فیض، دوره چهاردهم، شماره ۳، پاییز ۱۳۸۹، صفحات ۲۶۸-۲۶۴

مقدمه

سندروم آنسفالوپاتی میتوکندریال همراه با اسیدوز لاکتیک و دوره‌هایی از حملات شبیهه سکته مغزی اختلالی در چندین ارگان بدن است که در نتیجه ایجاد جهش در ژنوم میتوکندری ایجاد می‌شود. این بیماران کودکانی هستند که اغلب در اوایل زندگی از رشد و تکامل عصبی طبیعی برخوردار می‌باشند [۲، ۱]. ولی علائم اولیه اغلب در سنین بین ۲ تا ۱۰ سالگی آشکار می‌شود که از جمله آن می‌توان به سردردهای راجعه، عدم تحمل ورزش و فعالیت‌های فیزیکی، ضعف و بی‌حالی، تشنج‌های مکرر، اختلالات بینایی و شنوایی پیش‌رونده اشاره نمود [۴-۲]. علائم نورولوژیک اغلب به طور متناوب و پیش‌رونده ایجاد می‌شود و در نهایت منجر به کوما و مرگ خواهند شد [۴، ۳، ۱]. سکته مغزی در کودکان پدیده‌ای نسبتاً ناشایع است و اختلالات میتوکندریال نادرترین علت مسبب آن است [۵]. شیوع بسیار نادر آن سبب شده تا مواردی که با تایید بررسی‌های ژنتیکی به تشخیص قطعی می‌رسند

به عنوان موارد نادر گزارش شوند. در زمان بروز حملات این سندروم که علائمی مشابه سکته‌های حاد مغزی از قبیل همی‌پلژی، همی‌آنوپسی، تشنج (تونیک و کلونیک و جنرالیزه و...) ایجاد می‌شوند، سطح لاکتات در خون و مایع مغزی نخاعی بدن افزایش یافته است [۷، ۶]. گروه زیادی از جهش‌های ژنوم میتوکندری می‌تواند منجر به ایجاد علائم این سندروم شود، ولی در ۸۰ درصد موارد بیماران، جهش در ژن A3243G دیده می‌شود [۸-۱۱]. اقدامات تشخیصی در این کودکان پس از رد اختلالات قلبی و عروقی، هماتولوژیک و انعقادی شامل تصویر برداری و بیوپسی عضلانی و سرانجام بررسی ژنتیکی خواهد بود [۹، ۸، ۵]. درمان اختصاصی برای این بیماران وجود ندارد و اغلب توصیه به استفاده از ویتامین‌های متنوع در این کودکان می‌شود [۱۲].

معرفی بیمار

بیمار دختر ۱۲ ساله‌ای است که با شکایت ضعف و بی‌حالی، حرکات تشنجی تونیک کلونیک جنرالیزه و کاهش حدت بینایی (گستره بینایی نرمال و قدرت بینایی حدود ۱۰/۲۰) و ضعف یک طرفه اندام فوقانی و تحتانی سمت چپ (در معاینات عصبی؛ هوشیار بوده، اعصاب کرانیال نرمال، رفلکس‌های عمقی و تری در طرف چپ بدن نسبت به سمت دیگر افزایش یافته، قدرت عضلانی مختصراً کاهش یافته اندام سمت چپ، و معاینه اعصاب حسی در حد نرمال، برآورد شد) و استفراغ‌هایی مکرر در بخش کودکان

^۱ دستیار، گروه کودکان، دانشکده پزشکی، دانشگاه علوم پزشکی کاشان

^۲ استاد، گروه کودکان، دانشکده پزشکی، دانشگاه علوم پزشکی کاشان

^۳ دانشیار، گروه داخلی، دانشکده پزشکی، دانشگاه علوم پزشکی کاشان

* نشانی نویسنده مسوول:

کاشان، کیلومتر ۵ بلوار قطب راوندی، بیمارستان شهید بهشتی

تلفن: ۰۳۶۱ ۵۵۵۰۰۲۶ | دورنویس: ۰۳۶۱ ۵۵۵۸۹۰۰

پست الکترونیک: talebianmd@yahoo.com

تاریخ دریافت: ۸۸/۱۲/۱۹ | تاریخ پذیرش نهایی: ۸۹/۶/۳

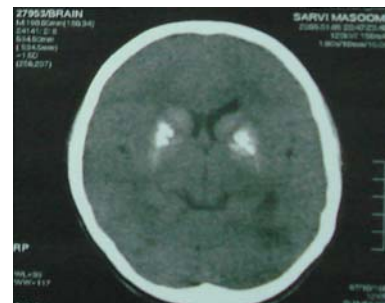
نتایج تمامی آزمایشات هماتولوژیک و انعقادی به عمل آمده از بیمار طبیعی بود و اختلال خاصی در آنها مشاهده نشد. در بررسی ادرار بیمار نیز مورد خاصی مشاهده نشد.

بیمار تحت اقدامات حمایتی قرار گرفت و بعد از تثبیت علائم حیاتی برای بررسی بیشتر به ویژه از جهت مسایل انعقادی و بیماری‌های متابولیکی به تهران اعزام شد. با بررسی‌های انجام شده مشخص شد که سطوح سرمی s & Protein c و Anti phospholipid 3 در بیمار نرمال است و بررسی ژنتیکی انجام شده روی بیوپسی عضلانی، موتاسیون ژن‌های A3243G & MT- TL1 را نشان داد. با محرز شدن تشخیص بیماری، با انجام اقدامات حمایتی به تدریج حال عمومی بیمار بهتر شد و بعد از ۱۰ روز با حال عمومی خوب و با توصیه‌های دارویی کوآنزیم Q10 و شربت‌های کارنیتین و مولتی ویتامین مرخص گردید.

بحث

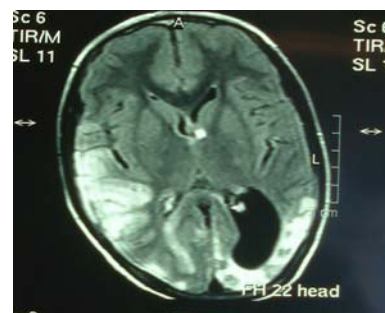سندروم آنسفالوپاتی میتوکندریال همراه با اسیدوز لاکتیک و دوره‌هایی از حملات شبیه سکتة مغزی، ناشی از وجود اختلال در چندین ارگان بدن است که به علت وجود یک جهش در ژنوم میتوکندری ایجاد می‌شود. به طور کلی شیوع سکتة مغزی در کودکان در مناطق مختلف جهان ۲ تا ۱۲ مورد در هر یک صد هزار کودک گزارش شده است و اختلالات میتوکندریال نادرترین علت مسبب سکتة مغزی در کودکان می‌باشد (در حدود ۲ مورد در هر یک میلیون کودک). از موارد اثبات شده این سندروم در منابع علمی جهان حدود ۶۰ مورد، و در ایران ۲ مورد (پسر ۶ ساله با حملات متناوب کاهش هوشیاری و دختر ۳ ساله ای با شکایت عدم توانایی ایستادن و همی پارزی) گزارش شده است [۶]. این افراد، تکامل عصبی و حرکتی در اوایل زندگی طبیعی است؛ اگر چه ممکن است در بعضی بیماران کوتاهی قد وجود داشته باشد. علائم اولیه اغلب در سنین ۲ تا ۱۰ سالگی ایجاد می‌شود [۲،۱]. جزو اولین علائم آن تشنج‌های تونیک کلونیک، سردردهای راجعه، بی‌اشتهایی و استفراغ‌های مکرر می‌باشند. تشنج در این بیماران در دوره‌های حملات مشابه سکتة‌های مغزی اتفاق می‌افتد و در طی این حملات ممکن است همی پارزی، کوری کورتیکال و حتی تغییرات سطح هوشیاری هم ایجاد شوند [۴-۲]. دوره‌های مکرر از این حملات در نهایت منجر به ایجاد ناتوانایی در حرکات ارادی، میزان بینایی و هوش این بیماران می‌شود. ناشنوایی حسی عصبی در اغلب این کودکان تا اوایل نوجوانی ایجاد می‌شود [۴،۳،۱]. در زمان بروز حملات این سندروم که علائمی مشابه سکتة‌های حاد مغزی مانند همی پلژی، همی آنژی، تشنج (تونیک

بیمارستان شهید بهشتی کاشان پذیرش شد. نام‌برده فرزند پنجم و آخرین فرزند خانواده و تبعه افغانستان است. پدر و مادرش فامیل نبوده و ۴ فرزند دیگر مشکل پزشکی خاصی ندارند. در سابقه پزشکی این کودک در حدود ۵ ماه قبل، استفراغ و سردردهایی به طور متناوب در ناحیه فرونتال ذکر گردیده بود که به تدریج با کاهش بینایی دو طرفه نیز همراه شده بود؛ البته بیمار مراجعه پزشکی نداشته و این علائم به تدریج بر طرف شده بودند. در بررسی‌هایی که در اولین قدم بستری انجام شد نتایج زیر حاصل شد: بنا بر گزارش رادیولوژیست در CT scan انجام شده از مغز بیمار ضایعه هیپودنس در ناحیه اکسپیتال لوب چپ مغزی که احتمال حوادث حاد عروق مغزی را با توجه به علائم بیمار مطرح می‌کرد، مشاهده شد (شکل شماره ۱).



شکل شماره ۱- در این نمای CT scan ضایعه هیپودنس در ناحیه اکسی پیتال لوب چپ مغزی بیمار مشاهده می‌شود.

همچنین در گزارش MRI ثبت شده از مغز بیمار افزایش شدت سیگنال در ناحیه قاعده‌ای و کورتیکال هر دو قشر پس سری با ارجحیت در سمت راست ذکر شده بود (تصویر شماره ۲). با توجه به شرح حال برای نام برده احتمال وجود ضایعات عروق مغزی مطرح شد، ولی بررسی عروق مغزی Brain MRA و Brain MRV طبیعی گزارش شد.



شکل شماره ۲- افزایش شدت سیگنال در ناحیه قاعده‌ای و کورتیکال در دو قشر پس سری با ارجحیت در سمت راست در این نمای MRI دیده می‌شود.

ژنتیکی و یافتن محل موتاسیون مسبب بیماری روی ژنوم میتوکندری است که هم اکنون در بسیاری از مراکز پیشرفته علوم پزشکی مقدور می‌باشد [۹۸،۵]. درمان اختصاصی برای این بیماران وجود ندارد و اغلب پزشکان برای کودک مبتلا، مخلوطی از ویتامین‌های گوناگون را تجویز می‌کنند. تجویز کوآنزیم Q و لوکارنیتین (Levocarnitin) در برخی بیماران مفید است [۲۱،۲۰،۱۲]. همچنین، دی-کلرواستات از طریق کاهش سطح لاکتات خون به وسیله فعال سازی کمپلکس پیرووات دهیدروژناز در کاهش دفعات تکرار حملات موثر است [۲۳،۲۲].

نتیجه‌گیری

برای کودکانی که با علائم عصبی عود کننده مراجعه می‌کنند در کنار بررسی‌هایی که برای سیستم عصبی، قلبی عروقی و هماتولوژیک انجام می‌شود، علل نادرتر بروز این علائم مثل سندروم ملاس باید بررسی شوند. هم اکنون امکانات تشخیصی مناسبی برای شناخت عامل زمینه‌ای مسبب این علائم به وجود آمده است و اگر چه درمان قطعی برای این بیماری وجود ندارد، ولی اقدامات حمایتی در بهبود زندگی این کودکان می‌تواند موثر واقع شود.

تشکر و قدردانی

از سرکار خانم دکتر نامجو دستیار بیماری‌های کودکان و خانم صمدی به جهت زحمات بی‌دریغ ایشان در راستای معرفی این مورد نادر کمال تشکر و قدردانی به عمل می‌آید.

و کلونیک و جنرالیزه) ایجاد می‌شوند، سطح لاکتات در خون و مایع مغزی نخاعی بدن افزایش یافته است [۷-۵]. گروه زیادی از جهش‌های ژنوم میتوکندری می‌تواند منجر به ایجاد علائم این سندروم شود، ولی در ۸۰ درصد موارد این بیماران جهش در ژن A3243G دیده می‌شود [۸-۱۱]. اقدامات تشخیصی در کودکی که با این علائم مراجعه می‌کند، پس از رد مسایل شایع‌تر احتمالی ایجاد کننده این علائم مانند اختلالات قلبی عروقی، اختلالات هماتولوژیک و مشکلات انعقادی شامل بررسی‌های تصویر برداری سیستم مرکزی عصبی، بیوپسی عضلانی و در نهایت مطالعات ژنتیکی این بیماران خواهد بود [۱۱،۱۰،۵]. تشخیص ایجاد بیماری براساس یافته‌های بالینی و آزمون‌های ژنتیکی می‌باشد. همراهی علائمی مانند سکنه مغزی به ویژه در سنین قبل از ۴۰ سال و آنسفالوپاتی همراه با تشنج یا دمانس و میوپاتی میتوکندریال با دو مورد از علائم زیر: تکامل شناختی طبیعی در سال‌های اولیه زندگی، سردردهای راجعه، استفراغ‌های مکرر و راجعه لزوم بررسی ژنتیکی این بیماری را محرز می‌کند [۱۱،۵]. در تصویربرداری‌های مغزی ایجاد بیماران می‌توان انفارکت‌های متعددی را مشاهده نمود که ویژگی آنها عدم تبعیت از طرح عروق مغزی می‌باشد. شروع این انفارکت‌ها بیشتر در لوب پس سری بوده و با پیشرفت بیماری، دیگر نواحی مغز مثل کورتکس مغز و مخچه، هسته‌های قاعده‌های مغز و تالاموس نیز درگیر می‌شوند [۱۷-۱۵]. در این افراد غلظت لاکتات خون و مایع مغزی نخاعی به ویژه در زمان بروز حملات بالاتر از میزان طبیعی است [۱۸،۷]. اخذ نمونه بیوپسی عضلانی بیماران برای تشخیص اصلی بیماری دارای اهمیت است [۱۹]. تایید قطعی تشخیص بیماران با بررسی

References:

[1] Hirano M, Ricci E, Koenigsberger MR, Defendini R, Pavlakis SG, DeVivo DC, et al. Melas: an original case and clinical criteria for diagnosis. *Neuromuscul Disord* 1992; 2(2): 125-35.
[2] Pavlakis SG, Phillips PC, DiMauro S, De Vivo DC, Rowland LP. Mitochondrial myopathy, encephalopathy, lactic acidosis, and strokelike episodes: a distinctive clinical syndrome. *Ann Neurol* 1984; 16(4): 481-8.
[3] Gibson K, Halliday JL, Kirby DM, Yaplitto-Lee J, Thorburn DR, Boneh A. Mitochondrial oxidative phosphorylation disorders presenting in neonates: clinical manifestations and enzymatic and molecular diagnoses. *Pediatrics* 2008; 122(5): 1003-8.
[4] Case records of the Massachusetts General Hospital. Weekly clinicopathological exercises. Case 39-1998. A 13-year-old girl with a relapsing-

remitting neurologic disorder. *N Engl J Med* 1998; 339(26): 1914-23.
[5] Taylor RW, Schaefer AM, Barron MJ, McFarland R, Turnbull DM. The diagnosis of mitochondrial muscle disease. *Neuromuscul Disord* 2004; 14:237.
[6] Tavassoli A, Ghofrani M. Clinical Survey of Cerebrovascular Disease in Children. *Iranian Journal of Pediatrics* 2008; Suppl.1 (18): 53-8. [in persian]
[7] Haas RH, Parikh S, Falk MJ, Saneto RP, Wolf NI, Darin N. The in-depth evaluation of suspected mitochondrial disease. *Mol Genet Metab* 2008; 94(1): 16-37.
[8] DiMauro, S. Mitochondrial myopathies. *Curr Opin Rheumatol* 2006; 18: 636.
[9] Kaufmann P, Engelstad K, Wei Y, Jung S, Sano MC, Shungu DC, et al. Dichloroacetate causes

- toxic neuropathy in MELAS: a randomized, controlled clinical trial. *Neurology* 2006; 66(3): 324-30.
- [10] Chinnery PF. Mitochondrial disorders overview. GeneReviews. Available at: www.ncbi.nlm.nih.gov/bookshelf/br.fcgi?book=gene&part=mt-overview (Accessed on April 1, 2009).
- [11] Chinnery P, Majamaa K, Turnbull D, Thorburn D. Treatment for mitochondrial disorders. *Cochrane Database Syst Rev* 2006; 25(1): CD004426.
- [12] Skladal D, Halliday J, Thorburn DR. Minimum birth prevalence of mitochondrial respiratory chain disorders in children. *Brain* 2003; 126(Pt 8):1905-12.
- [13] Arpa J, Cruz-Martínez A, Campos Y, Gutiérrez-Molina M, García-Río F, Rubio JC, et al. Prevalence and progression of mitochondrial diseases: a study of 50 patients. *Muscle Nerve* 2003; 28(6): 690-5.
- [14] Case records of the Massachusetts General Hospital. Weekly clinicopathological exercises. Case 39-1998. A 13-year-old girl with a relapsing-remitting neurologic disorder. *N Engl J Med* 1998; 339(26): 1914-23.
- [15] DiMauro S, Tay S, Mancuso M. Mitochondrial encephalomyopathies: diagnostic approach. *Ann N Y Acad Sci* 2004; 1011: 217.
- [16] Dickerson, BC, Holtzman, D, Grant, PE, Tian, D. Case records of the Massachusetts General Hospital. Case 36-2005. A 61-year-old woman with seizure, disturbed gait, and altered mental status. *N Engl J Med* 2005; 353: 2271.
- [17] Jackson MJ, Schaefer JA, Johnson MA, Morris AA, Turnbull DM, Bindoff LA. Presentation and clinical investigation of mitochondrial respiratory chain disease. A study of 51 patients. *Brain* 1995; 118 (Pt 2): 339.
- [18] Sarnat HB, Marín-García J. Pathology of mitochondrial encephalomyopathies. *Can J Neurol Sci* 2005; 32:152.
- [19] DiMauro, S, Hirano, M, Schon, EA. Approaches to the treatment of mitochondrial diseases. *Muscle Nerve* 2006; 34: 265.
- [20] Barbiroli B, Medori R, Tritschler HJ, Klopstock T, Seibel P, Reichmann H, Iotti S, et al. Lipoic (thioctic) acid increases brain energy availability and skeletal muscle performance as shown by in vivo 31P-MRS in a patient with mitochondrial cytopathy. *J Neurol* 1995; 242(7): 472-7.
- [21] Muller W, Reimers CD, Berninger T, Boergen KP, Frey A, et al. Coenzyme Q10 in ophthalmoplegia plus - a double blind cross over therapeutic trial. *J Neurol Sci* 1990; 98 Suppl: 442.
- [22] De Stefano N, Matthews PM, Ford B, Genge A, Karpati G, Arnold DL. Short-term dichloroacetate treatment improves indices of cerebral metabolism in patients with mitochondrial disorders. *Neurology* 1995; 45(6): 1193-8.
- [23] Stacpoole PW, Kerr DS, Barnes C, Bunch ST, Carney PR, Fennell EM, et al. Controlled clinical trial of dichloroacetate for treatment of congenital lactic acidosis in children. *Pediatrics* 2006; 117(15): 1519-31.