

Evaluation of platelet-rich plasma effects on femoral cancellous bone defect healing in rabbit

Mousavi Gh^{1*}, Mohajeri D², Mirzaie H³, Kafash Elahi R¹

1- Department of Clinical Science, Faculty of Veterinary Medicine, Islamic Azad University, Tabriz Branch, Tabriz, I.R. Iran

2- Department of Pathobiology, Faculty of Veterinary Medicine, Islamic Azad University, Tabriz Branch, Tabriz, I.R. Iran

3- Faculty of Veterinary Medicine, Islamic Azad University, Tabriz Branch, Tabriz, I.R. Iran

Received January 27, 2010; Accepted May 8, 2010

Abstract:

Background: Platelet-rich plasma (PRP) is an autologous product having a high concentration of growth factors well known to stimulate different tissues healing. This study was made to determine the effect of PRP on healing of femoral cancellous bone defect in rabbit.

Materials and Methods: The experiment was conducted on 16 male adult New Zealand white rabbits. The animals were divided into the control group and the treated group including 8 rabbits in each group. Under general anesthesia, using a dental drill, a hole 4 mm in diameter 5 mm in depth was made in the inner aspect of the medial condyle of left femur. In the treated group the created hole was filled with autologous PRP. In the control group, the defect was left untreated. The bone healing was evaluated histopathologically at the end of the first and the second month post surgery. In addition, the samples were assessed histomorphometrically 2 month post surgery.

Results: In the control group, the defect seemed to be filled with adipose tissue including sparse hematogenic cells 1 month after surgery. A poor osteogenic activity and some osteoblasts were visible two month post surgery. In the treated group, within 1 month, a mass of osteoblasts as well as neoformed vessels occupied the gap 1 month after surgery. One month later we observed increased young bone trabeculas in addition to a more compact bone neoformation.

Conclusion: We concluded that PRP with some characteristics such as osteogenesis and osteoinduction provide a more rapid regeneration of bone defects.

Keywords: Platelet-Rich plasma, Osteogenesis, Histopathology, Histomorphometry, Rabbits

* Corresponding Author.

Email: gh_mousavi@iaut.ac.ir

Tel: 0098 914 401 0811

Fax: 0098 411 637 3935

Conflict of Interests: No

Feyz, Journal of Kashan University of Medical Sciences, Summer 2010; Vol 14, No 2, Pages 83-91

بررسی اثر پلاسمای غنی از پلاکت بر التیام نقیصه استخوان اسفنجی ران خرگوش

*^۱ غفور موسوی ، داریوش مهاجری ، حمزه میرزایی ، رامین کفاش‌الهی^۲ ،^۳ ،^۴

خلاصه

سابقه و هدف: پلاسمای غنی از پلاکت یک فرآورده خونی اتولوگ می‌باشد که حاوی مقادیر فراوانی از فاکتورهای رشد بوده و به منظور تسریع در التیام نقایص به کار برده می‌شود. هدف از انجام این مطالعه ارزیابی تاثیر پلاسمای غنی از پلاکت در التیام نقیصه ایجاد شده در استخوان اسفنجی ران خرگوش می‌باشد.

مواد و روش‌ها: این مطالعه تجربی روی ۱۶ سر خرگوش نر سفید نیوزلندی انجام گرفت. خرگوش‌ها به دو گروه شاهد و مورد تقسیم شدند. بعد از انجام بیهوشی عمومی، سوراخی به قطر ۴ و عمق ۵ میلی‌متر توسط یک مته دندانپزشکی در قسمت میانی کندیل ران اندام حرکتی چپ ایجاد گردید. در گروه شاهد محل نقیصه به صورت خالی رها گردید و در گروه مورد، سوراخ ایجاد شده با پلاسمای اتولوگ غنی از پلاکت پر شد. در پایان ۱ و ۲ ماه پس از جراحی، روند التیام در حیوانات هر دو گروه، مورد ارزیابی هیستوپاتولوژی قرار گرفت؛ همچنین، ارزیابی هیستومورفومتری در مقایسه با استخوان سالم اندام حرکتی مقابل، در نمونه‌هایی که ۲ ماه پس از جراحی جدا نشده بودند، انجام گرفت.

نتایج: در گروه شاهد، پس از گذشت ۱ ماه از جراحی، محل نقیصه توسط بافت همبند و لخته خونی پر شده بود. پس از گذشت ۲ ماه، فعالیت استخوان‌سازی کم به همراه مقداری استئوبلاست قابل مشاهده بود. در گروه مورد، ۱ ماه پس از جراحی، استئوبلاست فراوان و عروق خونی جدید در محل نقیصه استخوان دیده می‌شد و با گذشت ۲ ماه، مقادیر فراوان ترابکول‌های جوان مترکم استخوانی دیده می‌شد. ارزیابی نتایج هیستومورفومتری نشان دهنده معنی‌دار بودن تغییرات مابین گروه شاهد و گروه مورد می‌باشد ($P < 0.001$).

نتیجه‌گیری: نتایج به دست آمده در این مطالعه نشان می‌دهد که پلاسمای غنی از پلاکت باعث تسریع در روند التیام استخوان می‌شود و با خصوصیات استخوان‌سازی و القای استخوانی می‌تواند در شکستگی‌ها مورد استفاده قرار گیرد.

واژگان کلیدی: پلاسمای غنی از پلاکت، استخوان زائی، هیستوپاتولوژی، هیستومورفومتری، خرگوش

فصلنامه علمی - پژوهشی فیض، دوره چهاردهم، شماره ۲، تابستان ۱۳۸۹، صفحات ۹۱-۸۳

مقدمه

شکستگی‌ها یکی از مهم‌ترین مشکلات بالینی در انسان و حیوانات می‌باشد [۱]. التیام بافت‌های مختلف در بدن انسان از جمله استخوان با واسطه عوامل مختلف رشد صورت می‌گیرد [۲]، این فرایند توسط لخته شدن خون در موضع آغاز می‌شود و توسط دگرآنولاسیون پلاکتی ادامه می‌یابد و باعث انتشار فاکتورهای رشد می‌گردد [۳].

پلاسمای غنی از پلاکت (Platlet-Rich Plasma; PRP) به حجمی از پلاسمای خون اتولوگ گفته می‌شود که دارای غلظت بالایی از پلاکت باشد [۴]. مطالعات نشان داده است که بازدهی کلینیکی پلاسمای غنی از پلاکت، می‌تواند با حداقل افزایش ۴ برابری در محدوده نرمال آن باشد [۵،۴]. فاکتورهای رشد در بازسازی استخوانی دخالت داشته، باعث افزایش خون‌رسانی در ناحیه شده و نقش حیاتی در التیام استخوان ایفا می‌کند. بسیاری از این فاکتورهای رشد مانند فاکتور رشد بتا ($TGF\beta$)، فاکتور رشد اندوتلیال عروقی (VEGF)، فاکتور رشد محرک پلاکتی (PDGF) و فاکتور رشد اپی‌تلیالی (EGF) در داخل گرانول‌های آلفای پلاکت‌ها می‌باشند [۶]. $TGF\beta$ در طول التهاب فعال است و بر تنظیم انتقال سلولی و تکثیر آن کمک می‌کند؛ البته نسخه‌برداری سلولی و عمل متقابل پیوند فیبرونکتین را نیز تحریک می‌کند. VEGF نیز تنها بعد از فاز التهابی در بالاترین سطوح تولید می‌شود و یک محرک آنژیوژنز فعال می‌باشد [۷]. Antitua و همکاران نشان دادند که VEGF و فاکتور رشد هپاتوسین در مجاورت با عوامل رشد افزایش می‌یابند و این بدان معنی است که باعث تسریع در تکثیر سلولی و تحریک سنتز کلاژن نوع I می‌شود

^۱ استادیار جراحی دامپزشکی، گروه علوم درمانگاهی، دانشکده دامپزشکی، دانشگاه آزاد اسلامی واحد تبریز

^۲ دانشیار پاتولوژی، گروه پاتوبیولوژی، دانشکده دامپزشکی، دانشگاه آزاد اسلامی واحد تبریز

^۳ دانش‌آموخته دکترای دامپزشکی، دانشکده دامپزشکی، دانشگاه آزاد اسلامی واحد تبریز

^۴ استادیار داخلی دام‌های کوچک، گروه علوم درمانگاهی، دانشکده دامپزشکی، دانشگاه آزاد اسلامی واحد تبریز

* نشانی نویسنده مسوول:

بخش جراحی و رادیولوژی، گروه علوم درمانگاهی، دانشکده دامپزشکی، دانشگاه آزاد اسلامی واحد تبریز

تلفن: ۰۹۱۴۴۰۱۸۱۱ | دوره‌نویس: ۰۴۱۱۶۳۷۳۹۳۵

پست الکترونیکی: gh_mousavi@iaut.ac.ir

تاریخ دریافت: ۸۸/۱۱/۷ | تاریخ پذیرش نهایی: ۸۹/۲/۱۸

آب نیز به طور آزاد در اختیار حیوانات قرار گرفت. پروتکل این مطالعه مطابق اصول اخلاقی مورد تأیید کمیته‌های بین‌المللی حمایت از حقوق حیوانات آزمایشگاهی طراحی شده است. خرگوش‌ها به صورت تصادفی به ۲ گروه شاهد و مورد، با ۸ سر خرگوش تقسیم شدند.

روش تهیه پلاسمای غنی از پلاکت

برای تهیه پلاسمای غنی از پلاکت، خرگوش‌ها توسط استنشاق اتر بیهوش گردیدند، سپس ۴ میلی‌لیتر خون از طریق داخل قلبی اخذ و به داخل تیوب حاوی ماده ضد انعقاد هپارین انتقال داده شد و به مدت ۱۵ دقیقه با سرعت ۱۸۰۰g سانتریفیوژ گردید. پلاسمای رویی به ۴ لایه تقسیم شد. پایین‌ترین لایه پلاسمایی (حدود ۱۰۰ µl) حاوی پلاسمای بسیار غنی پلاکتی PVRP (platelet-very rich plasma)، دومین لایه (حدود ۱ µl) حاوی پلاسمای غنی از پلاکت PRP، سومین لایه (حدود ۵۰۰ µl) حاوی پلاسمای با غلظت متوسطی از پلاکت PMP (plasma moderate platelet) و لایه چهارم یا لایه رویی، پلاسمای دارای غلظت کمی از پلاکت PPP (platelet poor) می‌باشد. دو لایه پایینی (PVRP و PRP) با استفاده از یک سمپلر به آرامی جدا شده و به تیوب دیگری منتقل شدند. سپس ۱۰ میکرولیتر کلراید کلسیم ۱۰ درصد به عنوان فعال کننده اضافه گردید. بعد از گذشت ۵ دقیقه لخته پلاکتی ایجاد شد [۱۷].

روش جراحی

به منظور ایجاد بیهوشی از کتامین (Ketamine 10%)، هر کیلوگرم وزن بدن و زایلازین (Alfasan, Woerden-Holland Xylazin 2%, Alfasan) به میزان ۳۵ میلی‌گرم به ازای وزن بدن به صورت داخل وریدی از طریق ورید گوش استفاده شد. پس از ایجاد بیهوشی ناحیه داخلی کندیل استخوان فمور اندام حرکتی خلفی چپ به صورت معمول آماده جراحی گردید. برشی به طول ۳ سانتی‌متر و به صورت موازی با محور طولی استخوان فمور در سطح داخلی استخوان ایجاد گردید. فاسیا و بافت‌های همبندی زیر جلدی به صورت کندکاری جدا و پس از باز کردن کپسول مفصل زانو، کشکک کنار زده شد و قسمت کندیل استخوان فمور در معرض دید قرار گرفت. با استفاده از مته دندانپزشکی و حداکثر سرعت چرخش ۳۰۰۰ دور در دقیقه، در ناحیه وسط کندیل روزنه‌ای به قطر ۴ میلی‌متر و عمق ۵ میلی‌متر ایجاد گردید. با اطمینان از نحوه انجام جراحی، موضع با نرمال سالین شستشو داده شده و ذرات استخوانی باقی‌مانده، توسط مکش خارج شد. پس از آن در گروه شاهد از هیچ ماده‌ای استفاده

[۸]. PDGF در نسخه‌برداری سلول‌های بنیادی مزانشیمی، تولید استئوئید، نسخه‌برداری سلول اندوتلیال و سنتز پروتئین و کلاژن تاثیر مثبت می‌گذارد [۶]. گرانول‌های آلفا دارای عوامل انعقادی و رشدی هستند که در نهایت در فرآیند التیام دخالت دارند. در مرحله استراحت، پلاکت‌ها به یک محرک نیاز دارند تا فعال شده و در هموستاز و فرآیند التیام دخیل شوند و به محض فعال شدن توسط ترومبین، به واحدهایی با اشکال متفاوت و در شاخه‌های گوناگون توسعه پیدا کرده و در سرتاسر بافت آسیب دیده حضور می‌یابند [۹]. بر این اساس، پلاکت‌ها به عنوان تحریک کننده‌ای برای آزاد شدن فاکتورهای رشد به منظور التیام آسیب‌های مزمن شناخته می‌شوند [۱۲-۱۰]. این نتیجه‌گیری باعث شده است تا تلاش‌هایی برای ارزیابی عوامل متغیر رشد و نقش آنها در بازسازی بافت‌ها اعمال شود؛ ولی با این وجود، نتایج ضد و نقیضی در ارتباط با چگونگی تاثیر پلاسمای غنی از پلاکت در التیام استخوان وجود دارد [۱۳]. در مطالعه‌ی Froum و همکاران نشان داده شده است پلاسمای غنی از پلاکت تاثیر معنی‌داری در القای استخوانی ندارد [۱۴]؛ همچنین، در مطالعه دیگری که توسط Raghoobar و همکاران انجام شده است، پلاسمای غنی از پلاکت تاثیر سودمندی در التیام زخم و بازسازی استخوان نداشته است [۱۵]. علی‌رغم وجود تحقیقاتی که حاکی از افزایش القای استخوان‌سازی، افزایش سرعت و مقدار استخوان جدید بازسازی شده توسط پلاسمای غنی از پلاکت می‌باشد، هنوز نکات تاریکی در مورد توانایی پلاسمای غنی از پلاکت در بهبود ترمیم استخوان وجود دارد [۱۶]. هدف از انجام این مطالعه ارزیابی تاثیر پلاسمای غنی از پلاکت در التیام نقیصه ایجاد شده در استخوان اسفنجی فمور در مدل حیوانی خرگوش می‌باشد که به صورت ارزیابی هیستوپاتولوژی و هیستومورفومتری صورت گرفته است.

مواد و روش‌ها

این مطالعه تجربی آزمایشگاهی روی ۱۶ سر خرگوش نر سفید نیوزلندی ۶ ماهه، با وزن ۲/۵-۳ کیلوگرم انجام گرفت. خرگوش‌ها از مرکز پرورش حیوانات آزمایشگاهی دانشکده دامپزشکی دانشگاه آزاد اسلامی تبریز تهیه گردید. و پس از انتقال به بخش جراحی به منظور پرهیز از استرس و سازگار شدن با محیط، هیچ‌گونه آزمایشی به مدت یک هفته روی آنها صورت نگرفت. خرگوش‌ها در درجه حرارت 23 ± 2 درجه سانتی‌گراد و رطوبت نسبی هفتاد درصد و چرخه روشنایی-تاریکی ۱۲ ساعت و در قفس‌های جداگانه نگهداری شدند. تغذیه خرگوش‌ها با استفاده از پلت آماده مخصوص حیوانات آزمایشگاهی صورت گرفته و

ارزیابی هیستومورفومتری

آنالیز هیستومورفومتری در گروه‌های شاهد و مورد، در پایان مطالعه، روی نمونه‌های به دست آمده از گروه ۲ ماه پس از جراحی، انجام گردید. برای این منظور توسط اندازه‌گیری خطی از طریق خطوط مشبک متقاطع و توسط یک عدسی چشمی مشبک، حاوی ۱۰۰ خانه مربعی، با تعیین درصدی از نقیصه استخوانی که توسط (۱) بافت همبند، (۲) مغز استخوان، (۳) استخوان نابالغ و (۴) استخوان لاملار اشغال شده بود، صورت پذیرفت [۱۸]. اجزای بافتی مذکور با بزرگنمایی $\times 40$ تعیین شده و مورد سنجش قرار گرفتند. مغز استخوان با سلول‌های چربی فراوان و بافت همبند با حضور تعداد فراوانی فیبروبلاست و رشته‌های کلاژن مشخص گردید. به منظور تعیین مقادیر نرمال استخوان لاملار، استخوان تیغه‌ای و مغز استخوان، قطعه استخوانی سالم اندام حرکتی مقابل نیز جدا گردیده و مورد ارزیابی هیستومورفومتری قرار گرفت.

ارزیابی آماری

با توجه به نتایج آزمون برابری واریانس‌ها (لوانس) و آزمون توزیع نرمال دادها، کولموگروف-اسمیرنوف، داده‌های به دست آمده، به صورت میانگین و انحراف استاندارد ارائه شده و اختلاف معنی‌دار بین گروه‌ها توسط آزمون آماری آنالیز واریانس یک‌طرفه (ANOVA) و آزمون تعقیبی توکی، در سطح معنی‌داری $P < 0.05$ توسط بسته نرم‌افزاری SPSS ویرایش ۱۳، برآورد گردید.

نتایج

ارزیابی هیستوپاتولوژی

ارزیابی نتایج هیستوپاتولوژی به دست آمده در گروه شاهد یک ماه پس از جراحی، نشان دهنده آن است که نقیصه موجود در قسمت میانی اپی‌فیز توسط لخته خونی پر شده است و سلول‌های آماسی در این منطقه به مقدار کمی وجود دارد. استخوان نابالغ (Woven Bone) به صورت اسپیکول به همراه مقداری استخوان لاملار ابتدایی به خصوص در قسمت‌های جانبی نقیصه و به مقدار کمتر در راس آن شکل گرفته است و به صورت یک پل نازک نقیصه، ایجاد شده را مسدود نموده است. بزرگنمایی‌های بیشتر، تشکیل استخوان نابالغ به همراه فضاهای وسیعی از مغز استخوان را در بین آنها نشان می‌دهد و بافت استخوان نابالغ تازه تشکیل شده توسط استئوبلاست‌های فعال پوشانده شده که حاکی از یک استخوان‌سازی فعال می‌باشد. این استئوبلاست‌ها اولین لاملا (تیغه استخوانی) بر اسپیکول از قبل تشکیل شده (استخوان نابالغ) را بوجود می‌آورند؛ در این موقع

نگریدید و در گروه مورد، پلاسمای غنی از پلاکت اتولوگ با حجم یکسان ($600 \mu\text{l}$)، که از ۴ میلی‌لیتر خون اخذ شده از هر خرگوش مورد آزمایش به دست آمده بود، در محل نقیصه قرار داده شد؛ سپس در هر دو گروه شاهد و مورد، کپسول مفصلی به صورت سرتاسری ساده با نخ بخیه قابل جذب سنتتیک پلی‌گلی‌کولات ۰-۴ ساخت کارخانه سوپا بخیه زده شد و پوست با نخ بخیه نایلون ۳ صفر ساخت کارخانه سوپا به صورت سرتاسری ساده بخیه گردید. موضع عمل توسط بتادین ضد عفونی شده و از اسپری آنتی‌بیوتیک تتراسیکلین برای ضد عفونی کردن محل جراحی استفاده شد و موضع عمل پانسمان گردید. بعد از به هوش آمدن کامل، حیوانات به قفس‌های مخصوص خود انتقال داده شدند و آب و غذا در اختیارشان قرار گرفت. در هر دو گروه شاهد و مورد، جهت جلوگیری از عفونت‌های احتمالی روزانه ۶۰۰۰۰ واحد پنی‌سیلین G (شرکت داروسازی جابرین حیان) و ۵ میلی‌گرم جنتامایسین (شرکت داروسازی البرز دارو) به ازای هر کیلوگرم وزن بدن به صورت عضلانی به مدت ۵ روز تزریق شد و ۶ میلی‌گرم به ازای هر کیلوگرم وزن بدن سلکوکسیب (سلکسیب، ۱۰۰ میلی‌گرم، شرکت کارخانجات داروپخش) به صورت خوراکی به مدت ۵ روز خوراندند.

ارزیابی هیستوپاتولوژی

ارزیابی هیستوپاتولوژی در فواصل ۱ و ۲ ماه بعد از جراحی صورت گرفت. برای این منظور از هر گروه ۴ سر خرگوش بعد از گذشت ۱ و ۲ ماه از جراحی، پس از ایجاد بیهوشی استنشاقی، با تزریق دوز بالای تیوپتال سدیم (۲۰ میلی‌گرم بر اساس کیلوگرم) به صورت داخل صفاقی آسان‌کشی شدند. سپس یک برش در پوست ایجاد شده، فاسیا و عضلات از روی کالوس استخوانی کنار زده شد. استخوان فمور جدا شده و در محلول فرمالین بافر ۱۰ درصد قرار داده شد؛ همچنین، استخوان فمور سالم اندام حرکتی مقابل نیز جهت ارزیابی هیستومورفومتری به منظور تعیین مقادیر نرمال استخوان سالم هر مورد جدا گردید و در داخل محلول فرمالین بافر ۱۰ درصد قرار داده شد. پس از پایدار شدن نمونه‌ها، کلسیم‌گیری از بافت استخوان توسط محلول اسید نیتریک ۱۰ درصد انجام گردید. از هر نمونه برش-های سریالی به قطر ۵ میکرومتر، از محل نقیصه استخوانی تهیه شد. لام‌های تهیه شده به روش هماتوکسیلین-ائوزین رنگ‌آمیزی گردید و با استفاده از میکروسکوپ نوری مدل نیکون (ECLIPSE E200, Japan) مورد مطالعه هیستوپاتولوژی قرار گرفت. در کلیه مراحل آزمایش (شامل تیمار، نمونه‌برداری و پاتولوژی) کورسازی انجام گردید.

شده است، تقریباً تمامی نقیصه توسط استخوان تازه تشکیل تراپکولر و مغز استخوان پر شده و سطح مفصلی در سطح ساختار ترمیم نیز توسط غضروف مفصلی پوشیده شده است (تصویر شماره ۵). بزرگنمایی بیشتر از موضع ترمیم، کندروسیت‌های غضروف مفصلی نوین‌یاد در حال تبدیل به استخوان را نشان می‌دهد؛ در این مرحله استخوان‌سازی داخل غضروفی صورت گرفته و کلسیفیکاسیون در محل نقیصه در حال شکل‌گیری می‌باشد (تصویر شماره ۶).

ارزیابی هیستومورفومتري

ارزیابی نتایج هیستومورفومتري به دست آمده، ۲ ماه پس از جراحی، نشان‌دهنده آن است که مقادیر استخوان لاملار شکل گرفته در گروه مورد به طور معنی‌داری بیشتر از گروه شاهد و کمتر از استخوان سالم می‌باشد ($P < 0/001$). میزان استخوان نابالغ، مغز استخوان و بافت همبند در گروه مورد نیز به‌طور معنی‌داری کمتر از گروه شاهد برآورد گردید ($P < 0/001$). از لحاظ میزان تشکیل استخوان لاملار، استخوان نابالغ، مغز استخوان و بافت همبند در مقایسه‌های دو به دو بین گروه‌های مورد مطالعه، تفاوت معنی‌داری وجود داشت ($P < 0/001$). میانگین و انحراف استاندارد نسبت استخوان لاملار، استخوان نابالغ، مغز استخوان و بافت همبند گروه‌های مورد مطالعه، در جدول شماره ۱ ارائه گردیده است.

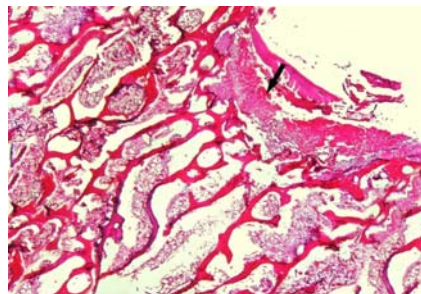
تراپکول حاوی مغزی از استخوان نابالغ بوده که توسط استخوان تیغه‌ای احاطه شده است (تصویر شماره ۱). ارزیابی نتایج به دست آمده بعد از گذشت ۲ ماه از جراحی نشان داد که لخته خون به صورت کامل در این مدت جذب شده و اثری از لخته باقی نمانده است و سلول‌های آماسی به مقدار بسیار کم در محل نقیصه باقی مانده است. محل نقیصه حاوی لایه نازکی از نسج گرانولاسیون بالغ پررشته در قسمت راسی پر شده است و در مقایسه با گروه شاهد یک ماهه میزان تیغه‌های استخوان تازه تشکیل شده در قسمت‌های میانی‌تر نقیصه بیشتر است (تصویر شماره ۲). بزرگنمایی بیشتر از گروه شاهد ۲ ماه پس از جراحی، استخوان‌سازی فعال در موضع ترمیم را نشان می‌دهد و اسپیکول‌های استخوانی نابالغ با استخوان لاملار اولیه در حال جایگزینی می‌باشد (تصویر شماره ۳). نتایج مطالعات میکروسکوپیک خرگوش‌هایی که توسط PRP تیمار شده بودند، یک ماه پس از ترمیم، نشان می‌دهد که قسمت اعظم نقیصه توسط استخوان تازه تشکیل و مغز استخوان پر شده است و سطح مفصلی توسط بافت همبند فیبروزه پوشیده شده است؛ مشاهده مقدار زیادی استخوان تیغه‌ای در منطقه ترمیم حاکی از یک روند بازسازی در آن می‌باشد؛ همچنین، مناطق پراکنده غضروف‌زایی در سطح تماس بین نسج فیبروزه و استخوان تازه تشکیل شده، مشاهده می‌شود (تصویر شماره ۴). در مقاطعی که از خرگوش‌های تیمار شده با PRP، ۲ ماه پس از جراحی تهیه

جدول شماره ۱- مقایسه میانگین و انحراف استاندارد اجزای بافت استخوان جایگاه ترمیم بین گروه‌های مورد مطالعه- در نمونه‌های استخوانی به

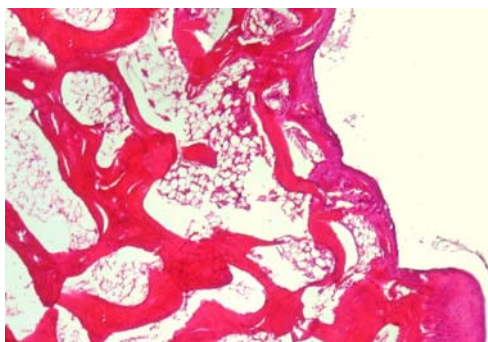
دست آمده بعد از گذشت ۲ ماه از جراحی

نتیجه آزمون	گروه آزمایش n=۴	گروه شاهد n=۴	استخوان سالم n=۸
$P < 0/001$	۳۴/۶۲±۰/۹۱ ^c	۲/۵±۰/۹۲ ^b	۵۴/۳۷±۳/۴۶ ^a
$P < 0/001$	۲۸/۱۲±۲/۲۳ ^c	۳۳/۸۷±۱/۵۵ ^b	۶±۰/۷۵ ^a
$P < 0/001$	۸±۱/۳۰ ^c	۲۷/۵±۲/۲۰ ^b	۳۹/۶۲±۱/۹۲ ^a
$P < 0/001$	۲۹/۳۷±۲/۴۴ ^c	۳۶/۲۵±۲/۳۷ ^b	۰ ^a

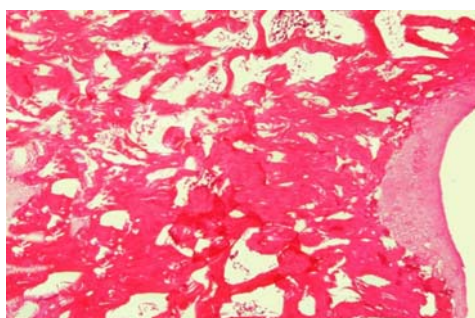
abc: حروف غیر مشابه نشان‌دهنده معنی‌دار بودن اختلاف در هر ردیف می‌باشد.



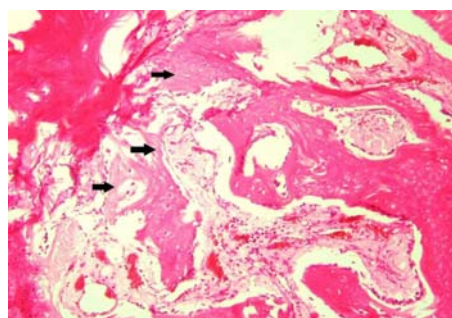
تصویر شماره ۱- نمای ریزبینی از جایگاه ترمیم در یک خرگوش شاهد، ۱ ماه پس از ایجاد نقیصه. قسمت راسی نقیصه تجربی ایجاد شده توسط لخته خون (پیکان) و مقادیری از سلول‌های آماسی اشغال شده است. اسپیکول‌های استخوان نابالغ همراه با مقدار بیشتری استخوان تیغه‌ای بدوی، قسمت‌های راسی و جوانب نقیصه را اشغال نموده است و پل نازکی از استخوان تازه تشکیل در زیر لخته دهانه نقیصه را مسدود کرده است. فضاهای مغز استخوانی همراه با مناطقی از بافت همبند قسمت‌های مرکزی‌تر نقیصه را اشغال کرده است (رنگ‌آمیزی H&E، بزرگنمایی ۴۰×).



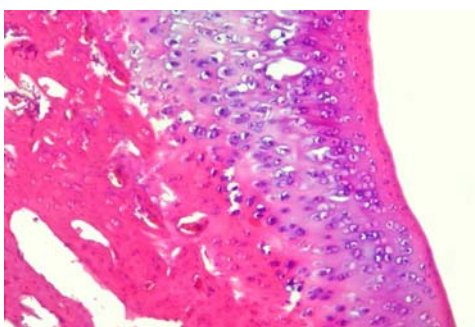
تصویر شماره ۲- نمای ریزبینی از جایگاه ترمیم در یک خرگوش شاهد، ۲ ماه پس از ایجاد نقیصه. اثری از لخته در جایگاه ترمیم به‌جا نمانده و تنها معدودی سلول‌های آماسی در این ناحیه دیده می‌شود. ساختار ترمیمی حاوی لایه نازکی از نسج گرانولاسیون بالغ پررشته در قسمت راسی می‌باشد. میزان تیغه‌های استخوان تازه تشکیل در قسمت‌های میانی تر نقیصه، نسبت به ساختار ترمیم در گروه شاهد ۱ ماه، بیشتر می‌باشد (رنگ‌آمیزی H&E، بزرگنمایی ۱۰۰×).



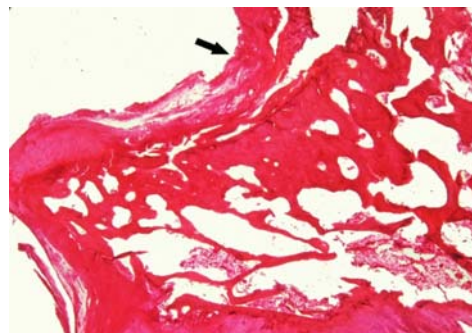
تصویر شماره ۵- نمای ریزبینی از جایگاه ترمیم در یک خرگوش بیمار شده با PRP، ۲ ماه پس از ایجاد نقیصه. تقریباً تمامی نقیصه توسط استخوان تازه تشکیل تراکولر و مغز استخوان پر شده است و سطح مفصلی در سطح ساختار ترمیم نیز توسط غضروف مفصلی پوشیده شده است (رنگ‌آمیزی H&E، بزرگنمایی ۱۰۰×).



تصویر شماره ۳- نمای ریزبینی با درشت‌نمایی بیشتر از جایگاه ترمیم در یک خرگوش شاهد، ۲ ماه پس از ایجاد نقیصه. وجود اسپیکول‌های استخوانی نابالغ را در حال جایگزینی با استخوان لاملار اولیه نشان می‌دهد (رنگ‌آمیزی H&E، بزرگنمایی ۴۰۰×).



تصویر شماره ۶- نمای ریزبینی با درشت‌نمایی بیشتر از جایگاه ترمیم در یک خرگوش بیمار شده با PRP، ۲ ماه پس از ایجاد نقیصه. کندروسیت‌های غضروف مفصلی نوبنیاد را که با طی مراحل هیپرتروفی و کلسیفیکاسیون در حال استخوان‌سازی داخل غضروفی هستند، نشان می‌دهد (رنگ‌آمیزی H&E، بزرگنمایی ۴۰۰×).



تصویر شماره ۴- نمای ریزبینی از جایگاه ترمیم در یک خرگوش بیمار شده با PRP، ۱ ماه پس از ایجاد نقیصه. قسمت اعظم، نقیصه توسط استخوان تازه تشکیل و مغز استخوان پر شده است و سطح مفصلی در سطح ساختار ترمیم نیز توسط بافت همبند فیبروزه (پیکان) پوشیده شده است (رنگ‌آمیزی H&E، بزرگنمایی ۱۰۰×).

بحث

اهمیت فراوان است. این ماده نمایان‌گر یک فن‌آوری زیست‌شناسی نوین و علاقه روزافزون دانشمندان به دانش بافت‌شناسی و درمان سلول است. پلاسمای غنی از پلاکت، بستری امید بخش را به

پلاسمای غنی از پلاکت به عنوان یک پیشرفت غیر منتظره علمی در زمینه تسریع التیام بافت‌های سخت و نرم بدن حائز

یافته و منظم تشکیل شده بودند و در مقایسه با گروه شاهد نقیصه ایجاد شده در عرض ۲ ماه با سلول‌های استخوانی جدید پر شده و این امر مانع از تشکیل بافت فیبروز در محل نقیصه گردیده بود. ارزیابی نتایج هیستومورفومتری ۲ ماه پس از ایجاد نقیصه نیز نشان می‌دهد که قسمت اعظم نقیصه در گروه شاهد توسط استخوان نابالغ و بافت همبند پر شده است. استخوان نابالغ و بافت همبند به طور معنی‌داری بیشتر از گروه مورد و استخوان سالم می‌باشد و مقدار استخوان لاملار تشکیل شده در گروه شاهد بسیار کم می‌باشد؛ این در حالی است که در گروه مورد استخوان لاملار به طور معنی‌داری بیشتر از گروه شاهد می‌باشد، ولی از مقدار طبیعی آن در استخوان سالم کمتر می‌باشد که نشان دهنده یک استخوان‌سازی فعال نسبت به گروه شاهد می‌باشد. ارزیابی نتایج هیستوپاتولوژی و هیستومورفومتری به‌دست آمده در این تحقیق نیز نشان دهنده آن است که پلاسمای غنی از پلاکت، باعث افزایش القای استخوانی و تسریع روند استخوان‌سازی می‌شود. به نظر می‌رسد افزایش استخوان‌سازی توسط پلاسمای غنی از پلاکت، به اثر فاکتورهای رشد موجود روی سلول‌هایی نظیر استئوبلاست‌ها، سلول‌های مزانشیمی و سلول‌های اندوتلیال که در بازسازی استخوان دخالت می‌کنند، بستگی دارد [۱۷]. De Obarrio و همکارانش از یک تکنیک ترکیبی آلوگرافت و PRP برای درمان پریدونتالی در ضایعات استخوانی انسان استفاده کردند و نتایج قابل توجهی در پر شدن ضایعات درمان شده مشاهده کردند [۲۱]. Agbaloo و همکارانش، اثر PRP را روی ترمیم استخوان در ضایعات کرانیال خرگوش بررسی کردند و تفاوت بارزی در تشکیل استخوان بین گروه درمان شده با PRP به تنهایی و گروه کنترل دیده نشد [۲۲]. Hanna و همکارانش نیز در ۱۳ بیمار دارای ضایعه دو طرفه داخل استخوانی نتایج کلینیکی حاصل از کاربرد توام PRP و زونوگرافت دارای منشا گاوی را با کاربرد ماده پیوندی به تنهایی مقایسه کردند؛ مقایسه نتایج هر گروه نشان‌دهنده موثر بودن هر دو روش درمانی بود؛ اما اضافه کردن PRP به زونوگرافت (گروه آزمایش) باعث کاهش قابل ملاحظه‌ای در عمق نقیصه و بهبود چسبندگی کلینیکی نسبت به گروه کنترل گردید [۲۳]. Butterfield و همکارانش از فرآورده ژل پلاکتی به صورت موضعی در محل شکستگی در جراحی‌های استخوانی، بدون توجه به روش جراحی استفاده کرده و نتایج رضایت‌بخشی همچون کاهش دوره ترمیم و تراکم استخوانی، همگن و مشابه با بافت استخوانی نرمال در جراحی استخوان به دست آوردند [۲۴]. مطالعه تحقیقات مشابه انجام گرفته با این مطالعه نشان دهنده آن است که نتایج به دست آمده در اکثر این تحقیقات با نتایج به دست آمده در این مطالعه مطابقت می‌نماید و

وسیله بهبود و تسریع ترمیم و کیفیت سلامت برای جراحی آماده می‌کند؛ اگرچه آزمایشات کنترل شده اندکی در این زمینه وجود داشته و غالباً به شکل گزارش توصیفی کوتاه مطرح شده اند؛ همچنین ساینز و اندازه نمونه‌ها در ابعاد بسیار کوچک مطرح بوده و محدود به کلیات یافته‌ها به طور عام می‌شوند. با این همه، هر چه استفاده بالینی از این روش افزایش می‌یابد، مطالعات فراوانی نیز در ارتباط با نقش پلاسمای غنی از پلاکت در التیام استخوان و نقش آن در استخوان‌سازی انجام می‌شود. نتایج به دست آمده در این مطالعه نشان می‌دهد، به دلیل آنکه نقیصه ایجاد شده دارای قطر محدودی بود پاسخ کلاسیک استخوان به تروما را که در اثر شکستگی‌ها ملاحظه می‌شود، در بر نداشت و سلول‌های استئوپروژنیور لایه‌ی پریوست فعال نشده و کالوس خارجی (کالوس فیروکارتیلاژ) ایجاد نشده بود. التیام تنها با فعال شدن سلول‌های اجدادی که قابل تبدیل شدن به استئوبلاست‌ها هستند و در لایه‌ی آندوست وجود دارند و به سلول‌های استئوپروژنیور (Osteoprogenitor) آندوستی معروف هستند، صورت گرفته بود و با شکل‌گیری استخوان نامنظم و نابالغ (Immature or woven bone) و با گذشت زمان تغییراتی در اسپیکول‌های استخوان نابالغ پدید آمده و با منظم شدن رشته‌های کلاژن در آنها به استخوان‌های منظم بالغ (Lamellar bone) تبدیل شده بودند و این نوع استخوان‌سازی، استخوان‌سازی درون‌غشایی (Intramembranous Ossification) اطلاق می‌گردد [۱۹، ۲۰]. در گروه شاهد که نقیصه استخوانی حفره‌ای خالی بود، به دلیل عدم حضور ماده‌ای که حالت تحریک‌کننده‌ی رشد یا هدایت استخوانی را داشته باشد تبدیل بافت همبندی به استخوان و شکل‌گیری التیام از وسعت و شدت بالایی برخوردار نبود. با توجه به این امر، الگوی التیامی در گروه شاهد بدین ترتیب است که مقدار زیادی لخته‌های فیبرینی و گلبول‌های قرمز ناحیه نقیصه را پر می‌کنند و به دنبال آن عروق کناری و بافت فیبروزه به داخل آنها نفوذ می‌کند. تشکیل استخوان جدید همراه با تشکیل عروق جدید از اطراف شروع شده و با پیشرفت به سمت مرکز آن را پر می‌کنند. در پایان دوره ۶۰ روزه، گروه شاهد دارای مقدار زیادی بافت همبند در ناحیه نقیصه بود، در حالی که مقدار بافت فیبروزه در گروه مورد به مقدار کمتری بود و به جای مقادیر زیادی بافت مزانشیم تمایز نیافته جوش-خوردگی استخوان وجود داشت، و مقادیر مختلفی از استخوان دیده می‌شد که ناحیه نقیصه را پر کرده بود. با توجه به تحریک آمیز بودن پلاسمای غنی از پلاکت در بافت استخوانی و تسریع واکنش بافتی چنانچه از نتایج هیستوپاتولوژی بر می‌آید، بعد از گذشت ۲ ماه از جراحی در گروه مورد، تیغه‌های استخوانی سازمان

PRP به عنوان پیوند اتوجنوس توانایی استخوان‌سازی و القای استخوان را افزایش می‌دهد [۲۴،۲۳،۲۱،۱۷،۱۶].

بیشتری در این زمینه می‌باشد.

تشکر و قدردانی

مقاله حاضر مستخرج از رساله دکترای حرفه‌ای دامپزشکی می‌باشد و بدین وسیله نویسندگان مقاله مراتب تشکر و قدردانی خود را از معاونت محترم پژوهشی دانشگاه آزاد اسلامی واحد تبریز و همچنین بخش جراحی و رادیولوژی، آزمایشگاه‌های پاتولوژی و کلینیکال پاتولوژی دانشکده دامپزشکی دانشگاه آزاد اسلامی واحد تبریز ابراز می‌نمایند.

نتیجه‌گیری

مطالعه نتایج این تحقیق نشان می‌دهد که پلاسمای غنی از پلاکت می‌تواند باعث افزایش روند التیام استخوان شود و با خصوصیات استخوان‌سازی و القای استخوانی می‌تواند در شکستگی‌ها مورد استفاده قرار گیرد. به نظر می‌رسد چنانچه این ماده را بتوان با فیکساتورهائی نظیر سیمان‌های استخوانی مخلوط کرد، نتایج بهتری نیز به دست آورد که این امر نیازمند تحقیقات

References:

- [1] Farahpour MR, Mosavi G, Sharifi D, Abedi G, Behnamghader A, Hasaraki S, et al. Evaluation of compressive mechanical properties of the radial bone defect treated with selected bone graft substitute materials in rabbit. *Iranian Journal of Veterinary Surgery* 2007; 2(5): 37-43. [in Persian]
- [2] Reddi AH. Role of morphogenetic proteins in skeletal tissue engineering and regeneration. *Nat Biotechnol* 1998; 16(3): 247-52.
- [3] Reddi AH. Bone morphogenesis and modeling: soluble signals sculpt osteosomes in the solid state. *Cell* 1997; 89(2): 159-61.
- [4] Pietrzak W, Eppley B. Scientific foundations platelet rich plasma: biology and new technology. *J Craniofac Surg* 2005; 16(6): 1043-54.
- [5] Marx RE. Platelet-rich plasma (PRP): what is PRP and what is not PRP? *Implant Dent* 2001; 10(4): 225-8.
- [6] Everts P, Knape J, Weirich G, Schonberger J, Hoffman J, Overdevest E. Platelet-rich plasma and platelet gel: a review. *JECT* 2006; 38: 174-87.
- [7] Molloy T, Wang Y, Murrell G. The roles of growth factors in tendon and ligament healing. *Sports Med* 2003; 33(5): 381-94.
- [8] Antitua E, Andia I, Sanchez M, Azofra J, Del Mar Zalduendo M, De La Fuente M. Autologous preparations rich in growth factors promote proliferation and induce VEGF and HGF productions by human tendon cells in culture. *J Orthop Res* 2005; 23(2): 281-6.
- [9] Everts PA, Devilee RJ, Brown Mahoney C, Eeftinck-Schattenkerk M, Box HA, Knape JT, et al. Platelet gel and fibrin sealant reduce allogeneic blood transfusions in total knee arthroplasty. *Acta Anaesthesiol Scand* 2006; 50(5): 593-9.
- [10] Lekovic V, Camargo PM, Weinlaender M, Vasilic N, Kenney EB. Comparison of platelet-rich plasma, bovine porous bone mineral, and guided tissue regeneration versus platelet-rich plasma and bovine porous bone mineral in the treatment of intrabony defects: A re-entry study. *J Periodontol* 2002; 73(2): 198-205.
- [11] Anitua E, Sánchez M, Nurden AT, Nurden P, Orive G, Andía I. New insights into and novel applications for platelet-rich fibrin therapies. *Trends Biotechnol* 2006; 24(5): 227-34.
- [12] Werner S, Grose R. Regulation of wound healing by growth factors and cytokines. *Physiol Rev* 2003; 83(3): 835-70.
- [13] Kirker-Head CA. Potential applications and delivery strategies for bone morphogenetic proteins. *Adv Drug Deliv Rev* 2000; 43(1): 65-92.
- [14] Froum SJ, Wallace S, Tarnow DP, Cho SC. Effect of platelet-rich plasma on bone growth and osseointegration in human maxillary sinus grafts: three bilateral case reports. *Int J Periodontics Restorative Dent* 2002; 22(1): 45-53.
- [15] Raghoobar GM, Schortinghuis J, Liem RS, Ruben JL, Van der Wal JE, Vissink A. Does platelet-rich plasma promote remodeling of autologous bone grafts used for the augmentation of the maxillary sinus floor?. *Clin Oral Implants Re* 2005; 16(3): 349-56.
- [16] Robiony M, Polini F, Costa F, Politi M. Osteogenesis distraction and platelet-rich plasma for bone restoration of the severely atrophic mandibular: preliminary results. *J Oral Maxillofacial Surg* 2002; 60(6): 630-5.
- [17] Kobaiashi Wilson EM, Barbieri CH, Mazzer N. Bone healing stimulation by Platelet Rich Autogenous Plasma. An experimental study in rabbits. *Acta Ortop Bras* 2006; 14(4): 208-12.

- [18] Carmagnola D, Berglundh T, Lindhe J. The effect of a fibrin glue on the integration of Bio-Oss® with bone tissue. An experimental study in labrador dogs. *J Clin Periodontol* 2002; 29(5):377-83.
- [19] Link DP, Van den Dolder J, Jurgens WJ, Wolk JG, Jansen JA. Mechanical evaluation of implanted calcium phosphate cements incorporated with PLGA microparticles. *Biomaterials* 2006; 27(28): 4941-7.
- [20] Liacouras PC, Owen JR, Jiranek WA, Wayne JS. Effect of Pigmentation on the mechanical and Polymerization characteristics of bone cement. *J Arthroplasty* 2006; 21(4): 606-11.
- [21] De Obarrio JJ, Aruz-Dutari JJ, Chamberlain TM, Croston A. The use of autologous growth factors in periodontal surgical therapy: Platelet gel biotechnology-case reports. *Int J Periodontics Restorative Dent* 2000; 20(5): 486-97.
- [22] Agbaloo TL, Moy PK, Freymiller EG. Investigation of platelet-rich plasma in rabbit cranial defects: A pilot study. *J Oral Maxillofac Surg* 2002; 60(10): 1176-81.
- [23] Hanna R, Trejo PM, Weltman RL. Treatment of intrabony defect with bovine-derived xenograft alone and in combination with platelet-rich plasma: A randomized clinical trial. *J Periodontol* 2004; 75(12): 1668-77.
- [24] Butterfield KJ, Bennett J, Gronowicz G, Adams D. Effect of platelet rich plasma with autogenous bone graft for maxillary sinus augmentation in a rabbit model. *J Oral Maxillofac Surg* 2005; 63(3): 370-6.