

Effect of Arnebia leaf on the healing process of rat's second degree burn

Nikzad H¹, Atlasi MA^{1*}, Naseri Esfahani AH², Naderian H¹, Nikzad M³

1- Anatomical Sciences Research Center, Kashan University of Medical Sciences, Kashan, I.R. Iran

2- Faculty of Medicine, Tehran University of Medical Sciences, Tehran, I.R. Iran

3- Faculty of Medicine, Kashan University of Medical Sciences, Kashan, I.R. Iran

Received January 10, 2010; Accepted June 12, 2010

Abstract:

Background: Regarding the current trend of turning attention towards the clinical application of herbal drugs in the healing of burn wounds, the present study was designed to evaluate the effect of Arnebia leaf on the healing process of second degree burn wounds in rat.

Materials & Methods: After the production of a second degree burn covering 10% of total body surface area on 40 adult albino rats (weighing 220±30 g.) animals were divided into 4 groups: treatment group using herbs containing Arnebia leaf; treatment group using herbs containing no Arnebia leaf; silver sulphadiazine (SSD) treatment group and normal saline treated group. All groups were treated and controlled once a day up to the 30th day that they decapitated for histological study of healing process (e.g. epidermal area density, blood vessel density and number in the area). Data analyses were done using one-way ANOVA and post-hoc Tukey tests.

Results: Morphometric studies showed that herbal treatment group containing Arnebia leaf compared to herbal treatment group with no Arnebia leaf and SSD group for epidermal area density had a significant lower ($P<0.0001$ and $P<0.002$, respectively) and compared to no Arnebia leaf group a significant higher number and density of blood vessels ($P<0.001$ and $P=0.004$, respectively).

Conclusion: This study shows that Arnebia leaf did not have any effect on healing of second degree burn wounds in rat's. More study were recommended for evaluating the effects of other parts of the plant on burn healing.

Keywords: Burn, Wound healing, Arnebia, Rat

* Corresponding Author.

Email: ma_atlasi@yahoo.com

Tel: 0098 913 161 5603

Fax: 0098 361 555 1112

Conflict of Interests: No

Feyz, Journal of Kashan University of Medical Sciences, Summer 2010; Vol 14, No 2, Pages 99-106

بررسی اثر برگ گیاه هواچوه در روند التیام زخم سوختگی درجه دو در موش صحرایی

حسین نیک زاد^۱، محمد علی اطلسی^{۲*}، امیر حسین ناصری اصفهانی^۳، همایون نادریان^۴، محسن نیک زاد^۴

سابقه و هدف: با توجه به شیوع سوختگی و ضرورت توجه به داروهای گیاهی کم عارضه در درمان زخم‌های سوختگی، این مطالعه با هدف بررسی تاثیر برگ گیاه هواچوه بر ترمیم زخم سوختگی درجه دو در موش بالغ طراحی و اجرا گردید.

مواد و روش‌ها: در این تحقیق تجربی از ۴۰ سر موش صحرایی بالغ به وزن 220 ± 30 گرم استفاده شد. حیوانات پس از ایجاد سوختگی درجه دو از نوع سوختگی مرطوب به میزان ده درصد سطح بدن به روش نمونه گیری تصادفی در چهار گروه «درمان شده با داروهای گیاهی حاوی برگ گیاه هواچوه»، «درمان شده با داروی گیاهی فاقد برگ گیاه هواچوه»، «درمان شده با سیلورسولفادایازین ۱ درصد» و «گروه نرمال سالین» قرار گرفتند. هر چهار گروه روزانه بازدید شده و با داروهای مورد نظر پانسمان شدند. حیوانات در روز سی ام با گاز اتر کشته شده و سپس نمونه گیری از قسمت‌های مشابه در تمام گروه‌ها برای بررسی‌های هیستولوژیک انجام شد. شاخص‌های اصلی بررسی روند ترمیم شامل تراکم منطقه‌ای اپیدرم، تراکم منطقه‌ای عروق خونی و تراکم عددی عروق خونی بود.

نتایج: بررسی‌های میکروسکوپی روند بهتر التیام زخم سوختگی در گروه درمان شده با داروی گیاهی دارای برگ گیاه هواچوه را در مقایسه با سایر گروه‌ها نشان داد. در بررسی‌های مورفومتریک گروه درمان شده با داروی گیاهی حاوی برگ گیاه هواچوه نسبت به گروه داروی گیاهی فاقد برگ و گروه سیلورسولفادایازین، از نظر تراکم منطقه‌ای اپی درم به طور معنی‌داری کمتر (به ترتیب $P < 0/001$ و $P = 0/002$) و نسبت به گروه فاقد برگ از نظر تراکم عروق خونی و تراکم عددی عروق خونی به طور معنی‌داری بیشتر بود (به ترتیب $P < 0/001$ و $P = 0/004$).

نتیجه گیری: این مطالعه نشان داد که برگ گیاه هواچوه بر روند التیام زخم سوختگی درجه دو در موش تاثیر ندارد. مطالعات بیشتری در زمینه تاثیر بخش‌های دیگر این گیاه بر روی التیام سوختگی توصیه می‌شود.

واژگان کلیدی: سوختگی، ترمیم، هواچوه، موش

فصلنامه علمی - پژوهشی فیض، دوره چهاردهم، شماره ۲، تابستان ۱۳۸۹، صفحات ۱۰۶-۹۹

مقدمه

امروزه به طور معمول یک زخم پوستی را شستشو داده و تمام تاول‌های پوستی را تخلیه و تمیز می‌کنند، سپس بافت‌های چسبیده را برداشته مو یا در صورت وجود، بافت نکروز شکننده آن را می‌تراشند، داروهای آنتی بیوتیک موضعی استاندارد مانند نیترات نقره، مافنید استات و سیلورسولفادایازین هم برای مراقبت از زخم به کار می‌روند. مافنید استات با احساس درد یا سوزش در محل مصرف دارو همراه است و مصرف مکرر نیترات نقره هم به علت نقره احیاء شده منجر به تغییر رنگ دائمی در پوست می‌شود و مصرف سیلورسولفادایازین هم می‌تواند سبب کاهش تعداد پلاکت‌ها و نوتروفیل‌ها شود [۳،۱]. مشاهدات دقیقی که بلافاصله پس از سوختگی انجام گرفته است نشان می‌دهد که سه ناحیه عملکردی مجزا در زخم سوختگی وجود دارد: انعقاد (Coagulation)، توقف (Stasis) و پرخونی (Hyperemia). ناحیه انعقاد یا مرکزی در مرکز زخم قرار دارد و نشان دهنده محل مستقیم ضایعه گرمایی است و همراه با قطع کامل جریان خون وریدی و شریانی است. ناحیه توقف، بافت اطراف آن است که از نظر تغذیه و اکسیژن ضعیف است و اگر به وسیله عامل یا عواملی بتوانیم در زمان مناسب ناحیه توقف را با تأمین خون رسانی کافی محافظت کنیم، این ناحیه در نهایت به خوبی التیام می‌یابد. ناحیه پرخونی در اطراف زخم بوده و دیگر نواحی را احاطه کرده است [۵،۴]. امروزه

سوختگی‌ها و آسیب‌های مربوط به آن یکی از مهمترین علل مرگ و میر و ناتوانی در سرتاسر جهان به حساب می‌آید. بیماران علاوه بر درمان سوختگی نیازمند بازتوانی، بازسازی و پشتیبانی‌های جسمی و روحی برای سال‌های طولانی می‌باشند. [۱]. سوختگی درجه دو، سوختگی است که علاوه بر اپیدرم، درم را نیز درگیر کرده است و با تجمع مایع میان اپیدرم و درم تاول‌هایی تشکیل می‌دهد [۲،۱]. در صورتی که این سوختگی‌ها عفونت نماید، تمام ضخامت پوست از بین خواهد رفت و در این مورد نیاز به پیوند پوستی به وجود می‌آید؛ همچنین، در این زخم‌ها پس از بهبودی، تغییر رنگ دائمی در پوست ظاهر می‌شود [۲].

^۱ دانشیار، مرکز تحقیقات علوم تشریحی، دانشگاه علوم پزشکی کاشان

^۲ استادیار، مرکز تحقیقات علوم تشریحی، دانشگاه علوم پزشکی کاشان

^۳ دستیار تخصصی طب کار، گروه طب کار، دانشکده پزشکی، دانشگاه علوم پزشکی تهران

^۴ دانشجوی رشته پزشکی، دانشکده پزشکی، دانشگاه علوم پزشکی کاشان

* نشانی نویسنده مسوول:

کاشان، کیلومتر ۵ بلوار قطب راوندی، دانشگاه علوم پزشکی کاشان، مرکز تحقیقات علوم تشریحی

تلفن: ۰۹۱۳ ۱۶۱۵۶۰۳ | دورنویس: ۰۳۶۱ ۵۵۵۱۱۱۲

پست الکترونیک: ma_atlasi@yahoo.com

تاریخ دریافت: ۸۸/۱۰/۲۰ | تاریخ پذیرش نهایی: ۸۹/۳/۲۲

سوختگی مورد نظر بود در معرض آب ۹۵ درجه سانتی گراد به مدت ۶ ثانیه قرار گرفت و لذا نوعی سوختگی مرطوب ایجاد شد. پس از ایجاد سوختگی برای جلوگیری از ایجاد شوک به میزان ۵ میلی لیتر نرمال سالین به داخل صفاق تزریق شد و پس از به هوش آمدن و برگرداندن حیوانات به داخل قفس‌ها، به طور تصادفی به یک گروه تجربی شامل گروه درمان شده با داروی گیاهی با پایه موم عسل و حاوی برگ گیاه هواچوه (Arnebia) و سه گروه کنترل شامل گروه نرمال سالین، گروه درمان شده با سیلورسولفادیاژین (SSD) ۱ درصد (داروسازی سبحان)، و درمان شده با داروی گیاهی با پایه موم عسل و فاقد برگ گیاه هواچوه قرار گرفتند. برای تهیه داروی گیاه حاوی برگ هواچوه ابتداء برگ گیاه هواچوه پس از تهیه از مناطقی در اطراف اصفهان و تایید آن توسط دانشکده کشاورزی دانشگاه تهران، به طور کامل آسیاب شده و به صورت پودر درآمد. ۱۰۰ گرم موم عسل ذوب شده و به آن ۱۰۰ گرم پودر گیاه هواچوه، ۲۰۰ گرم روغن کنجد و ۵۰ گرم کافور اضافه گردید تا در نهایت یک مخلوط یک دست به دست آید. برای تهیه داروی گیاه فاقد برگ، از مخلوط موم عسل، روغن کنجد و کافور بدون اضافه کردن پودر گیاه هواچوه استفاده گردید. به صورت روزانه پس از تمیز کردن زخم در هر گروه، داوری‌های گیاهی تهیه شده، کرم سیلور سولفادیاژین و نرمال سالین به مقداری که روی زخم را بپوشاند روی زخم قرار می‌گرفت. بررسی‌های میکروسکوپی هر روز انجام گردید. موش‌ها بعد از سی روز با اتر کشته شدند، نمونه گیری برای بررسی‌های هیستولوژیک در روز سی ام بعد از ایجاد سوختگی صورت گرفت [۱۲، ۱۱] و از نمونه‌های مورد نظر پس از طی مراحل آماده سازی بافتی، لام‌هایی با رنگ آمیزی هماتوکسیلین-ائوزین (H&E) و اورسئین و رهوف تهیه شد که رنگ آمیزی H&E برای مشاهده اپیدرم و رنگ آمیزی اورسئین و رهوف برای مشاهده عروق خونی به کار رفت. پس از بررسی‌های میکروسکوپی کیفی، به منظور بررسی‌های میکروسکوپی کمی (مورفومتریک) برش‌ها به ضخامت ۶-۵ میکرون به نحوی تهیه شدند که علاوه بر بستر زخم، قسمت‌های سالم مجاور زخم را نیز دربرگیرند و پس از رنگ آمیزی ۱۰ منطقه به طور تصادفی و قراردادی از سرتاسر برش انتخاب شد که شامل ۴ نقطه از قسمت سالم اطراف زخم و ۶ نقطه از بستر زخم بود. با استفاده از قطعه چشمی کالیبره (Eye piece) که روی میکروسکوپ نصب شد، تراکم منطقه‌ای اپی تلیوم، تراکم منطقه‌ای عروق خونی (با بزرگ‌نمایی ۱۰ میکروسکوپ نوری) و تراکم عددی عروق خونی (با بزرگ‌نمایی ۱۰ میکروسکوپ نوری) اندازه‌گیری و محاسبه شد. صفحه شطرنجی دارای ۱۲۱ محل

به علت آثار شناخته شده جانبی و ناخواسته بسیاری از داروهای مصنوعی، استفاده از مواد گیاهی و طبیعی در درمان مورد توجه قرار دارد. بیشتر از ۸۰ درصد مردم دنیا برای درمان بیماری‌های پوستی به پزشکی سنتی وابسته‌اند، که از آن میان یک سوم همه داروهای پزشکی سنتی مربوط به بیماری‌های پوستی است [۶]. گیاه هواچوه (Arnebia) از خانواده گیاه گل‌گاوزبان (Boraginaceae) در مناطق مختلفی از دنیا از جمله آسیا و آفریقای شمالی می‌روید [۷]. این گیاه با ظاهری علفی، دارای پوششی از کرک‌های نقره‌ای نوک تیز است و گل‌های آن خوشه‌ای و یک طرفه و برگ‌هایی متناوب، به صورت کشیده و باریک دارد. این گیاه بومی جنوب شرقی ایران است [۸]. استفاده از ریشه این گیاه در درمان دندان درد، گوش درد، کاهش التهاب و بعضی از زخم‌های پوستی گزارش شده است [۷]. به صورت سنتی در بعضی مناطق ایران مانند نواحی بختیاری از ریشه گیاه هواچوه [۹] و مناطقی از استان اصفهان از برگ گیاه هواچوه (گزارشات منتشر نشده) به صورت یک ترکیب دارویی گیاهی در درمان سوختگی استفاده می‌شود و مشاهدات نشان داده‌اند که استفاده از آن ضمن تسریع در روند التیام زخم، مانع ایجاد عفونت، اسکار و تغییر رنگ دائمی پوست شده است و در صورت وجود عفونت معمولاً بدون نیاز به مصرف آنتی بیوتیک جداگانه عفونت خود به خود بهبود یافته است. مطالعاتی مختلفی راجع به تاثیر ریشه گیاه هواچوه در درمان سوختگی [۶]، التهاب [۷]، ترمیم زخم [۱۰] صورت گرفته است، اما علی‌رغم استفاده از برگ این گیاه در درمان زخم سوختگی در بعضی مناطق کشور، تاکنون مطالعه‌ای راجع به تاثیر درمانی آن گزارش نشده است. لذا این مطالعه در راستای بررسی تاثیر برگ این گیاه در بهبود زخم سوختگی درجه دو در موش بزرگ آزمایشگاهی در مرکز تحقیقات علوم تشریحی دانشگاه علوم پزشکی کاشان صورت گرفت.

مواد و روش‌ها

در این مطالعه تجربی از موش بزرگ آزمایشگاهی نژاد ویستار به وزن 220 ± 30 گرم و سن ۳-۲ ماهه استفاده شد. پس از توزین حیوانات، با استفاده از تزریق داخل صفاقی 40 mg/kg نسدونال آن‌ها را بیهوش کرده و پس از تراشیدن موهای پشت حیوان سوختگی درجه دوم به میزان ده درصد کل بدن موش ایجاد شد. روش ایجاد سوختگی، رنگ آمیزی و بررسی‌های مورفومتریک بر اساس مطالعات قبلی صورت گرفته است [۱۱]، [۱۲]. به منظور ایجاد سوختگی در این سطح از قالبی استفاده شد که داخل آن عایق و فقط سطح کوچکی از آن که متناسب با

آزمایش (Test point) است. از تمام نقاط آزمایشی در سمت راست و بالا صرف نظر می‌گردد و بدین ترتیب ۱۰۰ نقطه تقاطع یا به عبارتی ۱۰۰ محل آزمایش به وجود می‌آید. تعداد ساختمان‌های مورد نظر که در هر منطقه شمارش می‌شود و تعداد نقاط تماس با این قسمت‌ها (P) نام می‌گیرد و سپس اطلاعات با فرمول زیر محاسبه می‌شود.

$$A_A(x/CUTI) = \frac{I = \sum p(x)}{I = \sum p(CUTI)} \times 100 (\text{in}\%)$$

که در آن A_A در واقع تراکم منطقه‌ای ساختمان مورد نظر، X ساختمان مورد نظر مثلاً رگ خونی، $p(x)$ نقاط آزمایشی که با جزء مورد نظر تقاطع دارند و $P(CUTI)$ نقاط آزمایشی که داخل پوست است می‌باشد. $P(CUTI) = 100 - P(EXT)$ که $P(EXT)$ تعداد نقاط آزمایشی هستند که در خارج پوست قرار می‌گیرند.

تراکم عددی عروق خونی نیز از فرمول زیر محاسبه می‌شود:

$$N_A(Y/CUTI) = \frac{I = \sum N(Y)}{I = \sum p(CUTI)} \times 10^6 / d^2 (\text{mm}^2)$$

که در آن N_A تراکم عددی عروق، Y ساختمان مورد نظر، تعداد اجزای مورد نظر در قسمت قابل مشاهده و $P(CUTI)$ نقاط آزمایش که با مناطق پوستی تقاطع دارند و d فاصله بین نقاط آزمایش است. ضمناً برای تبدیل میکرومتر مربع به میلیمتر مربع عدد حاصل در 10^6 ضرب می‌شود [۱۲]. به جز گروه کنترل که برای آنها فقط شستشوی روزانه با نرمال سالین انجام گرفت، در سه گروه دیگر روزانه یک بار کرم سیلور سولفادایزین، داروی گیاهی کامل و داروی گیاهی فاقد برگ گیاه هواچوه استفاده شد و میزان دارویی که هر روز در هر کدام از گروه‌های مورد و شاهد به کار رفت مقداری ثابت بود. اطلاعات به دست آمده بعد از طبقه بندی مورد آنالیز آماری با استفاده از آنالیز واریانس یک طرفه و آزمون تعقیبی توکی قرار گرفتند.

برگ است ($P < 0/001$). ولی تراکم منطقه‌ای عروق خونی و تراکم عددی عروق خونی در این دو گروه تفاوت معنی‌داری نداشتند (به ترتیب، $P = 0/8$ و $P = 0/9$). از طرفی تراکم منطقه‌ای عروق خونی و تراکم عددی عروق خونی در گروه داروی فاقد برگ به طور معنی‌داری (به ترتیب، $P < 0/001$ و $P = 0/002$) کمتر از گروه نرمال سالین بود. این در حالی بود که تراکم منطقه‌ای اپیدرم در این دو گروه تفاوت معنی‌داری نداشت ($P = 0/6$). تراکم منطقه‌ای اپیدرم در گروه نرمال سالین به طور معنی‌داری بالاتر از گروه درمان شده با سیلورسولفادایزین ($P < 0/001$) بود و تراکم منطقه‌ای عروق خونی و تراکم عددی عروق خونی بین این دو گروه تفاوت معناداری نداشت (به ترتیب، $P = 0/8$ و $P = 0/4$). تراکم منطقه‌ای اپیدرم در گروه داروی فاقد برگ به طور معنی‌داری بالاتر از گروه داروی گیاهی حاوی برگ ($P < 0/001$) بود و تراکم منطقه‌ای و عددی عروق خونی نیز در این گروه به طور معنی‌داری کمتر از گروه داروی گیاه حاوی برگ بود (به ترتیب، $P < 0/001$ و $P = 0/004$). بین دو گروه داروی گیاهی حاوی برگ و گروه درمان شده با SSD تفاوت معنی‌داری از نظر تراکم منطقه‌ای و عددی عروق خونی وجود نداشت ($P = 0/5$). با این حال، تراکم منطقه‌ای اپیدرم در گروه SSD به طور معنی‌داری بالاتر از گروه داروی گیاهی کامل بود ($P = 0/002$). همچنین بررسی‌ها نشان داد که تراکم منطقه‌ای اپیدرم در گروه داروی فاقد برگ به طور معنی‌داری بالاتر از گروه درمان شده با SSD بود ($P < 0/001$). و تراکم منطقه‌ای عروق خونی این گروه نیز به طور معنی‌داری کمتر از عروق گروه درمان شده با SSD بود ($P < 0/001$). ولی تراکم عددی عروق خونی بین دو گروه تفاوت آماری معنی‌داری نداشت ($P = 0/1$).

بحث

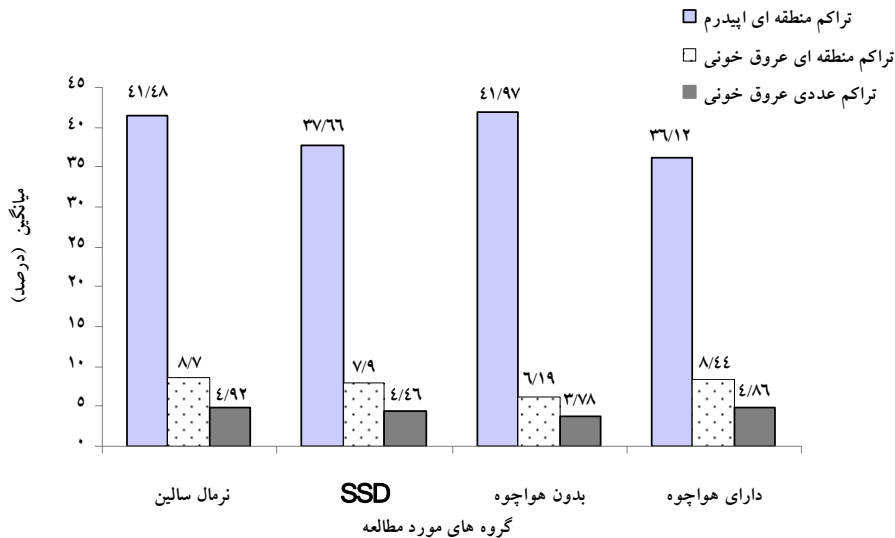
نتایج این مطالعه نشان داد که داروی گیاهی حاوی برگ گیاه هواچوه در مقایسه با سایر گروه‌ها در روند التیام زخم سوختگی درجه ۲ موش تأثیر معنی‌داری ندارد، و حتی می‌تواند روند ترمیم را با تاخیر مواجه نماید. در مقابل داروی گیاهی فاقد برگ هواچوه با پایه موم عسل بیشترین تأثیر را در بهبودی زخم سوختگی درجه دوم داشته است. میزان رگ زایی و توسعه عروق خونی در واقع یکی از موثرترین عوامل ترمیم زخم است و آشکار است که اگر عاملی بتواند از طریق مکانیسم‌های بیوشیمیایی و فارماکولوژیکی در زمان مناسب تشکیل عروق خونی جدید را مضاعف یا تشدید نماید و قادر به تغییر گردش خون بافتی در ناحیه توقف باشد، می‌توان گفت که این عامل پیش بردن روند

نتایج

مشاهدات ماکروسکوپی زخم‌های سوختگی در چهار گروه آزمایشی در طی ۳۰ روز نشان داد که گروه نرمال سالین در روزهای نخست در مقایسه با سه گروه دیگر کاهش بیشتری در مساحت زخم نشان داده است، ولی این کاهش در روز سی ام چندان تفاوتی با گروه‌های دیگر نداشت. مقایسه بین سه گروه دیگر با توجه به خاصیت چسبندگی داروی گیاهی حاوی برگ هواچوه و به مقدار کمتر داروی گیاهی فاقد برگ به محل زخم چندان ممکن نبود. نتایج به دست آمده از بررسی‌های مورفومتریک نشان داد (شکل شماره ۱) که تراکم منطقه‌ای اپیدرم در گروه نرمال سالین به طور معنی‌داری بالاتر از گروه داروی گیاهی حاوی

مرحله تجدید ساختار رخ می‌دهد و بسیاری از عروق خونی تمایز نیافته از بین می‌روند [۱۵].

ترمیم زخم به سوی موفقیت، از عمیق شدن زخم جلوگیری می‌نماید [۱۴، ۱۳، ۵]. در ادامه یک ترمیم موفق بایستی از تعداد و تراکم عروق خونی تازه تشکیل شده کاسته شود، که این امر در



نمودار شماره ۱- مقایسه میانگین تراکم منطقه ای اپیدرم، تراکم منطقه ای عروق خونی و تراکم عددی عروق خونی در گروه‌های مورد مطالعه ۳۰ روز پس از ایجاد سوختگی

آرایش طبیعی خود را به مرور زمان به دست می‌آورند. آخرین مرحله این روند، مرحله شاخی شدن اپیدرم است که سلول‌های اپیدرم پیش از آنکه اپیتلیزاسیون کامل شود، شاخی می‌شوند و اپیدرمی با ساختمان طبیعی و ضخامت اولیه ایجاد می‌شود [۱۶]. بررسی نتایج آماری حاصل از ارزیابی‌های مورفومتریک در خصوص تراکم منطقه‌ای اپیدرم نشان داد که گروه‌های داروی گیاهی فاقد برگ هواچوه و گروه نرمال سالین به طور معناداری روند ترمیم زخم را نسبت به سایر گروه‌ها تسریع نموده بودند که این یافته در مورد گروه داروی گیاهی فاقد برگ هواچوه با نتایج به دست آمده از دو شاخص قبل در تسریع در روند ترمیم زخم همخوانی دارد. مشاهدات میکروسکوپی و میکروسکوپی حاکی از آن است که احتمالاً دلمه (scab) خشک و ضخیم تری که در گروه دارویی دارای برگ هواچوه و با شدت کمتری در گروه‌های داروی گیاهی فاقد برگ و سیلورسولفادایزین نسبت به گروه نرمال سالین (که روزانه با نرمال سالین شست شو می‌شد) ایجاد شده است، باعث چسبندگی شدید به نسوج اطراف و ایجاد مانع در مهاجرت (Migration) سلول‌های اپی تلیوم و در نتیجه باعث عقب ماندن نسبی سه گروه دیگر نسبت به گروه نرمال سالین شده است [۱۸، ۱۷] و لذا تراکم منطقه ای اپیدرم در گروه‌های داروی فاقد برگ هواچوه و نرمال سالین تفاوت معنی‌دار آماری ندارند و

بررسی‌های مورفومتریک انجام شده در خصوص تراکم منطقه‌ای عروق خونی در روز ۳۰ پس از سوختگی نشان داد که اگرچه گروه داروی گیاهی فاقد برگ هواچوه و پس از آن گروه SSD وارد این مرحله شده بودند، ولی در گروه‌های دارویی دارای برگ هواچوه و گروه نرمال سالین هم چنان در مرحله تزاید قرار داشتند و نسبت به سایر گروه‌ها تاخیر داشتند. تراکم عددی عروق خونی نیز در گروه دارای برگ گیاه هواچوه نسبت به گروه دارای فاقد برگ و گروه SSD در روز سی ام بعد از ایجاد سوختگی بیشتر بود و این امر نشان دهنده آن است که گروه دارای برگ هواچوه در جهت التیام زخم تاخیر دارد. میانگین تراکم منطقه‌ای اپیدرمی که شاخص دیگری برای ارزیابی روند ترمیم زخم می‌باشد، در گروه دارای برگ هواچوه نسبت به گروه‌های فاقد برگ و SSD کمتر بود که تاییدی بر تاثیر برگ گیاه هواچوه در جهت ایجاد تاخیر در جهت بهبودی زخم می‌باشد. اپیتلیزاسیون با مهاجرت سلول‌های اپی تلیایی در ناحیه لبه‌های زخم شروع شده و به طرف مرکز پیش می‌رود تا سرانجام سراسر زخم را پوشش دهد. در آغاز اپیدرم ساخته شده از تعداد سلول‌های بیشتری نسبت به وضعیت طبیعی برخوردار است و به محض آنکه ضایعه توسط سلول‌های مهاجر تازه، پوشیده شد، تمایز سلول‌های اپیدرمی سطحی آغاز می‌گردد؛ در صورت موفقیت آمیز بودن ترمیم، سلول‌ها شکل و

در گروه نرمال سالین به طور معنی داری بیشتر از گروه های SSD و داروی گیاهی حاوی برگ هواچوه است. در بررسی های انجام گرفته تاکنون گزارشی از تاثیر برگ گیاه هواچوه و تناسج درمانی آن در مطالعات مختلف اعلام نگردیده است. مطالعه حاضر ضمن بررسی تاثیر برگ گیاه هواچوه، نه تنها تاثیر مثبتی از آن را در ترمیم زخم سوختگی مشخص نکرد، بلکه علی رغم اعتقاد و استفاده از این برگ توسط بعضی از مردم در بعضی از نقاط کشور، تاخیر در ترمیم را نشان داد. نتایج این مطالعه با نتایج دیگر مطالعات که تاثیر ریشه گیاه هواچوه را نشان داده اند، تفاوت دارد و فرضیه این مطالعه را که برگ این گیاه (همانند ریشه آن) می تواند در التیام زخم سوختگی درجه ۲ تاثیر بگذارد را تایید نمی کند. در بعضی از گونه های خانواده گل گاوزبان، برگ گیاه همانند ریشه آن دارای تاثیرات درمانی است، در حالی که برگ گیاه هواچوه (گونه ای از خانواده گل گاوزبان) چنین تاثیرات درمانی را شبیه ریشه آن نشان نداده است [۱۹]. مطالعات نشان داده است که ریشه گونه های خانواده گیاه گل گاوزبان از جمله گیاه هواچوه غنی از نفتاکینون (Naphthoquinone)، شیکونین (Shikonin) و آلکانین (Alkanin) است [۱۹]. این مواد و مشتقات آنها دارای مواد دارویی با طیف وسیعی از توانایی های بیولوژیکی همچون ترمیم زخم [۲۰]، ضد باکتریایی و ضد قارچی [۲۱] ضد ویروسی (همانند ویروس آنفلونزا و ایدز) [۲۳،۲۲] ضد التهاب [۷] و ضد سرطان [۲۴] هستند. Pei و همکاران در دو مطالعه تجربی جداگانه نشان داده اند که روغن ریشه هواچوه اثرات مطلوبی در تسریع روند التیام زخم پوستی در خرگوش دارد [۲۶،۲۵]. داروی سولفادیازین از جمله داروهایی است که جهت ترمیم سوختگی ها استفاده می شود. برای روشن شدن تاثیر استفاده از کرم سولفادیازین در مقایسه با پانسمان طبیعی برای ترمیم سوختگی، مطالعات متعددی صورت گرفته است که با نتایج متفاوت و بعضاً متناقضی همراه بوده است. مرور این مطالعات در مجموع نشان داده است که گرچه شواهدی در جهت اثر ضد میکروبی کرم سولفادیازین وجود دارد، اما دلایل مستقیمی وجود ندارد که این کرم باعث ترمیم زخم یا کاهش عفونت شده باشد [۲۷]. در مطالعه حاضر نیز به عنوان یک داروی استاندارد برای مقایسه شاخص های ترمیم زخم با گروه دارای برگ هواچوه و فاقد برگ استفاده گردید. در موش هایی که با این کرم درمان شده بودند از نظر شاخص تراکم منطقه ای اپیدرم به طور معنی داری از گروه دارای برگ بالاتر و از گروه فاقد برگ پایین تر بودند که نشان دهنده نیاز به بررسی های بیشتر نقش این کرم در جهت بهبود شاخص های زخم می باشد. شاخص های بررسی شده در مطالعه حاضر نشان داده

است که داروی فاقد برگ گیاه هواچوه با پایه موم عسل نسبت به سایر داروهای مورد استفاده روند ترمیم زخم را بیشتر تسریع نموده است که مکانیسم های آن نیاز به بررسی های بیشتری دارد. اسدی و همکاران در دو مطالعه تجربی جداگانه [۱۲،۱۱] و مهرورز و همکاران در یک مطالعه مشابه [۱۸] نشان دادند که فاندرومول که یک داروی صد در صد گیاهی و با پایه موم عسل می باشد در ترمیم زخم سوختگی درجه دو غیر عفونی و زخم پوستی در موش صحرائی موثر بوده است. مشاهدات کیفی و مستقیم هیستولوژیکی لام های تهیه شده در روز ۳۰ در این مطالعه نیز نتایج بررسی های مورفومتریک را تایید می کند و نشان داده شد که روند ترمیم در گروه درمان شده با داروی گیاهی دارای برگ هواچوه نسبت به داروی گیاهی فاقد برگ در مرحله عقب تری قرار دارد. گروه گیاهی فاقد برگ با پایه موم عسل به طور واضحی نسبت به سایر گروه ها که هنوز در مرحله پیشروی اپیدرم، تزاید و نزدیک مراحل بلوغ بودند، ترمیم کامل تری داشتند. این افزایش میزان اپیتلیزاسیون در گروه داروی گیاهی فاقد برگ می تواند از طریق فراهم کردن شرایط بهتری برای حفظ ضمام پوستی موجود در دم به انجام برسد. تنه ضمام پوستی از جمله فولیکول های مو از سلول پوشیده شده و در صورتی که برخی از آنها سالم مانده باشند، قادرند سلول های اپیتلیالی جدید را تولید نموده و جانشین سلول های آسیب دیده سازند [۲۸]. ممکن است داروی گیاهی فاقد برگ حاوی پایه موم عسل با ایجاد زمینه ای برای خون رسانی به این ساختمان ها یا از طریق مکانیسم های ناشناخته سبب تحریک و تکثیر سلول های اپیدرمی گردد. نتایج حاصل از این مطالعه نشان می دهد که داروی گیاهی حاوی برگ هواچوه که به طور سنتی و غیر علمی در درمان انواع زخم های سوختگی به کار می رود، چندان تأثیر قابل توجهی بر روند التیام زخم ندارد ولی داروی گیاهی فوق بدون برگ گیاه هواچوه (که شامل موم عسل، روغن کنجد و کافور می باشد) به صورت قابل توجهی روند التیام زخم را تسریع می کند. شاید در ساخت محلی این دارو، وجود برگ هواچوه در ترکیب دارویی به منظور ایجاد رنگ دلخواه و ایجاد قوام مناسب برای دارو می باشد؛ به همین دلیل با حذف برگ گیاه از ترکیب دارو، قوام آن به طور قابل ملاحظه ای کاهش یافت که همراه با سختی بیشتری در روند پانسمان زخم ها بود. از طرفی وجود این برگ شاید به علت عدم استریل سازی مناسب قبل از اضافه کردن به ترکیب دارویی و شاید به علت وجود اجسام خارجی غیر مفید در محل زخم از میزان التیام زخم توسط داروی گیاهی شامل موم عسل و روغن کنجد و کافور می کاهد. همان گونه که قبلاً نیز اشاره شد، در استفاده سنتی، این داروی گیاهی در

شناسایی ترکیبات تشکیل دهنده برگ گیاه و مقایسه آن با تاثیرات درمانی برگ دیگر گیاهان خانواده گل گاو زبان، و همچنین شناسایی مکانیسم‌های تاثیرات موم عسل در ترمیم زخم پیشنهاد می‌شود.

تشکر و قدردانی

از معاونت محترم پژوهشی دانشگاه علوم پزشکی کاشان به دلیل تامین هزینه های طرح، از اعضای گروه علوم تشریح، مرکز تحقیقات علوم تشریحی، گروه پاتولوژی، و آقایان دکتر اکبر علی اصغرزاده و دکتر علی شفیعی گنجه به دلیل همکاری هایشان، صمیمانه قدردانی می‌گردد.

انسان فقط یک بار بر محل سوختگی قرار می‌گیرد و با خاصیت چسبندگی خود بر این سطح باقی می‌ماند و تا پایان دوره درمان فقط با روغن کنجد نرم می‌گردد، ولی در این مطالعه به دلیل عدم امکان چنین پانسمانی بر بدن موش صحرایی، پانسمان روزانه انجام می‌گردد که شاید این پانسمان‌های مکرر باعث اختلال در روند ترمیم گشته باشد.

نتیجه‌گیری

داروی گیاهی حاوی برگ گیاه هواچوه در روند التیام زخم سوختگی درجه ۲ موش تأثیر معنی داری ندارد، و می‌تواند روند ترمیم را با تاخیر مواجه نماید. مطالعات بیشتری در جهت

References:

- [1] Holmes JH, Heimbach DM. Burns. In: Brunicaardi FC, Andersen DK, Billiar TR, Dunn DL, Hunter JG, Pollock RE. Schwartz's principles of surgery. 8th ed. New York: McGraw- Hill: 2005; p. 204-28.
- [2] Seyyedi M. Burns. 1th ed. Tehran: Eshtiagh; 1997; p. 24-26 [in Persian]
- [3] Abbaspour A. Burn emergencies. 1th ed. Abbaspour; 1996; p. 41-43 [in Persian]
- [4] Latarjet J. A simple guide to burn treatment. International society for burn injuries in collaboration with the world health organization. *Burns* 1995; 21(3): 221-5.
- [5] Smahel J. Viability of skin subjected to deep partial skin thickness thermal damage: experimental studies. *Burns* 1991; 17(1): 17-24.
- [6] Ghasemi Pirbalouti A, Yousefi M, Nazari H, Karimi I, Koohpayeh A. Evaluation of burn healing properties of arnebia euchroma and malva sylvestris. *J Biol* 2009; 5(3): 62-6.
- [7] Kaith BS, Kaith NS, Chauhan NS. Anti-inflammatory effect of Arnebia euchroma root extracts in rats. *J Ethnopharmacol* 1996; 55(1): 77-80.
- [8] Amin G. Motedaveltarin giahane daruyei sonnati Iran. 2nd ed. Tehran University of Medical Sciences; 2008. [in Persian]
- [9] Ghasemi Pirbalouti A. Giahane daruei va moattar Iran. 2th ed. Islamic Azad University of Shahrekord; 2009. [in Persian]
- [10] Akkol EK, Koca U, Pesin I, Yilmazer D, Toker G, Yesilada E. Exploring the wound healing activity of *Arnebia densiflora* (Nordm.) Ledeb. by *in vivo* models. *J Ethnopharmacol* 2009; 124(1): 137-41.
- [11] Asadi MH, Karimipoor M, Khoshbaten A, Bahadoran H, Amidi F. Effects of fundermol ointment on second degree burns in rats. *Kowsar Medical Journal* 1999; 4(4):241-6. [in Persian]
- [12] Asadi MH, Karimipour M, Nazari F, Bahadoran H, Khoshbaten A, Salsabili N. Histopathological evaluation of the effects of fundermol ointment in second degree burns infected by pseudomonas aeruginosa and compared with silver sulphadiazine results in rat. *Kowsar Medical Journal* 1997; 2(3): 169-77. [in Persian]
- [13] Keswani MH, Vartak AM, Patil A, Davies JW. Histological & bacteriological Studies of burn wounds treated with boiled potato peel dressings. *Burns* 1990; 16(2): 137-43.
- [14] Kaufman T, Lusthaus SN, Sagher U, Wexler MR. Deep partial skin thickness burns: a reproducible animal model to study burn wound healing. *Burns* 1990; 16(1): 13-6.
- [15] Clark RA. Biology of dermal wound repair. *Dermatol clin* 1993; 11(4): 647-66.
- [16] Odland G, Ross R. Human wound Repair. I. Epidermal regeneration. *J Cell Biol* 1968; 39(1): 135-51.
- [17] Mehrvarze Sh, Tahmasebi MH, Asgari AR. Effect of phenytoin powder on open wound healing process in rat skin. *Kowsar Medical Journal* 1998; 3(3): 182-77. [in Persian]
- [18] Mehrvarz Sh, Izadyar B, Nazari F. Effect of fundermol ointment on wound healing in comparison with normal saline. *Kowsar Medical Journal* 1997; 2(2): 95-100. [in Persian]
- [19] Sharma RA, Singh B, Singh D, Chandrawat P. Ethnomedicinal, pharmacological properties and chemistry of some medicinal plants of Boraginaceae in India. *J Med Plant Res* 2009; 3(13): 1153-75.
- [20] Shen CC, SyuWJ, Li SY, Lin CH, Lee GH, Sun CM. Antimicrobial activities of naphthazarins from *Arnebia euchroma*. *J Nat Prod* 2002; 65(12): 1857-62.

- [21] Sasaki K, Abe H, Yoshizaki F. In vitro antifungal activity of naphthoquinone derivatives. *Biol Pharm Bull* 2002; 25(5): 669–70.
- [22] Chen X, Yang L, Zhang N, Turpin JA, Buckheit RW, Osterling C et al. Shikonin a component of Chinese herbal medicine, inhibits chemokine receptor function and suppresses human immunodeficiency virus type 1. *Antimicrob Agents Chemother* 2003; 47(9): 2810–6.
- [23] Yamasaki K, Otake T, Mori H, Morimoto M, Ueba N, Kurokawa et al. Screening test of crude drug extract on anti-HIV activity. *Yakugaku Zasshi* 1993; 113(11): 818–24.
- [24] Papageorgiou VP, Assimopoulou AN, Couladouros EA, Hepworth D, Nicolaou KC. The chemistry and biology of alkannin, shikonin and related naphthazarin natural products. *Angew Chem* 1999; 38(3): 270–301.
- [25] Pei XW, Wang KZ, Dang XQ, Song JH, Shi ZB, Gao DF. Arnebia root oil promotes wound healing & expression of basic fibroblast growth factor on the wound surface in rabbits. *Zhong Xi Yi Jie He Xue Bao* 2006; 4(1): 52–5.
- [26] Pei XW, Wang KZ, Chen JC, Dang X, Shi Z, Gao D. Effect of Arnebia root oil in promoting the tissue recovery of surface of wound and basic fibroblast growth factor (bFGF) mRNA expression. *Zhongguo Zhong Xi Yi Jie He Za Zhi* 2005; 25(10): 892-4.
- [27] Hussain S, Ferguson C. Best evidence topic report. Silver sulphadiazine cream in burns. *Emerg Med J* 2006; 23(12): 929–32.
- [28] Dyer C, Roberts D. Thermal trauma. *Nurs Clin North Am* 1990; 25(1): 85-117.