

مطالعه آپوتوز در بافت بیضه متعاقب ایجاد نهان بیضگی یک طرفه در موش صحرایی بالغ

سیداسماعیل صفوی^۱، میرهادی خیاطنوری^{۲*}، رسول شهروز^۳

خلاصه

سابقه و هدف: نهان بیضگی (کریپتورکیدیسیم) به دنبال نقص در پایین آمدن بیضه‌ها به داخل کیسه بیضه در زمان تولد ایجاد می‌شود و یکی از علل ناباروری در انسان و بسیاری از گونه‌های حیوانی است. در گونه‌های مختلف پستانداران درجه حرارت بیضه پایین‌تر از حرارت فضای بطنی می‌باشد و نشان داده‌اند که این دمای پایین برای روند اسپرم‌سازی ضروری می‌باشد. هدف از این مطالعه ارزیابی آپوتوز پس از نهان بیضگی تجربی یک طرفه در موش صحرایی بالغ در بافت بیضه می‌باشد.

مواد و روش‌ها: در این مطالعه تجربی، موش‌های صحرایی بالغ نژاد ویستار (۲۵۰-۲۰۰ گرم) به ۱۵ گروه ۸ تایی تقسیم شدند. با ثابت کردن بیضه‌های راست به دیواره‌ی شکم، در هفت گروه نهان بیضگی تجربی یک طرفه ایجاد گردید. در گروه‌های اول تا هفتم به ترتیب ۱، ۳، ۶، ۱۰، ۱۵، ۳۰ و ۶۰ روز پس از عمل، حیوانات کالبد گشایی شده و بیضه آنها مورد مطالعه قرار گرفت. در گروه هشتم تا چهاردهم به عنوان گروه شم پس از برش، بیضه‌ها از کیسه بیضه به داخل محوطه بطنی جا به جا شده و سپس به کیسه بیضه بازگردانده شدند. در گروه پانزدهم به عنوان گروه شاهد هیچ گونه عملی صورت نگرفت. پس از نمونه‌برداری از بافت بیضه و ثبوت در فرمالین ۱۰ درصد نمکی، پاساژ بافتی و تهیه مقاطع بافتی و رنگ آمیزی با روش تانل، بیضه‌ها از نظر آپوتوز در گروه‌های مختلف مورد مطالعه قرار گرفتند.

نتایج: رنگ آمیزی تانل مشخص ساخت که نهان بیضگی تجربی موجب القای آپوتوز در سلول‌های زایای بافت بیضه می‌شود. اوج سلول‌های آپوتوتیک در روزهای سوم و ششم پس از عمل مشاهده شد. اختلاف معنی‌داری مابین گروه شم و گروه شاهد وجود نداشت. نتیجه‌گیری: نتایج مطالعه ما نشان داد که نهان بیضگی تجربی موجب القا، آپوتوز در بافت بیضه می‌شود و حداکثر مرگ سلولی بعد از سه روز از عمل نهان بیضگی تجربی بوده و به تدریج با گذشت زمان نسبت به روز سوم کاهش مرگ سلولی مشاهده می‌شود. این اثر احتمالاً به دلیل تنش حرارتی و تنش اکسیداتیو در سلول‌های بافت بیضه است.

واژگان کلیدی: کریپتورکیدیسیم، آپوتوز، بیضه، موش صحرایی بالغ

۱- استادیار گروه علوم تشریح دانشکده دامپزشکی دانشگاه آزاد اسلامی تبریز

۲- استادیار گروه فیزیولوژی - فارماکولوژی دانشکده دامپزشکی دانشگاه آزاد اسلامی تبریز

۳- دانشیار گروه علوم تشریح دانشکده دامپزشکی دانشگاه ارومیه

* نویسنده مسوول: میرهادی خیاطنوری

آدرس: گروه فیزیولوژی - فارماکولوژی دانشکده دامپزشکی دانشگاه آزاد اسلامی تبریز

پست الکترونیک: khayat_nouri@yahoo.com

تلفن: ۰۹۱۴ ۳۰۰ ۵۸۵۵

دورنویس: ۰۴۱۱ ۶۳۷۳۹۳۵

تاریخ دریافت: ۸۷/۲/۲

تاریخ پذیرش نهایی: ۸۷/۸/۲۸

مقدمه

مشخص کرده که درجه‌ی حرارت کیسه بیضه در اغلب پستانداران ۴ تا ۵ درجه سانتی‌گراد از حرارت داخل فضای بطنی پایین‌تر است [۲]. اختلال در روند اسپرم‌سازی متعاقب نهان بیضگی، به دنبال قرار گرفتن بیضه‌ها در درجه حرارت بالا در محوطه بطنی ایجاد می‌شود. گزارش کرده‌اند که با سرد کردن بیضه‌ها در داخل محوطه‌ی بطنی حیوانات، اسپرم‌سازی طبیعی حاصل می‌شود [۳]. مطالعات فراوانی در مورد اثرات نهان بیضگی تجربی بر روی اسپرم‌سازی در حیوانات آزمایشگاهی صورت گرفته است [۴، ۵،

نهان بیضگی (کریپتورکیدیسیم) به دنبال نقص در پایین آمدن بیضه‌ها به داخل کیسه بیضه در زمان تولد حاصل می‌شود و یکی از علل ناباروری در انسان و بسیاری از گونه‌های حیوانی می‌باشد. در ۳ تا ۸ درصد مردان نابارور و در ۲۰ درصد مردان با فقدان اسپرم (آزواسپرمی)، عامل ایجادکننده، نهان بیضگی بوده است [۱]. در گونه‌های مختلف پستانداران درجه حرارت نسبتاً پایین برای روند طبیعی اسپرم‌سازی مورد نیاز است. مطالعات

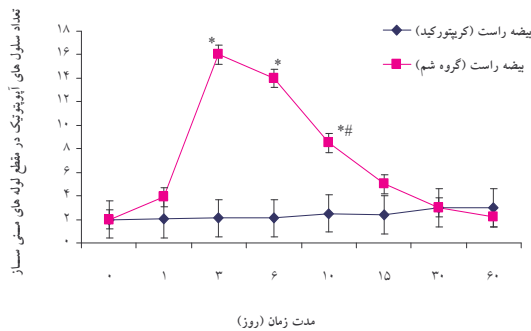
[۶]. در تمامی مطالعات انجام شده ارتباط نسبی بین وسعت فعالیت ضداسپریم سازی و طول دوره‌ی نهان بیضگی بیان شده است، بنابراین برای بیان بهتر اثرات نهان بیضگی روی بافت بیضه و درک بهتر پاتوفیزیولوژی صدمات وارده، مهمترین راه بررسی تاثیر نهان بیضگی روی بافت بیضه می‌باشد. هر چند مطالعات فراوانی در مورد اثرات ضد اسپریم سازی و مورفوپاتولوژی نهان بیضگی در بافت بیضه انجام شده، ولی علل کاهش تولید اسپرم تحت شرایط فوق مورد بحث می‌باشد. مطالعات بافت‌شناسی در بیضه و اپی‌دیدیم به دنبال ایجاد نهان بیضگی تجربی هم در موش‌های صحرائی بالغ [۸، ۷] و هم در موش‌های صحرائی نابالغ [۹، ۱۰] صورت گرفته است. با توجه به این که عمدتاً مطالعات انجام گرفته قبلی بیشتر در زمینه تغییرات بافتی بر پایه رنگ‌آمیزی هماتوکسیلین - ائوزین صورت گرفته است و اطلاعات محدودی در مورد پدیده آپوتوز در سلول‌های رده‌ی اسپریم‌سازی متعاقب نهان بیضگی تجربی وجود دارد، تحقیق در این مورد امری ضروری به نظر می‌رسد. از طرف دیگر اگر چه مشابه این کار قبلاً صورت گرفته است ولی تعداد این مطالعات بسیار کم و محدود بوده و در این آزمایش نیز از تعداد بیشتری نمونه و به مدت طولانی‌تری نسبت به مطالعات قبلی استفاده شده است. در این مطالعه جهت دستیابی دقیق‌تر و کامل‌تر به جزئیات تغییرات بافتی حاصله در بیضه و اختلالات روند اسپریم‌سازی به دنبال ایجاد نهان بیضگی تجربی در موش صحرائی بالغ، تغییرات آپوتوتیک سلول‌های رده‌ی اسپریم‌سازی مورد ارزیابی قرار گرفته است.

مواد و روش‌ها

در این مطالعه تجربی موش‌های صحرائی نر بالغ (۲۰۰ تا ۲۵۰ گرم) نژاد ویستار، از موسسه واکسن و سرم‌سازی رازی خریداری شده و تحت شرایط ۱۲ ساعت روشنایی و ۱۲ ساعت تاریکی در دمای 25 ± 2 درجه‌ی سانتی‌گراد نگهداری شدند. غذا و آب به صورت آزاد در دسترس حیوانات قرار گرفت. برای ایجاد نهان بیضگی تجربی نخست از داروی رامپون با دوز ۲ میلی‌گرم به ازای هر کیلوگرم وزن بدن به عنوان داروی پیش‌بیهوشی و پس از ده دقیقه با تزریق داخل صفاقی داروی کتامین با دوز ۹۰ میلی‌گرم به ازای هر کیلوگرم وزن بدن بیهوشی کامل و عمیق حاصل گردید. سپس با ایجاد یک برش طولی روی خط میانی شکم، پوست و عضلات دیواره‌ی بطنی و صفاق برش داده شد. بیضه‌ی راست از ناحیه‌ی کیسه بیضه به داخل محوطه بطنی کشیده شد. با استفاده از نخ بخیه‌ی شماره چهار صفر نایلونی، بیضه از ناحیه‌ی دمی به دیواره‌ی عضلانی محوطه‌ی بطنی بخیه زده شده و برای

جلوگیری از بازگشت بیضه به کیسه بیضه، گوبرناکولوم قطع گردید. روی بیضه‌ی چپ هیچ گونه عملی صورت نگرفت. سپس عضلات دیواره‌ی بطنی با استفاده از نخ بخیه کات گوت سه صفر، به صورت سرتاسری، و پوست با استفاده از نخ بخیه سیلک شماره سه صفر، به صورت تشکی افقی بخیه زده شد. در گروه شم پس از بیهوشی و ایجاد برش، بیضه‌ها داخل محوطه بطنی کشیده و دوباره به داخل کیسه‌ی بیضه بازگردانده شده و عضلات و پوست به روش قبلی بخیه زده شد. در گروه شاهد هیچ گونه عملی روی حیوان صورت نگرفت. موش‌های صحرائی بالغی که تحت عمل نهان بیضگی تجربی یک‌طرفه قرار گرفتند به ۱۵ گروه هشت‌تایی تقسیم شدند، به طوری که ۷ گروه تحت عمل جراحی نهان بیضگی یک‌طرفه، ۷ گروه به عنوان گروه شم و یک گروه شاهد در نظر گرفته شد. حیوانات گروه‌های اول تا هفتم به ترتیب ۱، ۳، ۶، ۱۰، ۱۵، ۳۰ و ۶۰ روز پس از عمل جراحی کالبدگشایی شده و نمونه‌های بیضه برای تهیه‌ی مقاطع هیستولوژیک به محلول فرمالین نمکی ۱۰ درصد منتقل گردید. پس از فیکس شدن، مراحل مختلف پاساژ بافت بر روی نمونه‌ها انجام شده و پس از قالب‌گیری با پارافین از آنها مقاطع پی در پی با ضخامت ۳ میکرومتر تهیه گردید. مقاطع مذکور به روش تانل با استفاده از کیت استاندارد شرکت رُش - آلمان و طبق روش کارخانه سازنده کیت، رنگ‌آمیزی گردیدند. همچنین برای رنگ‌آمیزی زمینه بافت، از روش تولوئیدین بلو استفاده شد. در ادامه سلول‌های آپوتوتیک که به رنگ قهوه‌ای مشاهده می‌شدند در بافت بیضه مورد مطالعه قرار گرفتند، از میان مقاطع عرضی لوله‌های منی‌ساز، ۲۰ لوله به صورت تصادفی انتخاب شده و میانگین تعداد سلول‌های آپوتوتیک در آنها ثبت گردید. در این مطالعه همچنین جهت شمارش تعداد سلول‌های زایای لوله‌های منی‌ساز، پس از تهیه مقاطع بافتی و رنگ‌آمیزی هماتوکسیلین و ائوزین (شرکت مرک - آلمان) با استفاده از عدسی چشمی مشبک $10 \times$ نمونه نیکون، تعداد سلول‌های اسپرماتوسیت اولیه و اسپرماتوگون‌ی به صورت تصادفی در پنج ناحیه مختلف در سطح یک میلی‌متر مربع دیواره لوله منی‌ساز شمارش گردید. عدسی مشبک از یک مربع بزرگ که خود نیز از ۲۵ مربع کوچک و هم‌اندازه (۵ ردیف افقی و ۵ ردیف عمودی) تشکیل شده است که مساحت مربع بزرگ یک میلی‌متر مربع می‌باشد. بعد از انجام آزمایش، نخست داده‌ها از نظر نرمالیتی توسط آزمون کولموگراف اسمیرنوف بررسی شد. سپس به صورت انحراف معیار \pm میانگین معیار بیان شده و برای مقایسه گروه‌های مختلف از تجزیه و تحلیل واریانس یک‌طرفه و به دنبال آن آزمون‌های مقایسه‌ای چندگانه توکی و برای مقایسه دو به دو

معنی داری وجود ندارد، بنابراین اعداد مربوط به گروه شاهد ذکر نشده است. یک روز پس از ایجاد نهان بیضگی تجربی، میانگین تعداد سلول‌های آپوتوتیک در بیضه راست (داخل شکمی) برابر $3/85 \pm 0/16$ بود که در مقایسه با گروه شم یک روزه ($2/7 \pm 0/15$) اختلاف معنی داری وجود نداشت. روز سوم پس از عمل، تعداد سلول‌های آپوتوتیک در مقایسه با سایر گروه‌ها به حداکثر میزان خود رسید و در بیضه کریپتورکید به تعداد $7/95 \pm 0/34$ رسید که در مقایسه با گروه شم مشابه افزایش معنی دار ($p=0/001$) نشان داد. در روز ۶ پس از عمل تعداد سلول‌های آپوتوتیک $13/93 \pm 0/51$ بود که در مقایسه با گروه شم ۶ روزه افزایش معنی دار ($p=0/007$) نشان داد. در روز دهم پس از عمل تعداد سلول‌های آپوتوتیک $7/95 \pm 0/36$ بود، هر چند در مقایسه با گروه قبل (۶ روزه) کاهش معنی دار داشت ($p=0/016$) ولی در مقایسه با گروه شم مشابه افزایش معنی دار ($p=0/022$) نشان داد. در روزهای ۱۵، ۳۰ و ۶۰ پس از عمل کاهش سلول‌های آپوتوتیک مشاهده گردید و به ترتیب تعداد سلول‌های آپوتوتیک $3/82 \pm 0/2$ ، $3/33 \pm 0/16$ و $2/32 \pm 0/19$ بود که در مقایسه با گروه شم تفاوت معنی داری مشاهده نشد (نمودار شماری ۱).



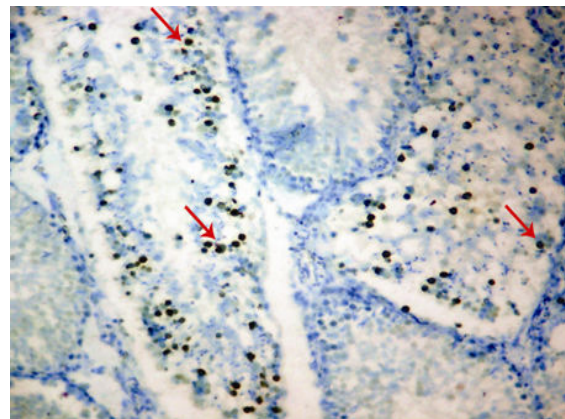
نمودار ۱- میانگین تعداد سلول‌های آپوتوتیک در مقطع لوله‌های منی سبزه در زمان‌های مختلف پس از عمل نهان بیضگی. $p < 0/05$ در مقایسه با گروه شم و $p < 0/05$ در مقایسه با گروه ۳ و ۶ هستند.

آنالیز آماری تعداد سلول‌های اسپرماتوسیت اولیه در بیضه راست کریپتورکید نشان داد که در روزهای ۱۵، ۳۰ و ۶۰ پس از عمل نهان بیضگی، در مقایسه با گروه شم مشابه کاهش معنی دار (مقدار p به ترتیب برای روزهای ذکر شده برابر با $0/011$ ، $0/003$ و $0/001$ می‌باشد) وجود دارد. همچنین تجزیه و تحلیل آماری تعداد سلول‌های اسپرماتوگونی در بیضه‌های کریپتورکید در روزهای ۳۰ و ۶۰ پس از عمل در مقایسه با گروه شم مشابه کاهش معنی دار (مقدار p برای روز ۳۰ برابر $0/043$ و برای روز ۶۰ برابر با $0/004$ بود) نشان داد ولی در روز ۱۵ این

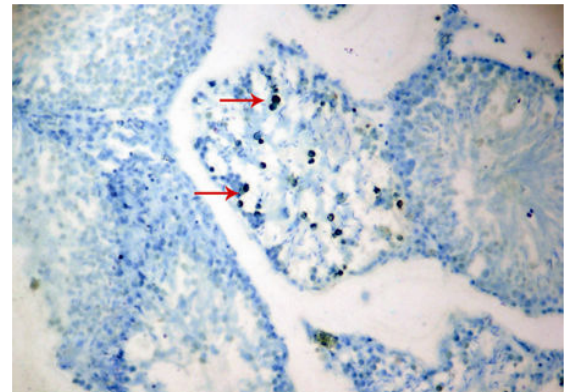
گروه شم و کریپتورکید در روزهای یکسان از آزمون تی غیر وابسته جهت تجزیه و تحلیل داده‌ها استفاده گردید. مقدار $p < 0/05$ برای تعیین سطح معنی داری بین گروه‌ها در نظر گرفته شد.

نتایج

مطالعه‌ی مقاطع بافتی گروه‌های مختلف نشان داد که آپوتوز در سلول‌های زایای بافت بیضه و عمدتاً در سلول‌های اسپرماتوسیت اولیه مشاهده می‌شود. تعداد سلول‌های آپوتوتیک در مقاطع تعدادی از لوله‌های منی سبزه، بیشتر از لوله‌های دیگر مشاهده گردید (شکل شماری ۱ و ۲).



شکل ۱- مقطع بافت بیضه در روز سوم پس از عمل. تعداد زیادی سلول‌های آپوتوتیک به رنگ قهوه‌ای تیره در دیواره لوله‌های منی سبزه دیده می‌شود (↑). در برخی از لوله‌ها سلول‌های آپوتوتیک به مقدار کمتر مشاهده می‌شود. رنگ آمیزی تانل. درشت‌نمایی $100 \times$.



شکل ۲- مقطع بافت بیضه در روز ششم پس از عمل. تعدادی سلول آپوتوتیک به رنگ قهوه‌ای تیره در دیواره لوله‌های منی سبزه دیده می‌شود (↑). در برخی از لوله‌ها سلول‌های آپوتوتیک به مقدار کمتر مشاهده می‌شود. رنگ آمیزی تانل. درشت‌نمایی $100 \times$.

تجزیه و تحلیل آماری سلول‌های آپوتوتیک در گروه‌های مختلف آزمایشی نشان داد که بین گروه شاهد و گروه شم اختلاف

کاهش معنی دار نبود. بین گروه شاهد و شم در روزهای مختلف تفاوت معنی دار مشاهده نشد (جدول شماره ۱).

جدول ۱- مقایسه میانگین تعداد سلول‌های اپی‌تلیوم لوله منی‌ساز پس از ایجاد نهان بیضگی تجربی یک‌طرفه در موش صحرایی بالغ (میلی-متر مربع).

گروه	اسپرماتوسیت اولیه	اسپرماتوگونی
بیضه راست (گروه شاهد)	۶۴۵/۵±۱۶/۶۲	۵۷۰/۵±۲۳/۰۳
بیضه راست شم (روز ۱)	۶۲۹/۸۷±۱۱/۶۷	۵۹۱/۲۵±۱۳/۷۶
بیضه راست شم (روز ۳)	۵۹۹/۲۲±۱۶/۶۴	۶۱۲/۱۲±۱۴/۰۱
بیضه راست شم (روز ۶)	۶۶۲/۲۵±۱۱/۷۳	۵۸۷±۱۲/۵۲
بیضه راست شم (روز ۱۰)	۶۴۱/۳۷±۱۵/۰۶	۵۸۳±۲۴/۳۹
بیضه راست شم (روز ۱۵)	۶۵۸/۱۲±۲۵/۷۷	۵۶۶/۲۵±۱۷/۸۵
بیضه راست شم (روز ۳۰)	۶۲۸/۹۹±۱۷/۶۵	۵۹۵/۳۷±۲۴/۶۸
بیضه راست شم (روز ۶۰)	۶۱۳/۳۴±۱۱/۷۴	۶۰۷/۷۵±۱۸/۲۵
بیضه راست کریپتورکید (روز ۱)	۶۳۵/۴±۱۱/۶۷	۵۷۳/۴±۱۷/۰۳
بیضه راست کریپتورکید (روز ۳)	۶۴۰/۲±۱۶/۶۴	۵۶۸/۲±۱۴/۱۷
بیضه راست کریپتورکید (روز ۶)	۵۹۰/۲۵±۸/۹۸	۵۷۱/۴±۱۴/۰۳
بیضه راست کریپتورکید (روز ۱۰)	۵۳۵/۳±۲۳/۴۸	۵۵۸/۱۷±۱۲/۵۹
بیضه راست کریپتورکید (روز ۱۵)	۴۹۵/۸±۱۶/۶۴ °	۵۲۲/۱۲±۱۴/۰۱
بیضه راست کریپتورکید (روز ۳۰)	۱۹۱/۲۵±۱۶/۳۸ °	۲۲۴/۶۲±۲۲/۴۷ °
بیضه راست کریپتورکید (روز ۶۰)	۸۲/۸۷±۸/۹۸ °	۱۹۳/۳۷±۲۶/۵۲ °

*: $p < 0.05$ در مقایسه با گروه شم مشابه در هر ستون می‌باشد.

بحث

مطالعات فراوانی بر روی بافت بیضه به ویژه بر روی سلول‌های رده‌ی اسپرم‌سازی چه در افرادی که دچار عارضه نهان بیضگی بوده و چه پس از ایجاد تجربی آن به روش جراحی، در انسان و حیوانات مختلف صورت گرفته است [۵، ۱۱، ۱۲]. مطالعات فراوانی نیز در حیوانات آزمایشگاهی نظیر موش صحرایی [۷]، موش سوری [۱۳] و هامستر طلایی [۶] صورت گرفته که همگی نشانگر اختلالات پیش‌رونده در بافت بیضه و روند اسپرم‌سازی متناسب با افزایش مدت زمان پس از عمل نهان بیضگی بوده است. در مطالعه‌ی حاضر، مرگ برنامه‌دار سلولی یا آپوپتوز در سلول‌های زایای بافت بیضه پس از ایجاد نهان بیضگی تجربی مورد بررسی قرار گرفت. به دنبال ایجاد تنش حرارتی فعالیت آنزیم‌های آندونوکلاز موجب تخریب DNA می‌گردد. در طی این روند DNA تحت الگوی بسیار ویژه به قطعاتی با طول ۲۰۰-۱۸۰ جفت باز شکسته می‌شود که این قسمت‌ها در حقیقت طولی از DNA است که به دور هیستون‌ها در نوکلئوزوم پیچیده می‌شود. به عبارت دیگر DNA در نواحی اتصال ما بین نوکلئوزوم‌ها

شروع به شکستن می‌کنند، که به این حالت اصطلاحاً فراگماتاسیون داخل نوکلئوزومی گفته می‌شود [۱۴]. علاوه بر موارد ذکر شده ساز و کارهای دیگری باعث بروز تغییرات کروماتینی در هسته‌ی سلول می‌شود. غیرفعال شدن آنزیم‌هایی که در تعمیر DNA نقش دارند یکی از این موارد است. پلی‌آدنوزین دی فسفات پلیمرز (PADP) اولین پروتئینی است که در آسیب‌های DNA وارد عمل شده و با چسبیدن به زنجیر باز شده DNA و تغییر پروتئین‌های هسته‌ای باعث تعمیر آسیب‌های وارده به DNA می‌شود. آنزیم کاسپاز ۳ که به دنبال آپوپتوز فعال می‌گردد، با شکستن آنزیم PADP عملکرد آن را در تعمیر DNA از بین می‌برد [۱۵]. تغییرات آپوپتوتیک به دنبال ایجاد تنش حرارتی منحصراً مرتبط با تغییرات هسته سلول‌های آپوپتوتیک نبوده و میتوکندری‌ها نیز تحت تاثیر قرار می‌گیرند. در میتوکندری سلول‌های آپوپتوتیک، اختلال در پتانسیل انتقال و نفوذپذیری لایه داخلی غشای قابل تشخیص است، طوری که این لایه توانایی جلوگیری از نشت برخی ملکول‌ها را از دست می‌دهد [۱۴]. پروتئین P53 مرتبط با پوشش هسته بوده و در زمان تنش حرارتی، به داخل هسته منتقل می‌گردد و توقف چرخه‌ی سلولی و یا خودکشی سلولی با واسطه P53 رخ می‌دهد [۱۶]. مطالعات انجام شده توسط پژوهشگران بیانگر وجود میزان فراوان پروتئین P53 در سلول‌های اسپرماتوسیت اولیه می‌باشد که به دلیل تشکیل DNA در مرحله پیش میوزی است. بنابراین آسیب‌های DNA به دنبال نهان بیضگی و ایجاد تنش حرارتی در سلول‌های اسپرماتوسیت اولیه از حساسیت بالاتری برخوردار است [۱۷]. در مطالعه‌ی حاضر نیز پس از ایجاد نهان بیضگی تجربی، یافته‌ها حاکی از تایید مطلب فوق بوده و اکثر سلول‌های آپوپتوتیک در اسپرماتوسیت‌های اولیه مشاهده می‌شود. در یک بررسی انجام شده بر روی سلول‌های زایا، پس از نهان بیضگی تجربی نتایج مشابهی حاصل گردید و عمدتاً سلول‌های اسپرماتوسیت اولیه تحت تاثیر تنش حرارتی دچار آپوپتوز شدند [۱۸]. نهان بیضگی تجربی در موش‌های صحرایی بالغ منجر به افزایش پراکسیداسیون چربی‌ها و غیرفعال شدن آنزیم‌های آنتی‌اکسیدان می‌شود. پراکسیداسیون چربی‌ها و ایجاد رادیکال‌های آزاد اضافی، می‌تواند موجب آسیب پروتئین‌ها و DNA و القای آپوپتوز در سلول‌های بافت بیضه گردد [۱۹]. در یک بررسی انجام شده در موش صحرایی، نهان بیضگی تجربی منجر به افزایش پراکسیداسیون چربی‌های سلولی گردید که به عنوان نشانه‌ای از بروز تنش اکسیداتیو می‌باشد. رادیکال‌های آزاد در طی متابولیسم طبیعی سلول‌های بدن تولید می‌شوند و تولید رادیکال‌های آزاد بیش از ظرفیت تدافعی آنتی-

ها با اتصال به پروتئین P53 باعث احتباس آن در سیتوپلاسم سلول‌های زایا شده و از اتصال به جایگاه هسته‌ای ممانعت می‌کنند و بدین ترتیب از ایجاد آپوپتوز جلوگیری می‌کنند. میزان ظهور این پروتئین‌ها در مراحل نخستین شوک حرارتی افزایش مشخصی ندارند و در جلوگیری از بروز آپوپتوز نقش چندانی نداشته و زمانی که در مراحل بعدی شاخص سلول‌های آپوپتوتیک بالا می‌رود، پروتئین‌های شوک حرارتی فعال می‌شوند [۲۳]. این مطلب می‌تواند کاهش تدریجی سلول‌های زایای آپوپتوتیک با افزایش مدت زمان پس از عمل کریپتورکیدیسم تجربی را توجیه نماید. همچنین پس از افزایش سریع سلول‌های آپوپتوتیک در روز سوم، فعالیت سلول‌های فاگوسیت‌کننده می‌تواند موجب کاهش جمعیت سلول‌های آپوپتوتیک گردد. سلول‌های آپوپتوتیک به علت آشکار شدن سیگنال‌هایی در سطح خود سریعاً توسط سلول‌های فاگوسیت‌کننده، تشخیص داده می‌شوند. مشخص شده که سلول‌های سرتولی قابلیت فاگوسیت‌کردن سلول‌های آپوپتوتیک را دارند [۲۴]. در تحقیق حاضر نیز نتایج مطالعه ما نشان داد که تعداد سلول‌های اسپرماتوسیت اولیه و اسپرماتوگونی به ترتیب پس از روزهای پانزدهم و سی‌ام بعد از عمل به صورت معنی‌دار کاهش می‌یابد که این امر می‌تواند به دلیل فاگوسیت شدن سلول‌های آپوپتوتیک توسط سلول‌های سرتولی و سایر سلول‌های بیگانه‌خوار باشد. علت کاهش تعداد سلول‌های اسپرماتوسیت اولیه و اسپرماتوگونی در روزهای متفاوت به دلیل مقاوم بودن سلول‌های اسپرماتوگونی به پدیده‌ی آپوپتوز نسبت به سلول‌های اسپرماتوسیت اولیه می‌باشد [۱۷]. مشاهدات ما نشان داد که آپوپتوز عمدتاً در سلول‌های اسپرماتوسیت اولیه و اسپرماتیدها و به ندرت در سلول‌های اسپرماتوگونی ایجاد می‌شود. نشان داده شده که اسپرماتوگونی‌ها در برابر آپوپتوز حاصل از نهن بیضگی مقاوم هستند [۱۷]. در پاسخ به شوک حرارتی علاوه بر HSP، عامل دیگری به نام عامل ترانس کریپشن شوک حرارتی یا HSF در سلول‌های زایای بافت بیضه تولید می‌شود. HSF موجب ترغیب آپوپتوز در سلول‌های اسپرماتوسیت اولیه می‌شود، در حالی که در مورد سلول‌های اسپرماتوگونی به عنوان یک عامل حیات‌بخش عمل می‌کند [۲۵]. به نظر می‌رسد دو نقش متضاد HSF در مورد سلول‌های اسپرماتوگونی و اسپرماتوسیت اولیه مرتبط با فعالیت پروتئین P53 باشد. در پاسخ به تنش حرارتی، HSF موجب تحریک فعالیت P53 می‌شود و با توجه به اینکه سلول‌های اسپرماتوسیت اولیه میزان فراوانی P53 را در خود دارند و سلول‌های اسپرماتوگونی مقدار کمتری P53 دارند، بنابراین نقش HSF در سلول‌های اسپرماتوسیت اولیه، تحریک آپوپتوز و در سلول‌های

اکسیدان‌ها، موجب بروز تنش اکسیداتیو و پاسخ‌های غیرقابل برگشت مانند آپوپتوز یا نکروز در سلول‌های زنده می‌شود [۱۹]. آنزیم گزانتین اکسیداز که به طور وسیع در بافت‌های بدن به ویژه در آندوتلیوم عروق کوچک دیده می‌شود باعث تبدیل هیپوگزانتین به گزانتین و گزانتین به اسید اوریک می‌شود که به همراه آن سوپراکسیدها تولید می‌شوند. فعالیت این آنزیم در بیضه انسان و موش صحرایی تشخیص داده شده و به دلیل ایجاد آسیب‌های بیضوی القا شده به ویژه به دنبال ایسکمی بافتی مورد توجه قرار گرفته است [۲۰]. در یک بررسی با استفاده از مهارکننده‌های گزانتین اکسیداز (مثل آلپورینول) در موش‌های صحرایی که تحت عمل نهن بیضگی تجربی قرار گرفته بودند، پژوهشگران دریافتند که آپوپتوز سلول‌های زایا به صورت معنی‌دار در مقایسه با گروه شاهد کاهش می‌یابد [۲۰]. بنابراین، مطالعات فوق موید آن است که تنش اکسیداتیو و تولید رادیکال‌های آزاد ممکن است در القای آپوپتوز تحت شرایط تنش حرارتی نقش مهمی داشته باشند. نتایج حاصل از شمارش سلول‌های آپوپتوتیک پس از ایجاد نهن بیضگی تجربی یک‌طرفه در موش‌های بالغ در روزهای مختلف پس از عمل نشان داد که در روز اول پس از عمل، تغییر معنی‌داری در تعداد سلول‌های آپوپتوتیک در مقایسه با گروه شم ایجاد نگردید. در روز سوم پس از عمل تعداد سلول‌های آپوپتوتیک سریعاً افزایش یافته و در مقایسه با روز اول و گروه شم افزایش معنی‌داری نشان داد. نقطه‌ی اوج تعداد سلول‌های آپوپتوتیک در همان روز سوم بوده و روند کاهش تدریجی این سلول‌ها پس از روز سوم شروع شد. هر چند در روزهای ۶ و ۱۰ پس از عمل، در مقایسه با گروه شم افزایش معنی‌دار بود، ولی در مقایسه با روز سوم کاهش تدریجی نشان داد. نتایج بررسی و مطالعه‌ی انجام شده توسط Barqawi و همکاران (۲۰۰۴) روی آپوپتوز سلول‌های بافت بیضه پس از نهن بیضگی تجربی نشان داد که اوج تعداد سلول‌های آپوپتوتیک در روز چهارم پس از عمل بوده و پس از آن روند کاهش تدریجی سلول‌های آپوپتوتیک دیده می‌شود. همچنین آنها با بررسی اثرات نهن بیضگی تجربی روی سلول‌های زایای بافت بیضه موش صحرایی دریافتند که بین وسعت فعالیت آپوپتوتیک سلول‌های زایگر و طول دوره‌ی نهن بیضگی ارتباط وجود دارد [۱۸]. کاهش تدریجی سلول‌های آپوپتوتیک پس از سومین روز بعد عمل می‌تواند علل مختلفی داشته باشد و نقش پروتئین‌های شوک حرارتی (HSP) در این امر می‌تواند نقش داشته باشد. این پروتئین‌ها که تعدادی از آنها در سلول‌های زایای بافت بیضه شناسایی شده است، می‌تواند در جلوگیری از بروز آپوپتوز در سلول‌های زایا نقش داشته باشد [۲۰، ۲۱]. این پروتئین-

نتیجه گیری

به طور خلاصه نتایج این مطالعه نشان داد که نهان بیضگی تجربی باعث القای آپوتوز و مرگ سلولی در سلول‌های بافت بیضه موش صحرایی می‌شود و تعداد سلول‌های آپوتوتیک در روز سوم بعد از عمل نهان بیضگی در حداکثر میزان خود است و با گذشت زمان نسبت به روز سوم، به تدریج کاهش می‌یابد. علت بروز آپوتوز احتمالا ممکن است در ارتباط با تنش حرارتی و تنش اکسیداتیو باشد. البته نقش نهان بیضگی در القای آپوتوز سلول‌های بافت بیضه انسان نیاز به تحقیقات بیشتری دارد.

اسپرما توگونی نقش ترمیم‌کنندگی DNA است [۲۵]. نتایج مطالعه - ی ما نشان داد که تعداد سلول‌های آپوتوتیک در برخی از لوله‌ها بیشتر از سایر لوله‌های منی‌ساز می‌باشد. نشان داده شده است که سیکل اسپرم‌سازی در لوله‌های منی‌ساز متغییر بوده و هم‌زمان تعدادی از لوله‌های منی‌ساز به صورت فعال و تعدادی نیز غیرفعال می‌باشند [۲۶]. با توجه به اینکه بیشتر سلول‌های اسپرماتوسیت اولیه و اسپرماتیدها تحت تاثیر پدیده آپوتوز قرار می‌گیرند [۱۷] پس در لوله‌هایی که سیکل اسپرم‌سازی آنها فعال‌تر است، سلول‌های آپوتوتیک نیز بیشتر دیده می‌شود.

References:

- [1] Montella A, Pirino A. Morphological findings in cryptorchism in the adult male. *Boll Soc Ital Biol Sper* 1990;66(3):215-22.
- [2] Turner TT, D'addario DA, Forrest JB, Howards SS. The effects of experimental cryptorchidism on the entry of [³H]-inulin and [³H]-horseradish peroxidase into the lumen of the rat seminiferous tubules. *J Androl* 1982; 3(3):178-83.
- [3] Frankenhuys MT, Wensing CJ. Induction of spermatogenesis in the naturally cryptorchid pig. *Fertil Steril* 1979;31(4):428-33.
- [4] Gnay Y, Bulut HE, Onarlioglu B, Başımoglu-Koca Y. Comparison of the effects of vasectomy and experimental cryptorchidism in rats: I. Testicular histology. *Okajimas Folia Anat Jpn* 1998;75(2-3):61-9.
- [5] Ren L, Medan MS, Ozu M, Li C, Watanabe G, Taya K. Effects of experimental cryptorchidism on sperm motility and testicular endocrinology in adult male rats. *J Reprod Dev* 2006;52(2):219-28.
- [6] Vigodner M, Lewin LM, Shochat L, Oschry I, Lotan G, Kleen B, et al. Evaluation of damage to the testicular cells of golden hamsters caused by experimental cryptorchidism using flow cytometry and confocal microscopy. *Int J Androl* 2003;26(2):84-90.
- [7] Gracia Romero J, Ferrández Longás A, Guallart Labrador A, Moros García M, Alvarez Alegret R, García Julián G. Experimental cryptorchidism in the Wistar rat. *Cir Pediatr* 1990;3(3):97-102.
- [8] Jones TM, Anderson W, Fang VS, Landau RL, Rosenfield RL. Experimental cryptorchidism in adult male rats: histological and hormonal sequelae. *Anat Rec* 1977;189(1):1-27.
- [9] Kerr JB, Rich KA, de Kretser DM. Effects of experimental cryptorchidism on the ultrastructure and function of the Sertoli cell and peritubular tissue of the rat testis. *Biol Reprod* 1979;21(4):823-38.
- [10] Quinn FM, Crockard AD, Brown S. Secondary changes in the scrotal testis in experimental unilateral cryptorchidism. *J Pediatr Surg* 1990;25(4):402-5.
- [11] Pinart E, Sancho S, Briz M, Bonet S. Morphologic study of the testes from spontaneous unilateral and bilateral abdominal cryptorchid boars. *J Morphol* 1999;239(3):225-43.
- [12] Rossi LM, Pereira LA, de Santis L, Pasqualotto FF, Iaconelli A Jr, Ortiz V, et al. Sperm retrieval techniques in rats with suppressed spermatogenesis by experimental cryptorchidism. *Hum Reprod* 2005;20(2):443-47.
- [13] Mendis-Handagama SM, Kerr JB, de Kretser DM. Experimental cryptorchidism in the adult mouse: I. Qualitative and quantitative light microscopic morphology. *J Androl* 1990;11(6):539-47.
- [14] Royere D, Guérif F, Laurent-Cadoret V, Hochereau de Reviers MT. Apoptosis in testicular germ cells. *Int Congr Ser* 2004;1266:170-76.
- [15] Yin Y, Hawkins KL, DeWolf WC, Morgentaler A. Heat stress causes testicular germ cell apoptosis in adult mice. *J Androl* 1997;18(2):159-65.
- [16] Yin Y, DeWolf WC, Morgentaler A. Experimental cryptorchidism induces testicular germ cell apoptosis by p53-dependent and -independent pathways in mice. *Biol Reprod* 1998;58(2):492-96.
- [17] Yin Y, Stahl BC, DeWolf WC, Morgentaler A. P53 and Fas are sequential mechanisms of testicular germ cell apoptosis. *J Androl* 2002;23(1):64-70.
- [18] Barqawi A, Trummer H, Meacham R. Effect of prolonged cryptorchidism on germ cell apoptosis and testicular sperm count. *Asian J Androl* 2004;6:47-51.
- [19] Ikeda M, Kodama H, Fukuda J, Shimizu Y, Murata M, Kumagai J, et al. Role of radical oxygen species in rat testicular germ cell apoptosis induced by heat stress. *Biol Reprod* 1999;61(2):393-399.

- [20] Kumagai A, Kodama H, Kumagai J, Fukuda J, Kawamura K, Tanikawa H, et al. Xanthine oxidase inhibitors suppress testicular germ cell apoptosis induced by experimental cryptorchidism. *Mol Hum Reprod* 2002;8(2):118-23.
- [21] Sarge KD, Cullen KE. Regulation of hsp expression during rodent spermatogenesis. *Cell Mol Life Sci* 1997;53(2):191-97.
- [22] Kumagai J, Fukuda J, Kodama H, Murata M, Kawamura K, Itoh H, et al. Germ cell-specific heat shock protein 105 binds to p53 in a temperature-sensitive manner in rat testis. *Eur J Biochem* 2000;267(10):3073-8.
- [23] Guo CX, Ma J, Zhou XC, Liu YX. Expression of HSP70-2 gene during germ cell apoptosis in rat unilateral cryptorchid testes. *Arch Androl* 2001;46(2):109-15.
- [24] Ohta Y, Nishikawa A, Fukazawa Y, Urushitani H, Matsuzawa A, Nishina Y, et al. Apoptosis in adult mouse testis induced by experimental cryptorchidism. *Acta Anat (Basel)* 1996;157(3):195-204.
- [25] Izu H, Inouye S, Fujimoto M, Shiraishi K, Naito K, Nakai A. Heat shock transcription factor 1 is involved in quality-control mechanisms in male germ cells. *Biol Reprod* 2004;70(1):18-24.
- [26] Dellmann HD, Eurell, JO Ann C, editors. Textbook of veterinary histology. 5th ed. Baltimore: Williams & Wilkins; 1998. p. 228-233.