

The study of protective effect of royal jelly on the testis tissue after silver nanoparticles-induced toxicity in the NMRI mice

Shariatzadeh SMA^{1*}, Cheraghi E², Bakhshi MR¹

1- Department of Biology, Faculty of Sciences, Arak University, Arak, I.R. Iran.
2- Department of Biology, Faculty of Sciences, University of Qom, Qom, I.R. Iran.

Received: 2019/04/20 | Accepted: 2020/06/1

Abstract:

Background: Given the role of silver nanoparticles on oxidative stress and antioxidant royal jelly, this research aimed to study the simultaneous treatment of silver nanoparticles and royal jelly in the NMRI mice testis tissue.

Materials and Methods: In this experimental study, thirty adult male mice (NMRI) were used with an average weight (36 ± 2) at the 5 groups ($n=6$): Control, treatment with silver nanoparticles (500 mg/kg/day), treatment with royal jelly (300 mg/kg/day) and simultaneous treatment silver nanoparticles +royal jelly (the offered doses), by orally administration for 35 days. After treatment, the total volume of testis, and its diameter and height of the germinal epithelium, total number spermatids, spermatocytes, Sertoli cells with stereological method were estimated. The total antioxidant capacity (TAC) by FRAP method, levels of malondialdehyde (MDA) by spectrophotometric method, and serum testosterone by Elisa kit were measured.

Results: The total volume of testis, diameter and height of the germinal epithelium, total number spermatids, spermatocytes, Sertoli cells significantly decreased in silver nanoparticles group compared to the control group ($P<0.001$). A significant increase in level of MDA and significant decrease in total antioxidant capacity and serum testosterone levels was found in silver nanoparticles group compared with control group ($P<0.001$). Above parameters were significantly increased in silver nanoparticles +royal jelly group compared with silver nanoparticles group.

Conclusion: According to the results, royal jelly may be the effective in the protection against the adverse effects of silver nanoparticles and improve the function of male reproductive system.

Keywords: Silver nanoparticles, Royal jelly, Testis, Mice

***Corresponding Author:**

Email: s-shariatzadeh@araku.ac.ir

Tel: 0098 918 162 9026

Fax: 0098 863 417 3409

Conflict of Interests: *No*

Feyz, Journal of Kashan University of Medical Sciences, August, 2020; Vol. 24, No 3, Pages 282-292

Please cite this article as: Shariatzadeh SMA, Cheraghi E, Bakhshi MR. The study of protective effect of royal jelly on the testis tissue after silver nanoparticles-induced toxicity in the NMRI mice. *Feyz* 2020; 24(3): 282-92.

مطالعه اثر حفاظتی ژل رویال بر بافت بیضه پس از القای سمیت توسط نانوذرات نقره در موش سوری

سیدمحمدعلی شریعت‌زاده^{۱*}، ابراهیم چراغی^۲، محمدرضا بخشی^۳

خلاصه:

سابقه و هدف: با توجه به نقش نانوذرات نقره در القای استرس اکسیداتیو و خاصیت آنتی‌اکسیداتیو ژل رویال، هدف از این مطالعه بررسی اثر آنتی‌اکسیدانی ژل رویال در کاهش اثرات نامطلوب نانوقره بر روی بافت بیضه موش‌های بالغ بود.

مواد و روش‌ها: در این مطالعه تجربی، ۳۰ سر موش نر بالغ نژاد NMRI به ۵ گروه، شامل: کنترل، شام (آب مقطر)، نانوذرات نقره با قطر ۴۰ نانومتر (۵۰۰mg/kg/day)، ژل رویال (۳۰۰mg/kg/day) و گروه تیمار هم‌زمان ژل رویال و نانوذرات نقره (با دوزهای ذکر شده) به صورت خوراکی به مدت ۳۵ روز، تقسیم شدند. پس از اتمام تیمار، حجم کل بیضه، قطر و ارتفاع اپیتلیوم زایشی، تعداد کل سلول‌های جنسی و سرتولی با استفاده از تکنیک‌های استریولوژی مورد ارزیابی قرار گرفت. میزان ظرفیت آنتی‌اکسیدانی تام (TAC) (با استفاده از روش FRAP)، سطح مالون‌دی‌آلدئید (MDA) با روش اسپکتروفتومتری و تستوسترون سرم با استفاده از کیت الایزا اندازه‌گیری شد.

نتایج: حجم کل بیضه، قطر اپیتلیوم زایشی، ارتفاع اپیتلیوم زایشی، تعداد کل سلول‌های اسپرماتید (دراز و گرد)، اسپرماتوسیت و سرتولی در گروه نانوذرات نقره در مقایسه با گروه کنترل به‌طور معنی‌داری کاهش یافت ($P < 0/001$). افزایش معنی‌داری در سطح MDA و کاهش معنی‌داری در میزان ظرفیت آنتی‌اکسیدانی تام و سطح تستوسترون سرم در گروه نانوذرات نقره نسبت به کنترل یافت شد ($P < 0/05$). پارامترهای فوق در گروه تیمار هم‌زمان نانوذرات نقره+ژل رویال، افزایش معنی‌داری را نسبت به گروه نانوقره نشان داد. نتیجه‌گیری: براساس نتایج به‌دست‌آمده، ژل رویال ممکن است در محافظت در برابر عوارض جانبی نانوذرات نقره مؤثر باشد و عملکرد سیستم تولیدمثل مردان را بهبود بخشد.

واژگان کلیدی: نانوذرات نقره، ژل رویال، بیضه، موش سوری

دو ماه‌نامه علمی - پژوهشی فیض، دوره بیست و چهارم، شماره ۳، مرداد - شهریور ۱۳۹۹، صفحات ۲۹۲-۲۸۲

مقدمه

بسیاری از عوامل محیطی (به‌عنوان مثال، قرار گرفتن در معرض مواد شیمیایی و صنعتی، فلزات سنگین، تابش، آلودگی آب و هوا، داروها، مواد غذایی آلوده، دمای بیش از حد بیضه‌ها، استرس روزانه و شیوه زندگی) به میزان قابل توجهی در افزایش شیوع آن کمک می‌کند. این عوامل باعث ایجاد آسیب به مواد ژنتیکی سلول‌های تولیدمثل می‌شود که موجب ایجاد تغییرات در ساختار و عملکرد DNA می‌شود [۳]. یکی از عواملی که می‌تواند سبب آسیب به مواد ژنتیکی سلول‌های تولیدمثل شود، نانوذرات نقره می‌باشد که این مواد علاوه بر خواص سودمند و منحصر به فرد، به دلیل خواص سمی، که ممکن است از طریق خوراکی، تنفسی یا پوست وارد بدن شود، منجر به تغییرات و اثرات بیولوژیکی مضر می‌شود. همچنین نانوذرات نقره به‌طور گسترده در پزشکی، صنایع نساجی، مواد غذایی و آرایشی به کار می‌روند [۴]. مطالعات انجام‌شده بر روی مدل‌های حیوانی نشان داده‌اند که نانومواد نقره توانایی عبور از سد خونی بیضه را دارند و در سلول‌های سوماتیک و ژرمینال بیضه جمع‌آوری می‌شوند. تجمع قابل توجهی از این مواد در سلول‌های سرتولی و هسته‌های اسپرماتوسیت گزارش شده است [۵]. محققان دریافته‌اند غلظت‌های متفاوت نانوذرات نقره

ناباروری یک مسأله بسیار حساس و دشوار برای زوجین است. ناباروری به‌عنوان شکست در دستیابی به یک حاملگی بالینی پس از گذشت حداقل ۱۲ ماه یا بیشتر از مقاربت جنسی منظم و محافظت‌نشده تعریف می‌شود [۱]. در حدود ۸-۱۲ درصد از زوج‌ها بدون فرزند هستند که در حدود ۳۵ درصد از ناباروری آنان فقط مربوط به مردان می‌شود و در ۲۵ درصد موارد علاوه بر مردان، زنان نیز نقش دارند و زوج‌ها هر دو نابارور هستند [۲]. با توجه به توسعه تکنولوژی و افزایش ناباروری، بررسی و ارزیابی زوج نابارور از اهمیت ویژه‌ای برخوردار است.

۱. استاد، گروه زیست‌شناسی، دانشکده علوم پایه، دانشگاه اراک، اراک، ایران
۲. استادیار، گروه زیست‌شناسی، دانشکده علوم پایه، دانشگاه قم، قم، ایران
۳. کارشناسی ارشد سلولی تکوینی، گروه زیست‌شناسی، دانشکده علوم پایه، دانشگاه اراک، اراک، ایران

* نشانی نویسنده مسؤول:

اراک، سردشت، دانشگاه اراک، دانشکده علوم پایه، گروه زیست‌شناسی

تلفن: ۰۹۱۸۱۶۲۹۰۲۶ | دورنویس: ۰۸۶۳۴۱۷۳۴۰۹

پست الکترونیک: s-shariatzadeh@araku.ac.ir

تاریخ دریافت: ۱۳۹۸/۱/۳۱ | تاریخ پذیرش نهایی: ۱۳۹۹/۳/۱۲

درصد و چربی ۳۰-۱۵ درصد است [۱۴]. اسید آمینه‌های اصلی ژل رویال، پرولین، β آسپاراتات، سرین، فنیل آلانین، گلوتامیک اسید و آلانین هستند [۱۵]. ژل رویال یک محرک هورمونی کمک‌کننده به حفظ فعالیت منظم و طبیعی متابولیسمی هورمون است؛ همچنین یک تقویت‌کننده مکمل انرژی برای تمام سنین به شمار می‌رود و در درمان مشکلات از کارافتادگی جنسی مزمن ارزشمند است [۱۶]. مطالعات نشان داده‌اند یکی از مواد مختلفی که می‌تواند با استرس اکسیداتیو ناشی از بسیاری از ترکیبات سمی به دلیل فعالیت آنتی‌اکسیدانی خود مقابله کند، ژل رویال می‌باشد [۱۷]. ثابت شده است ژل رویال به کاهش ناباروری ناشی از استرس گرمایی در خرگوش‌های نر و افزایش باروری در مردان انجامیده است [۱۴]. ویژگی آنتی‌اکسیدانی ژل رویال را به پنتوتنیک اسید موجود در آن نسبت داده‌اند [۱۸]. اثر آنتی‌اکسیدانی ژل رویال در مطالعات روی آسیب‌های ناشی از سیس پلاتین بر بیضه و توانایی مهار رادیکال‌های آزاد مانند رادیکال آنیون سوپراکسید، نشان داده شده است [۱۷]. بنابراین هدف از این تحقیق، بررسی اثر آنتی‌اکسیدانی ژل رویال در کاهش اثرات نامطلوب نانوتقره بر روی بافت بیضه موش‌های بالغ می‌باشد. در این مطالعه سعی شده علاوه بر بررسی تغییرات اجزای ساختاری بافت بیضه ناشی از مسمومیت نانوذرات نقره، به صورت هم‌زمان اثر حفاظتی ژل رویال را نیز بر روی این تغییرات با روش استریولوژیک ارزیابی کنیم.

مواد و روش‌ها

برای انجام این تحقیق تجربی، تعداد ۳۰ سر موش نر بالغ از نژاد NMRI با میانگین وزنی 36 ± 2 گرم از انستیتو پاستور ایران خریداری شد و در خانه حیوانات دانشگاه اراک تحت شرایط طبیعی نور (۱۲ ساعت تاریکی و ۱۲ ساعت روشنایی) و در دمای 21 ± 2 درجه سانتی‌گراد در قفس‌های مجزا نگهداری شد. تغذیه موش‌ها توسط غذای آماده و استاندارد و بدون محدودیت در آب و خوراک انجام گرفت. این شرایط در طول دوره تیمار برقرار بود. برای انجام این پژوهش، حیوانات به صورت تصادفی به ۵ گروه ۶تایی [۱۹] به صورت زیر تقسیم شدند:

گروه ۱: کنترل

گروه ۲: شم (آب مقطر)

گروه ۳: نانوذرات نقره با قطر 40 نانومتر (500 mg/kg/day)

گروه ۴: ژل رویال (300 mg/kg/day)

گروه ۵: نانوذرات نقره + ژل رویال (با دوزهای ذکر شده بالا).

بعد از آن برای شناسایی موش‌ها در داخل هر گروه به وسیله tagging به هر کدام کد مخصوص داده شد. پروتکل این تحقیق

(وابسته به زمان) سبب آپوپتوز و نکروز، ایجاد رادیکال‌های آزاد در مایع سمینال، افزایش حذف رشته‌های DNA، کاهش تکثیر سلول‌ها، اکسیداسیون و آسیب DNA در بافت بیضه و در نهایت موجب کاهش قدرت حرکتی و باروری اسپرم می‌شود [۷، ۶]. از طرفی تحقیقات نشان داده است که آنتی‌اکسیدان‌ها نقش گسترده‌ای در آندرولوژی بازی می‌کنند. جلوگیری از ساخت ROS اولین خط دفاعی آنتی‌اکسیدان‌ها علیه آسیب‌های اکسیداتیو می‌باشد [۸]. همچنین ترکیبات آنتی‌اکسیدانی می‌توانند باعث محافظت اسپرماتوزوا در برابر ROS تولیدشده توسط اسپرماتوزوای غیرطبیعی، ختنی کردن ROS تولیدشده توسط لکوسیت‌ها، ممانعت از قطعه‌قطعه شدن DNA، بهبود کیفیت مایع منی در افراد سیگاری، کاهش آسیب سرما به اسپرماتوزوا، ممانعت از بلوغ اسپرم نابالغ و افزایش حرکت اسپرماتوزوا شوند [۹]. آنتی‌اکسیدان‌ها موادی هستند که واکنش زنجیره‌ای اکسیداتیو را می‌شکنند و بدین وسیله استرس اکسیداتیو را کاهش می‌دهند. امروزه محققان بر این باورند که غنی کردن محیط اطراف اسپرم با آنتی‌اکسیدان‌ها، احتمالاً منجر به حفاظت اسپرماتوزوا در برابر آسیب‌های القا شده با استرس اکسیداتیو می‌شود [۱۰].

ژل رویال (Royal jelly; RJ) یکی از فرآورده‌های زنبورعسل می‌باشد که در معده زنبور کارگر به وسیله هضم ناقص عسل ایجاد می‌شود و این مواد از غدد هیپوفارنکس و مندیبولار به منظور استفاده و تغذیه زنبور ملکه ترشح می‌شود [۱۰]. ژل رویال ماده‌ای ژلاتینی به رنگ سفید شیری است و دارای بوی تند و مزه‌ای میوه‌ای و ارزش غذایی فراوان می‌باشد که عامل بزرگ‌تر بودن جثه، قدرت باروری زیاد و طولانی شدن عمر ملکه است [۱۱]. با توجه به خواص استثنایی و بیولوژیکی ژل رویال، به‌عنوان یک منبع تجاری قابل توجه است و امروزه در بسیاری از بخش‌ها از صنایع دارویی و مواد غذایی تا بخش لوازم آرایشی و تولیدی مورد استفاده قرار می‌گیرد [۱۲]. ترکیب ژل رویال بسیار پیچیده است و شامل پروتئین‌های مختلف، اسیدهای آمینه، اسیدهای ارگانیک، استروئیدها، استرها، فنل‌ها، قندها، مواد معدنی، عناصر کمیاب و دیگر ترکیبات می‌باشد. علاوه بر این، ترکیبات ژل رویال در فصول مختلف و شرایط منطقه‌ای متفاوت است [۱۳]. ترکیبات اصلی RJ، پروتئین‌ها، کربوهیدرات‌ها و لیپیدها به‌طور گسترده گزارش شده است؛ ژل رویال تازه شامل آب (۷۰-۵۰ درصد)، پروتئین‌ها (۱۸-۹ درصد)، کربوهیدرات (۱۸-۷ درصد)، چربی (۸-۳ درصد)، نمک‌های معدنی (حدود ۱/۵ درصد) و مقادیر کمی از پلی‌فنل‌ها و ویتامین‌ها می‌باشد و محصول فریزشده شامل آب کمتر از ۵ درصد، پروتئین ۴۱-۲۷ درصد، کربوهیدرات ۳۱-۲۲

اثر ژل رویال بر سمیت القاشده توسط نانوذرات نقره، ...

مطابق اصول مورد تأیید کمیته‌های بین‌المللی حمایت از حقوق حیوانات آزمایشگاهی (IR.ARAKMU.REC.1396.104) طراحی شد. همچنین تمام تلاش‌ها جهت به حداقل رساندن درد و استرس حیوان به کار گرفته شد. برای تیمار از نانوذرات نقره با خلوص ۹۹/۹۵ درصد و قطر ۴۰ نانومتر (خریداری شده از شرکت پیشگامان نانومواد، ایران) استفاده شد. همچنین ژل رویال استفاده شده در این آزمایش از کتدهای منطقه ازنا در استان لرستان و با رعایت اصول فریزکردن تهیه شد. تیمار موش‌ها با نانوذرات نقره و ژل رویال با توجه به نوع و تقسیم‌بندی گروه‌ها به صورت دهانی توسط گاوژ برای نانوذرات نقره و ژل رویال به فاصله زمانی ۲۴ ساعت و به مدت ۳۵ روز انجام شد. همچنین براساس مطالعاتی که اثر نانوذره نقره را بر روی بیضه موش مورد بررسی قرار داده بودند، دوز مورد استفاده برای تیمار با نانوذرات نقره ۵۰۰ mg/kg/day و بر همین اساس برای ژل رویال نیز دوز ۳۰۰ mg/kg/day انتخاب شد [۲۱،۲۰]. پس از پایان دوره تیمار ابتدا موش‌ها از لحاظ وزنی اندازه‌گیری و سپس توسط دی‌اتیل اتر بی‌هوش شدند و با استفاده از سرنگ ۲ میلی‌لیتر از قلب موش‌ها (بطن راست) عمل خون‌گیری انجام شد. خون گرفته شده سانتریفوژ و سرم حاصل از هر نمونه در دمای ۸۰- درجه سانتی‌گراد نگهداری شد و برای اندازه‌گیری فاکتورهای بیوشیمیایی مورد استفاده قرار گرفت و برای برداشتن بیضه با بازکردن اسکروتم بیضه‌ی راست جهت انجام بررسی‌های کمی بیرون آورده شد و وزن تر و وزن شناور بیضه اندازه‌گیری شدند. برای محاسبه حجم بیضه از روش شناورسازی (Immersion) و جهت ثابت کردن بیضه از فیکساتیو MDF (Modified Davidsons Fluid) به مدت یک هفته استفاده شد. بعد از این مدت بیضه به روش IUR (Isotropic uniform Random) برش‌گیری شد و قطعات برش‌گیری شده پس از فرآیند پاساژ بافتی، قالب‌گیری شدند و از آن‌ها بلوک پارافینی، تهیه گردید. سپس با برش‌گیری از بلوک‌های پارافینی مقاطع بافتی تهیه و با روش هایدن هان آزان رنگ‌آمیزی شدند [۲۲]. برای محاسبه چروکیدگی، با تروکار و به‌طور میانگین دو یا سه قطعه گرد از برش‌های IUR تهیه و دو قطعه عمود بر هم از هر کدام اندازه‌گیری و میانگین شعاع آن‌ها محاسبه و به‌صورت r before نشان داده شد. بعد از مراحل پاساژ بافتی، برش‌گیری و رنگ‌آمیزی، مجدداً دو قطر عمود بر هم از هر کدام از اسلایدهای مربوط به چروکیدگی، اندازه‌گیری شد و میانگین شعاع آن‌ها به‌صورت r after به‌دست آمد؛ سپس با استفاده از فرمول زیر میزان چروکیدگی مربوط به بیضه هر موش محاسبه شد. محاسبه میزان چروکیدگی بافت با استفاده از فرمول $shrinkage =$

$$H = \frac{Vv}{Sv}$$

استفاده شد (Vv دانسیته حجمی اپیتلیوم زایشی، Sv دانسیته سطحی اپیتلیوم زایشی). برای انجام این کار با کمک میکروسکوپ نرم‌افزار Olysia به‌طور میانگین ۱۰ میدان دید از هر اسلاید ۵ میکرونی بافت بیضه مربوط به هر موش به‌طور تصادفی انتخاب شد. سپس کل نقاط برخورد کرده از پروب با تصویر بیضه مربوط به هر میدان دید، شمارش شد، سپس از بین نقاط برخورد کرده بافت بیضه، نقاطی را که با اپیتلیوم زایشی لوله‌های منی‌ساز برخورد کرده بود، شمارش کردیم، آن‌گاه تعداد برخوردهایی که پروب مخصوص سطح با سطح داخلی اپیتلیوم زایشی داشت، شمارش گردید. برای محاسبه تعداد انواع سلول‌های اسپرماتوگونی (نوع A، B)، اسپرماتوسیت، اسپرماتید و سلول‌های سرتولی از روش اپتیکیال دایسکتور و از فریم مخصوص شمارش استفاده شد؛ به این صورت که از تمامی اسلایدهای ۲۰ میکرونی به‌طور میانگین تعدادی میدان دید با میکروسکوپ و بزرگنمایی ۱۰۰ (Unbiased counting frame) انتخاب و از دستگاه میکروکیتور مدل HEIDEN HAN(ND221B) ساخت آلمان برای شمارش استفاده شد [۲۳]. عیار سنجشی تستوسترون سرم خون در این مطالعه به روش الایزا، با استفاده از کیت (Elabscience) (Biotechnology Co., Ltd., Germany) و کاملاً منطبق با دستورالعمل‌های شرکت سازنده انجام پذیرفت. در این کیت تستوسترون سرم با تستوسترون متصل به آنزیم (HRP)

مطابق اصول مورد تأیید کمیته‌های بین‌المللی حمایت از حقوق حیوانات آزمایشگاهی (IR.ARAKMU.REC.1396.104) طراحی شد. همچنین تمام تلاش‌ها جهت به حداقل رساندن درد و استرس حیوان به کار گرفته شد. برای تیمار از نانوذرات نقره با خلوص ۹۹/۹۵ درصد و قطر ۴۰ نانومتر (خریداری شده از شرکت پیشگامان نانومواد، ایران) استفاده شد. همچنین ژل رویال استفاده شده در این آزمایش از کتدهای منطقه ازنا در استان لرستان و با رعایت اصول فریزکردن تهیه شد. تیمار موش‌ها با نانوذرات نقره و ژل رویال با توجه به نوع و تقسیم‌بندی گروه‌ها به صورت دهانی توسط گاوژ برای نانوذرات نقره و ژل رویال به فاصله زمانی ۲۴ ساعت و به مدت ۳۵ روز انجام شد. همچنین براساس مطالعاتی که اثر نانوذره نقره را بر روی بیضه موش مورد بررسی قرار داده بودند، دوز مورد استفاده برای تیمار با نانوذرات نقره ۵۰۰ mg/kg/day و بر همین اساس برای ژل رویال نیز دوز ۳۰۰ mg/kg/day انتخاب شد [۲۱،۲۰]. پس از پایان دوره تیمار ابتدا موش‌ها از لحاظ وزنی اندازه‌گیری و سپس توسط دی‌اتیل اتر بی‌هوش شدند و با استفاده از سرنگ ۲ میلی‌لیتر از قلب موش‌ها (بطن راست) عمل خون‌گیری انجام شد. خون گرفته شده سانتریفوژ و سرم حاصل از هر نمونه در دمای ۸۰- درجه سانتی‌گراد نگهداری شد و برای اندازه‌گیری فاکتورهای بیوشیمیایی مورد استفاده قرار گرفت و برای برداشتن بیضه با بازکردن اسکروتم بیضه‌ی راست جهت انجام بررسی‌های کمی بیرون آورده شد و وزن تر و وزن شناور بیضه اندازه‌گیری شدند. برای محاسبه حجم بیضه از روش شناورسازی (Immersion) و جهت ثابت کردن بیضه از فیکساتیو MDF (Modified Davidsons Fluid) به مدت یک هفته استفاده شد. بعد از این مدت بیضه به روش IUR (Isotropic uniform Random) برش‌گیری شد و قطعات برش‌گیری شده پس از فرآیند پاساژ بافتی، قالب‌گیری شدند و از آن‌ها بلوک پارافینی، تهیه گردید. سپس با برش‌گیری از بلوک‌های پارافینی مقاطع بافتی تهیه و با روش هایدن هان آزان رنگ‌آمیزی شدند [۲۲]. برای محاسبه چروکیدگی، با تروکار و به‌طور میانگین دو یا سه قطعه گرد از برش‌های IUR تهیه و دو قطعه عمود بر هم از هر کدام اندازه‌گیری و میانگین شعاع آن‌ها محاسبه و به‌صورت r before نشان داده شد. بعد از مراحل پاساژ بافتی، برش‌گیری و رنگ‌آمیزی، مجدداً دو قطر عمود بر هم از هر کدام از اسلایدهای مربوط به چروکیدگی، اندازه‌گیری شد و میانگین شعاع آن‌ها به‌صورت r after به‌دست آمد؛ سپس با استفاده از فرمول زیر میزان چروکیدگی مربوط به بیضه هر موش محاسبه شد. محاسبه میزان چروکیدگی بافت با استفاده از فرمول $shrinkage =$

horseradish peroxidase برای اتصال به آنتی‌بادی اختصاصی متصل به میکروپلیت رقابت کرده، در حضور آنزیم سوپسترای اختصاصی آن 3,3,5,5 Tetra methyl benzidine (TMB) در حضور H_2O_2 به رنگ زرد درآمده، شدت رنگ قرائت می‌گردد. برای اندازه‌گیری مالون دی‌آلدئید، از روش Esterbauer H, Cheeseman KH (۱۹۹۰) استفاده شد [۲۴]. در این روش MDA با تیوباربیتوریک اسید (Thiobarbituric acid=TBA) واکنش داده، ترکیبی با رنگ نارنجی تولید می‌کند که پرتوهای با طول موج حدود ۵۳۵-۵۳۲ نانومتر را جذب می‌کند. با توجه به این‌که مواد آنتی‌اکسیدان موجود در سرم یا پلاسما متعدد بوده، همچنین میان‌کنش‌های بین هر آنتی‌اکسیدان و شناساگر مربوطه اش متفاوت می‌باشد. در روش FRAP از یک واکنش اکسیداسیون - احیا استفاده می‌شود که با تغییر رنگ همراه است. زمانی‌که احیاکننده واکنش (آنتی‌اکسیدان) الکترون خود را اهدا می‌کند، ماده‌ای تولید می‌شود که رنگی می‌باشد در نتیجه به راحتی می‌توان شدت رنگ تولیدشده را که نشان‌دهنده پیشرفت واکنش است، اندازه گرفت [۲۵]. محلول استاندارد آهن ($Feso_4$) با غلظت ۱Mm بود که از آن رقت‌های مختلف تهیه و سپس منحنی استاندارد سولفات آهن در آزمایش FRAP رسم شد. برای تعیین حجم نمونه از خطای نوع اول و دوم و از جدول کوکران (Cochran) استفاده شد. در این مطالعه خطای نوع اول را ۰/۰۵ و خطای نوع دوم را ۱۰ درصد در نظر گرفتیم. جهت بررسی نرمال بودن توزیع داده‌ها از آزمون کلموگروف - اسمیرنوف استفاده گردید. ابتدا در بین گروه‌های آزمایشی متغیرهای وابسته به هم با استفاده از آماره Wilks' Lambda که مقدار ۰/۰۰۳ با $F=۴/۷۱۳$ و $Sig=۰$ بود، مورد بررسی قرار گرفت که نشان داد در مقایسه تمام متغیرهای موجود بین گروه‌ها، تفاوت آماری وجود دارد. از آنجایی‌که این تفاوت بین گروه‌ها در همه متغیرها تأیید شد، بنابراین برای بررسی جزئیات، متغیرها به صورت مجزا بررسی شدند. داده‌ها به صورت $\bar{X} \pm SD$ نشان داده شده‌اند. داده‌های حاصل توسط نرم‌افزار SPSS ویرایش ۱۶ و روش آنالیز واریانس یک‌طرفه (One-way ANOVA) و تست آماری Tukey مورد تجزیه و تحلیل آماری قرار گرفتند و تفاوت میانگین‌ها در سطح $P < ۰/۰۵$ معنی‌دار در نظر گرفته شد.

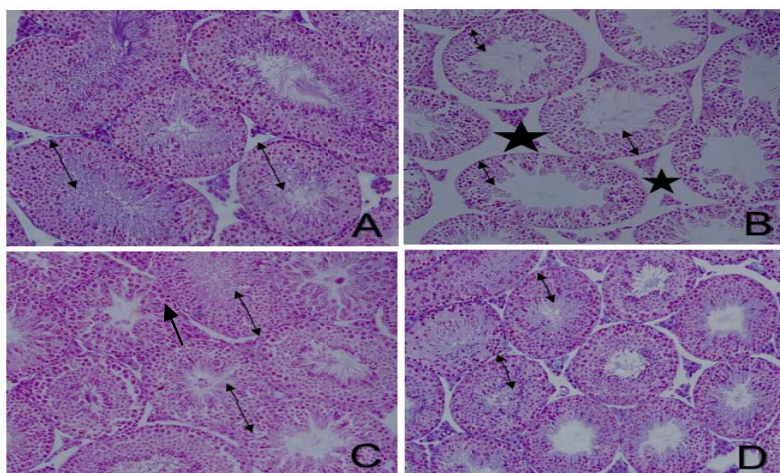
نتایج

در بررسی وزن حیوانات مورد مطالعه، پس از اتمام دوره تیمار در بین گروه‌های مختلف، اختلاف معنی‌داری نشان داده نشد ($P < ۰/۰۵$). از مقایسه میانگین وزن بیضه، کاهش معنی‌داری در

گروه نانوذرات نقره نسبت به گروه کنترل ($P < ۰/۰۰۱$) و نسبت به گروه ژل رویال ($P < ۰/۰۰۱$) مشاهده شد. همچنین در بررسی گروه تیمار هم‌زمان نانوذرات نقره و ژل رویال، وزن بیضه نسبت به گروه کنترل تغییر معنی‌داری نداشت ($P > ۰/۰۵$) (جدول شماره ۱). از مقایسه میانگین حجم کل بافت بیضه، کاهش معنی‌داری در گروه نانوذرات نقره نسبت به گروه کنترل و گروه ژل رویال ($P < ۰/۰۰۱$) مشاهده شد. در بررسی گروه تیمار هم‌زمان نانوذرات نقره و ژل رویال، اختلاف معنی‌داری در میانگین حجم کل بیضه در مقایسه با گروه نانوذرات نقره دیده شد ($P < ۰/۰۵$) (جدول شماره ۲). در بررسی تغییرات هیستوپاتولوژیکی، در بیضه موش‌های گروه کنترل و شم، اپیتلیوم زایشی لوله‌ها شکل طبیعی خود را حفظ کرده و سلول‌های آن دارای نظم و به هم پیوستگی طبیعی بود (شکل ۱- A). در بیضه موش‌های گروه نانوذرات نقره افزایش وسعت بافت بینابینی به همراه ادم بافتی دیده شد. در این گروه ارتفاع اپیتلیوم زایشی نسبت به سایر گروه‌ها کاهش یافته و پیوستگی آن تا حدودی از دست رفته بود. تراکم اسپرم‌ها در لومن لوله منی‌ساز در گروه نانوذرات نقره نسبت به گروه کنترل و سایر گروه‌ها کاهش یافته بود (شکل ۱- B). در بیضه موش‌های گروه ژل رویال، ساختار لوله‌های منی‌ساز تقریباً مشابه گروه کنترل بود (شکل ۱- C). بررسی‌های بافت‌شناسی بیضه موش‌های گروه نانوذرات نقره + ژل رویال نشان داد که اکثر تغییرات تخریبی و بی‌نظمی‌های ایجادشده توسط نانوذرات نقره با تجویز ژل رویال برگشته و تعدیل یافته بود. به طوری‌که اپیتلیوم زایشی لوله‌های منی‌ساز دارای ساختار طبیعی بود و همچنین ادم میان بافتی در این گروه به میزان زیادی کاهش یافته بود (شکل ۱- D). در بررسی قطر لوله‌های منی‌ساز، کاهش معنی‌داری در گروه تیمار با نانوذرات نقره نسبت به گروه کنترل مشاهده شد ($P < ۰/۰۰۱$). میانگین قطر لوله‌های منی‌ساز در گروه تیمار هم‌زمان نانوذرات نقره و ژل رویال افزایش معنی‌داری را نسبت به گروه نانوذرات نقره نشان داد ($P < ۰/۰۰۱$) (جدول شماره ۲). میانگین ارتفاع اپیتلیوم زایشی نیز در گروه نانوذرات نقره نسبت به گروه کنترل به طور معنی‌داری کاهش یافته بود ($P < ۰/۰۰۱$). از سوی دیگر در گروه تیمار هم‌زمان نانوذرات نقره + ژل رویال، میانگین ارتفاع اپیتلیوم زایشی نسبت به گروه نانوذرات نقره افزایش معنی‌داری داشت ($P < ۰/۰۰۱$) (جدول شماره ۲). میانگین تعداد سلول‌های اسپرماتوگونی در بین گروه‌های مختلف، اختلاف معنی‌داری نداشت ($P > ۰/۰۵$). در حالی‌که میانگین تعداد سلول‌های اسپرماتوسیت، اسپرماتید گرد و دراز و سرتولی در گروه تیمار با نانوذرات نقره نسبت به گروه کنترل کاهش معنی‌داری را نشان داد

نانوذرات نقره نسبت به گروه کنترل در سطح ($P < 0/05$) یافت شد. همچنین در بررسی ظرفیت آنتی‌اکسیدانی سرم گروه تیمار هم‌زمان نانوذرات نقره + ژل رویال افزایش معنی‌داری را نسبت به گروه تیمار با نانوذرات نقره شاهد بودیم ($P < 0/05$) (جدول شماره ۴). کاهش معنی‌داری در میزان تستوسترون سرم در گروه نانوذرات نقره نسبت به گروه کنترل یافت شد ($P < 0/001$) و همچنین گروه تیمار هم‌زمان نانوذرات نقره + ژل رویال افزایش معنی‌داری را نسبت به گروه نانوذرات نقره در سطح ($P < 0/01$) نشان داد. سطوح تستوسترون، ظرفیت آنتی‌اکسیدانی تام و MDA در گروه ژل رویال به‌تنهایی تفاوت معنی‌داری با گروه کنترل نداشت ($P > 0/05$) (جدول شماره ۴).

($P < 0/001$). در گروه تیمار هم‌زمان نانوذرات نقره + ژل رویال میانگین تعداد سلول‌های اسپرماتوسیت، اسپرماتید گرد و دراز و سرتولی نسبت به گروه کنترل تفاوت معنی‌داری داشت ($P < 0/05$). در واقع ژل رویال در گروه تیمار هم‌زمان نانوذرات نقره و ژل رویال موجب افزایش پارامترهای مذکور نسبت به گروه نانوذرات نقره شد و توانست تا حدی آن را به سطح گروه کنترل برساند (جدول شماره ۳). افزایش معنی‌داری در سطوح MDA سرم در گروه نانوذرات نقره در مقایسه با گروه کنترل یافت شد ($P < 0/05$). همچنین در گروه تیمار هم‌زمان نانوذرات نقره + ژل رویال کاهش معنی‌داری در سطح MDA نسبت به گروه تیمار با نانوذرات نقره دیده شد ($P < 0/05$) (جدول شماره ۴). کاهش معنی‌داری در سنجش ظرفیت آنتی‌اکسیدانی تام در سرم گروه



شکل شماره ۱- تصاویر میکروسکوپی از بافت بیضه موش‌های نر بالغ در گروه‌های مختلف تیمار شده با نانوذرات نقره (500 mg/kg/day) و ژل رویال (300 mg/kg/day) (برش‌های ۵ میکرونی با رنگ‌آمیزی هایدن هان آزان، بزرگنمایی $\times 200$)، ارتفاع اپیتلیوم زایشی را نشان می‌دهد.

- A- آرایش طبیعی اپیتلیوم زایشی در گروه کنترل
 B- آرایش غیرطبیعی اپیتلیوم زایشی و کاهش ارتفاع و ایجاد ادم میان بافتی (علامت \star) در گروه تیمار با نانوذرات نقره
 C- آرایش طبیعی اپیتلیوم زایشی در گروه تیمار با ژل رویال
 D- آرایش تقریباً طبیعی اپیتلیوم زایشی در گروه تیمار هم‌زمان نانوذرات نقره و ژل رویال.

جدول شماره ۱- مقایسه میانگین وزن موش و وزن بیضه (گرم) در گروه‌های مختلف

گروه‌های آزمایشی	میانگین وزن اولیه موش (گرم)	میانگین وزن موش در پایان تیمار (گرم)	میانگین وزن بیضه موش (گرم)
کنترل	$36/52 \pm 1/72$	$37/42 \pm 1/85$	$0/128 \pm 0/004$
شم	$35/6 \pm 0/07$	$37/6 \pm 1/1$	$0/125 \pm 0/005$
ژل رویال	$36/32 \pm 2/36^{NS}$	$38/98 \pm 4/24^{NS}$	$0/126 \pm 0/005^{NS}$
نانوذرات نقره	$37/38 \pm 2/07^{NS}$	$35/43 \pm 2/32^{NS}$	$0/10 \pm 0/009^{***a}$
نانوذرات نقره + ژل رویال	$35/53 \pm 2/18^{NS}$	$37/35 \pm 3/02^{NS}$	$0/114 \pm 0/007^{*b}$

مقادیر به صورت $X \pm SE$ نشان داده شده است ($P < 0/05$)، Tukey's test, One way ANOVA.

$*** P < 0/001$, $** P < 0/01$, $* P < 0/05$

a: significant compared with control. b: significant compared with Silver nanoparticles. NS= nonsignificant compared with control.

جدول شماره ۲- مقایسه میانگین قطر لوله‌های منی‌ساز و ارتفاع اپیتلیوم زایشی (μm) در گروه‌های مختلف

گروه‌های آزمایشی	میانگین حجم کل بیضه (mm ³)	قطر لوله‌های منی‌ساز (μm)	ارتفاع اپیتلیوم زایشی لوله‌های منی‌ساز (μm)
کنترل	۸۵/۸۵±۴/۵۸	۱۶۷/۵±۵/۹۵	۵۳/۸۱±۱/۱۹
شم	۸۴/۹۵±۳/۵۸	۱۶۶/۵±۴/۹۵	۵۲/۶۱±۱/۱۶
ژل رویال	۸۴/۴۰±۱/۷۴ ^{ns}	۱۶۶/۹۵±۳/۷۹ ^{ns}	۵۵/۶۲±۲/۲۵ ^{ns}
نانوذرات نقره	۶۵/۷۷±۴/۸۴ ^{***a}	۱۴۹/۱۵±۷/۲۸ ^{***a}	۴۳/۶۷±۱/۸۰ ^{***a}
نانوذرات نقره + ژل رویال	۷۵/۲۹±۶/۹۹ ^{*b}	۱۶۲/۲۶±۴/۸۰ ^{**b}	۵۰/۶۸±۱/۷۹ ^{**b}

مقادیر به صورت Mean ± SE نشان داده شده است (One way ANOVA, Tukey's test, P<۰/۰۵)

* P<۰/۰۵, ** P<۰/۰۱, *** P<۰/۰۰۱

a: significant compared with control. b: significant compared with Silver nanoparticles. NS= nonsignificant compared with control.

جدول شماره ۳- مقایسه میانگین انواع سلول‌های اسپرماتوگونی، اسپرماتوسیت، اسپرماتید و سرتولی در گروه‌های مختلف

گروه‌های آزمایشی	میانگین تعداد سلول‌های اسپرماتید دراز ×۱۰ ^۶	میانگین تعداد سلول‌های اسپرماتید گرد ×۱۰ ^۶	میانگین تعداد سلول‌های اسپرماتوسیت ×۱۰ ^۶	میانگین تعداد سلول‌های اسپرماتوگونی ×۱۰ ^۶	میانگین تعداد سلول‌های سرتولی ×۱۰ ^۶
کنترل	۴۴/۵۹±۴/۳۰	۴۳/۰۸±۴/۶۰	۲۲/۲۲±۲/۰۱	۵/۵۱±۰/۴۲۳	۳/۰۹ ±۰/۴۲۲
شم	۴۵/۱۹±۳/۲۰	۴۲/۰۵±۴/۵۰	۲۳/۰۲±۲/۱۱	۵/۱۹±۰/۶۲۳	۳/۰۹ ±۰/۲
ژل رویال	۴۴/۰۳±۱/۰۳ ^{ns}	۴۲/۹۶±۱/۱۱ ^{ns}	۲۴/۰۱±۱/۹۶ ^{ns}	۵/۴۷±۰/۴۰۶ ^{ns}	۲/۰±۹۸/۲۲۷ ^{ns}
نانوذرات نقره	۳۶/۰۹±۱/۹۰ ^{***a}	۳۰/۷۹±۴/۶۰ ^{***a}	۱۵/۱۳±۱/۴۵ ^{***b}	۵/۰±۰/۵۵۳ ^{ns}	۲/۰۲ ±۰/۳۰۲ ^{***b}
نانوذرات نقره + ژل رویال	۴۰/۷۸±۴/۸۶ ^{*b}	۳۹/۱۱±۴/۷۹ ^{*b}	۱۸/۸۶±۱/۷۵ ^{*b}	۵/۰۸±۰/۶۱۲ ^{ns}	۲/۷۹ ±۰/۳۷۱ ^{*b}

مقادیر به صورت $\bar{X} \pm SE$ نشان داده شده است (One way ANOVA, Tukey's test, P<۰/۰۵)

* P<0.05, ** P<0.01, *** P<0.001, a: significant compared with control. b: significant compared with Silver nanoparticles. NS= nonsignificant compared with control.

جدول شماره ۴- سنجش میزان مالون دی‌آلدئید، ظرفیت آنتی‌اکسیدانی تام و تستوسترون در گروه‌های مختلف

گروه‌های آزمایشی	مالون دی‌آلدئید (nmol/ml)	ظرفیت آنتی‌اکسیدانی تام (nmol/ml)	تستوسترون (ng/ml)
کنترل	۲/۷۷±۰/۱۴	۰/۵۹۴±۰/۰۴	۲/۶۷±۰/۰۸۵
شم	۲/۶۰±۰/۱۲	۰/۵۶۴±۰/۰۴	۲/۳۰±۰/۲۶۲
ژل رویال	۲/۴۷±۰/۱۲ ^{ns}	۰/۵۷۳±۰/۰۳۲ ^{ns}	۲/۶۹±۰/۱۴۷ ^{ns}
نانوذرات نقره	۳/۱۳±۰/۰۵ ^{*a}	۰/۳۷۹±۰/۰۱۲ ^{*a}	۱/۲۰±۰/۰۷۰ ^{***a}
نانوذرات نقره + ژل رویال	۲/۹۶±۰/۰۸ ^{*b}	۰/۴۷۶±۰/۰۳۱ ^{*b}	۲/۰۲±۰/۰۶۰ ^{**b}

مقادیر به صورت $\bar{X} \pm SE$ نشان داده شده است (One way ANOVA, Tukey's test, P≤ 0.05)

* P<۰/۰۵, ** P<۰/۰۱, *** P<۰/۰۰۱

, a: significant compared with control. b: significant compared with Silver nanoparticles. NS=nonsignificant compared with control.

بحث

ظرفیت آنتی‌اکسیدانی سرم و نیز افزایش معنی‌دار در سطح مالون دی‌آلدئید سرم می‌باشد. ژل رویال توانست پارامترهای ذکر شده را در گروه تیمار هم‌زمان نانوذرات نقره + ژل رویال، بهبود بخشد و آن‌ها را به سطح گروه کنترل نزدیک کند. همچنین ژل رویال موجب بهبود تغییرات هیستوپاتولوژیکی بیضه در گروه تیمار مشترک نانوذرات نقره + ژل رویال می‌شود. نتایج تحقیقات Attia و

نتایج مطالعه در گروه تیمار با نانوذرات نقره نشان‌دهنده کاهش معنی‌دار در حجم نهایی بیضه و وزن بیضه، کاهش معنی‌دار در قطر و ارتفاع اپیتلیوم زایشی لوله منی‌ساز، کاهش در تعداد سلول‌های بافت بیضه نظیر سرتولی، اسپرماتوسیت، اسپرماتید گرد و دراز، کاهش معنی‌دار در سطح تستوسترون سرم و کاهش

جنسی و سرتولی. ۴) القای استرس اکسیداتیو [۲۰،۲۶،۲۷]. در این مطالعه در گروه تیمار هم‌زمان نانوذرات نقره و ژل رویال، میانگین تعداد سلول‌های اسپرماتوسیت، اسپرماتید گرد و دراز و سرتولی اختلاف معنی‌داری با گروه کنترل نشان نداد. همچنین بررسی‌های بافت‌شناسی الهام قنبری و همکارانش در سال ۲۰۱۵ در این راستا نشان داد، هنگامی که موش‌های دیابتی با RJ به مدت ۴۲ روز تحت درمان قرار گرفتند، سلول‌های سرتولی، اسپرماتوسیت و اسپرماتید در مقایسه با موش‌های صحرایی دیابتی افزایش یافت، اما اختلاف معنی‌داری را با گروه کنترل نشان نداد [۲۶]. علاوه بر این در مطالعه فرنام آزاد و همکاران، به منظور بررسی اثر محافظتی ژل رویال بر روی بافت بیضه و خصوصیات اسپرم در موش‌های بالغ تحت تیمار با نیکوتین، موش‌های نر بالغ را با ژل رویال با دوز ۱۰۰mg/kg/day و نیکوتین به صورت خوراکی تیمار کردند. نتایج مربوط به شمارش سلول‌های اسپرماتوسیت و سرتولی، افزایش معنی‌داری را در این گروه نسبت به گروه نیکوتین نشان داد [۱۹]. نتایج حاصل از تحقیق حاضر بیان می‌دارد که در پایان دوره تیمار در گروه نانوذرات نقره کاهش معنی‌داری نسبت به گروه کنترل مشاهده شده است. در همین راستا المنصور و همکارانش در بررسی اثر نانوذرات نقره بر موش‌های نر با دوز ۱mg/kg.bw/day و با سایز ۲۰ نانومتر به مدت ۱۲۰ روز به این نتیجه رسیدند که تیمار طولانی‌مدت با نانوذرات نقره بر روی وزن بیضه اثر می‌گذارد. این نشان می‌دهد که نانوذرات نقره با سایز ۲۰ نانومتر نسبت به سایر سایزها دارای سمیت سلولی از طریق ایجاد استرس اکسیداتیو و اثر بر آنزیم‌های متابولیک می‌باشد [۲۸]. نانوذرات نقره با اثر بر لیپیدها که از مهم‌ترین مولکول‌های مورد تهاجم رادیکال‌های آزاد هستند، بر میزان MDA سرمی اثر می‌گذارند. غشای سلول‌ها که غنی از اسیدهای چرب غیراشباع است، بیشتر از سایر قسمت‌های سلول به پراکسیداسیون حساس است [۲۹]. پراکسیداسیون لیپیدها منجر به کاهش سیالیت غشا و از بین رفتن ساختمان و عملکرد آن‌ها می‌شود که در پاتوژنز بسیاری از بیماری‌ها دخالت دارد. محصول نهایی ناشی از پراکسیداسیون لیپیدها، مالون دی‌آلدئید است که از نظر بیوشیمیایی، از جمله شاخص‌های مهم استرس اکسیداتیو، افزایش سطح مالون دی‌آلدئید و کاهش سطح فعالیت سیستم دفاعی آنتی‌اکسیدانی است [۲۹]. در گروه تیمار هم‌زمان نانوذرات نقره + ژل رویال، ژل رویال با خاصیت آنتی‌اکسیدانی خود برای حفظ هموستاز اکسیداتیو و مقابله با استرس اکسیداتیو عمل می‌کند. ژل رویال می‌تواند رادیکال آزاد را خنثی و با استرس اکسیداتیو مقابله کند؛ نانوذرات نقره با اثر بر سلول‌های جنسی و کاهش سلول‌ها به‌طور مستقیم بر

همکارانش در سال ۲۰۱۴، در بررسی اثر نانوذرات نقره با دوزهای ۱۰۰۰mg/kg و ۵۰۰ و ۱۰۰ به مدت ۲۸ روز به صورت تیمار دهانی نشان داد که نانوذرات نقره با دوز بالا باعث ریزش و دژنره شدن سلول‌های جنسی می‌شوند که این خود نیز موجب کاهش حجم لوله‌های منی‌ساز می‌شود [۲۰]. بنابراین، کاهش معنی‌دار در تعداد سلول‌های جنسی در موش‌های تیمار شده با نانوذرات نقره در مطالعه حاضر می‌تواند دلیلی بر کاهش حجم لوله‌های منی‌ساز باشد. نانوذرات نقره با اثر بر سلول‌های جنسی باعث ریزش و کاهش تعداد سلول‌ها می‌شوند و از این طریق قطر و ارتفاع اپیتلیوم زایشی کاهش می‌یابد. بررسی‌های بافت‌شناسی الهام قنبری و همکارانش در سال ۲۰۱۵ نشان داد، در موش‌های صحرایی دیابتی که RJ دریافت کردند، افزایش قابل توجهی در قطر لوله‌های منی‌ساز و همچنین حجم بیضه در مقایسه با رت‌های دیابتی مشاهده شد [۲۶]. یافته‌های مطالعه ما نیز کاهش معنی‌داری را در حجم بیضه گروه نانوذرات نقره نسبت به گروه کنترل و گروه ژل رویال نشان داد. در واقع نانوذرات نقره با اثر بر سلول‌های بافت بیضه سبب دژنره شدن سلول‌ها و در نتیجه دژنره شدن لوله‌های منی‌ساز می‌شوند. موش‌هایی که ژل رویال همراه با نانوذرات نقره دریافت کرده‌اند، آثار تخریبی کمتری بروز داده‌اند که نشان می‌دهد به‌عنوان یک آنتی‌اکسیدان قوی، باعث بهبود حجم لوله‌های منی‌ساز می‌شود و اثر قابل توجهی بر ساختار بیضه و لوله‌های منی‌ساز می‌گذارد و باعث بهبود اثرات مخرب نانوذرات نقره می‌شود. همچنین تعداد سلول‌های اسپرماتوسیت، اسپرماتید گرد، اسپرماتید دراز و سلول‌های سرتولی در گروه تیمار با نانوذرات نقره کاهش معنی‌داری نسبت به گروه کنترل نشان داد، ولی میانگین تعداد سلول‌های اسپرماتوگونی در بین گروه‌های مختلف، اختلاف معنی‌داری نداشت. عدم تغییر اسپرماتوگونی می‌تواند به این دلیل باشد که نسبت به سمیت نانوذرات نقره مقاومت بیشتری نشان داده است که این با مشاهده Aydos و همکارانش در سال ۲۰۰۱ سازگاری دارد که اسپرماتوگونی را مقاوم‌ترین سلول‌های جنسی در لوله منی‌ساز دانستند [۲۷]. با توجه به تحقیقات دیگران می‌توان گفت که کاهش سلول‌های اسپرماتوسیت، اسپرماتید گرد و دراز و سرتولی در اثر نانوذرات نقره به دلایل زیر می‌باشد: ۱) سلول‌های جنسی در محیط ایجاد شده به وسیله سلول‌های سرتولی زندگی می‌کنند، پس با از بین رفتن سلول‌های سرتولی شرایط مناسب برای زندگی سلول‌های جنسی از بین می‌رود. بنابراین نانوذرات نقره باعث اختلال در عملکرد و تعداد سلول‌های سرتولی می‌شوند که در ادامه بر عملکرد سلول‌های جنسی اثرگذار است. ۲) به هم خوردن تعادل هورمون‌های جنسی. ۳) افزایش آپوپتوز سلول‌های

وزن بیضه اثر می‌گذارند و باعث کاهش وزن بیضه می‌شوند. از طرفی ژل رویال نیز با خاصیت آنتی‌اکسیدانی خود و با اثر بر سلول‌های بافت بیضه و افزایش تعداد آن‌ها باعث بهبود سمیت نانوذرات نقره در گروه تیمار هم‌زمان شد. مطالعه ما نیز در این زمینه، نتایج تحقیقات قبلی [۱۹،۲۹] را تأیید می‌کند. بر طبق تحقیقات صورت گرفته در بررسی اثر نانوذرات نقره، نتایج ثابت کرد که نانوذرات نقره با دوزهای بالا و سایز اندک به دلیل داشتن سطح به حجم بیشتر در مقایسه با نانو نقره با ابعاد بزرگ‌تر آسیب‌های جدی‌تری را به بافت وارد می‌نمایند، چندین گزارش سم‌شناسی نیز نشان داد که انحلال نانوذرات نقره با اندازه مرتبط است، علاوه بر آن انحلال اکسیداتیو ذرات کوچک‌تر، پراکسید هیدروژن بیشتر و نیز پروتون بیشتر تولید می‌کند که منجر به تولید ROS داخل سلولی می‌شود [۳۰]. در این راستا طبق مطالعه حاضر، افزایش معنی‌داری را در گروه تیمار هم‌زمان نانوذرات نقره و ژل رویال نسبت به گروه نانوذرات نقره شاهد بودیم. در مطالعه الهام قنبری و همکارانش در سال ۲۰۱۵، هنگامی که موش‌های دیابتی با RJ به مدت ۴۲ روز تحت درمان قرار گرفتند، RJ قدرت آنتی‌اکسیدانی را در گروه دیابتی تحت درمان با RJ در مقایسه با گروه دیابتی افزایش داد [۲۵]. نانوذرات نقره با تولید اکسیژن فعال منجر به افزایش استرس اکسیداتیو می‌شود. تولید انواع اکسیژن فعال، مکانیسم اصلی سمیت با نانوذرات نقره است. در گروه تیمار هم‌زمان، ژل رویال با انتقال الکترون باعث کاهش فعالیت سیستم ROS و بهبود عملکرد بافت‌های بدن و نیز کاهش مرگ‌ومیر سلول می‌شود، مطالعه ما نیز نتایج آزمایشات قبل را تأیید می‌کند [۳۱]. طبق مطالعه حاضر، کاهش معنی‌داری در میزان تستوسترون سرم در گروه تیمار با نانوذرات نقره نسبت به گروه کنترل مشاهده شد. در مطالعه اثر نانوذرات نقره با دوز 1 mg/kg.bw/day و سایز ۱۰ نانومتر و به مدت ۱۵ روز بر روی موش نر بالغ، نشان داده شد که نانوذرات نقره تا حدودی میزان هورمون تستوسترون را کاهش داده است. طبق این مطالعه بیشترین اثرات مخرب نانوذرات نقره با سایز ۱۰ نانومتر مربوط به DNA اسپرم است [۳۲]. در مطالعه حاضر در گروه تیمار هم‌زمان ژل رویال و نانوذرات نقره، افزایش معنی‌داری در سطح تستوسترون نسبت به گروه نانوذرات نقره مشاهده شد و همچنین سطوح تستوسترون در گروه ژل رویال به‌تنهایی تفاوت معنی‌داری با گروه کنترل نداشت و این ویژگی از اثرات مثبت ژل رویال بر سیستم تولیدمثلی در نظر گرفته شد. ژل رویال با داشتن خاصیت آنتی‌اکسیدانی، اثرات مفیدی بر بافت‌های بدن از جمله بافت بیضه می‌گذارد و باعث افزایش هورمون‌هایی مانند تستوسترون و افزایش قابل توجهی در میزان تولید اسپرم

زنده، سطح گلوکوتایون و کاهش مالون دی‌آلدئید می‌شود. ژل رویال به‌عنوان تونیک جنسی شناخته شده است و برای درمان ناباروری و ناتوانی جنسی استفاده می‌شود، به‌طوری‌که سطح هورمون LH را به‌صورت قابل توجهی افزایش می‌دهد؛ این اثر می‌تواند بر نتیجه اثر مرکزی ژل رویال نسبت داده شود. ژل رویال حاوی استیل کولین (1 mg/g وزن خشک) می‌باشد [۳۳]. استیل کولین یکی از انتقال‌دهنده‌های عصبی محیطی و مرکزی است؛ قبلاً نوسانات چرخه‌ای از بیوستز آنزیم کولین استیل ترانسفراز در هیپوتالاموس قدامی موش‌ها با فعالیت گنادی نشان داده شده است [۳۴]. با این حال، برخی مطالعات تأیید کرده‌اند که استیل کولین در سطح هیپوتالاموس به تحریک ترشح گنادوتروپین کمک می‌کند. بنابراین، ژل رویال می‌تواند سطح LH را در سطح هیپوتالاموس از طریق محتوای استیل کولین آن افزایش دهد. این افزایش سطح LH مسؤول تحریک ترشح تستوسترون از سلول بینابینی است. علاوه بر این، تستوسترون می‌تواند در نتیجه محیط زیست خارجی توسط ژل رویال افزایش یابد [۳۵]. همچنین نشان داده شده است ژل رویال منجر به افزایش گلوکوتایون و کاهش سطح مالون دی‌آلدئید می‌شود که این اثر را می‌توان به ویتامین C، ویتامین E و آرژنین موجود در ژل رویال نسبت داد [۲۷]. ویتامین E و C به‌عنوان آنتی‌اکسیدان قوی، مانع از آسیب رادیکال‌های آزاد به غشاهای حساس سلولی بیضه می‌شود. بنابراین ویتامین E و C به‌طور قابل توجهی MDA را کاهش و سطح گلوکوتایون را افزایش می‌دهد [۳۶]. مطالعه رنجبر و همکاران در سال ۲۰۱۳، در مورد اثر نانوذرات نقره با دوزهای 500 mg/kg/day و 250 و 50 و 5 به مدت ۱۴ روز در موش سوری نشان داد که نانوذرات نقره با دوز بالا با اثر بر استرس اکسیداتیو، باعث کاهش معنی‌دار ظرفیت آنتی‌اکسیدانی تام و افزایش معنی‌دار سطح سرمی MDA نسبت به گروه کنترل می‌شود [۳۸]. نتایج مطالعه ما نیز پژوهش‌های گذشته [۳۶،۳۷،۱۹] را تأیید می‌کند. همچنین، نتایج مطالعه ما در گروه تیمار هم‌زمان نانوذرات نقره و ژل رویال، افزایش معنی‌داری در میزان ظرفیت آنتی‌اکسیدانی تام و کاهش معنی‌داری در سطح سرمی MDA نسبت به گروه کنترل را نشان داد. نتایج مطالعه ما نیز تأییدکننده پژوهش‌های گذشته [۱۹،۳۷،۳۶] می‌باشد. عدم امکان بررسی‌های مولکولی اثرات نانوذرات نقره بر بافت بیضه و نیز عدم امکان آنالیز ترکیبات تشکیل‌دهنده ژل رویال و مطالعه هم‌زمان و مجزای اثرات هر یک از این ترکیبات بر بیضه از محدودیت‌های این پژوهش به شمار می‌آید.

نتیجه‌گیری

به نظر می‌رسد که سمیت استرس اکسیداتیو و به دنبال آن

تشکر و قدردانی

این پژوهش حاصل پایان‌نامه دانشجویی بوده است. بدین‌وسیله از کلیه افرادی که در انجام این تحقیق ما را یاری دادند، به‌خصوص آقای فراهانی و خانم نجمه اسکندری، تشکر و قدردانی می‌شود.

تولید بیش از حد ROS ناشی از نانوذرات نقره، اصلی‌ترین عامل ایجادکننده آسیب‌های وارد به بیضه باشد که با توجه به نتایج مطالعه ما، ژل رویال می‌تواند موجب کاهش سمیت القاشده توسط نانوذرات نقره در بافت بیضه موش شود.

References:

- [1] Wiweko B, Anggraheni U, Elvira SD, Lubis HP. Distribution of stress level among infertility patients. *Middle East Fertil Soc J* 2017; 22(2): 145-8.
- [2] Cooper TG, Noonan E, von Eckardstein S, Auger J, Baker HG, Behre HM, et al. World Health Organization reference values for human semen characteristics. *Hum Reprod Update* 2010; 16(3): 231-45.
- [3] Ayaz A, Kothandaraman N, Henkel R, Sikka SC. Impact of environmental factors on the genomics and proteomics landscapes of male infertility. *Bioenvironmental Issues Affecting Men's Reproductive and Sexual Health: Elsevier*; 2018. p. 335-53.
- [4] Zhang XF, Liu ZG, Shen W, Gurunathan S. Silver nanoparticles: synthesis, characterization, properties, applications, and therapeutic approaches. *Int J Mol Sci* 2016; 17(9): 1534.
- [5] Morishita Y, Yoshioka Y, Satoh H, Nojiri N, Nagano K, Abe Y, et al. Distribution and histologic effects of intravenously administered amorphous nanosilica particles in the testes of mice. *Biochem Biophys Res Commun* 2012; 420(2): 297-301.
- [6] Zhang XF, Gurunathan S, Kim JH. Effects of silver nanoparticles on neonatal testis development in mice. *Int J Nanomed* 2015; 10: 6243.
- [7] Asare N, Instanes C, Sandberg WJ, Refsnes M, Schwarze P, Kruszewski M, et al. Cytotoxic and genotoxic effects of silver nanoparticles in testicular cells. *Toxicology* 2012; 291(1-3): 65-72.
- [8] Kao SH, Chao HT, Chen HW, Hwang TI, Liao TL, Wei YH. Increase of oxidative stress in human sperm with lower motility. *Fertil Steril* 2008; 89(5): 1183-90.
- [9] Goto Y, Noda Y, Narimoto K, Umaoka Y, Mori T. Oxidative stress on mouse embryo development in vitro. *Free Radic Biol Med* 1992; 13(1): 47-53.
- [10] Gharagozloo P, Aitken RJ. The role of sperm oxidative stress in male infertility and the significance of oral antioxidant therapy. *Hum Reprod* 2011; 26(7): 1628-40.
- [11] Iannuzzi J. ROYAL JELLY-MYSTERY FOOD. 3. *Am Bee J* 1990; 130(10): 659-62.
- [12] Šimúth J. Some properties of the main protein of honeybee (*Apis mellifera*) royal jelly. *Apidologie* 2001; 32(1): 69-80.
- [13] El-Nekeety AA, El-Kholy W, Abbas NF, Ebaid A, Amra HA, Abdel-Wahhab MA. Efficacy of royal jelly against the oxidative stress of fumonisin in rats. *Toxicol* 2007; 50(2): 256-69.
- [14] Al-Sanafi AE, Mohssin SA, Abdulla SM. Effect of royal jelly on male infertility. *Thi-Qar Med J* 2007; 1(1): 1-12.
- [15] Boselli E, Caboni MF, Sabatini AG, Marcazzan GL, Lercker G. Determination and changes of free amino acids in royal jelly during storage. *Apidologie* 2003; 34(2): 129-37.
- [16] Yang A, Zhou M, Zhang L, Xie G, Chen H, Liu Z, et al. Influence of royal jelly on the reproductive function of puberty male rats. *Food Chem Toxicol* 2012; 50(6): 1834-40.
- [17] Elnagar SA. Royal jelly counteracts bucks' "summer infertility". *Anim Reprod Sci* 2010; 121(1-2): 174-80.
- [18] Abd-Allah SM. Effect of royal jelly on the fertilizing ability of buffalo spermatozoa in vitro. *J Buffalo Sci* 2012; 1(1): 1-4.
- [19] Azad F, Najati V, Najafi G, Rahmani F. The Protective Effect of Royal Jelly on Testicular Tissue and Sperm Parameters in Adult Mice Treated with Nicotine. *J Babol Uni Med Sci* 2018; 20(3): 50-8.
- [20] Attia A. Evaluation of the testicular alterations induced by silver nanoparticles in male mice: Biochemical, histological and ultrastructural studies. *Res J Pharm Biol Chem Sci* 2014; 5(4): 15581589.
- [21] Gawish AM, ElFiky S, Therase M, AbdElraaof A, Khalil W, Mohamed KA. Sperm abnormality toxicity due to cyclosporine A and the ameliorative effect of royal jelly in male rats. *J Basic Appl Zool* 2016; 76: 60-73.
- [22] Noorafshan A, Karbalay-Doust S, Valizadeh A, Aliabadi E, Mirkhani H. Ameliorative Effects of Curcumin on the Seminiferous Epithelium in Metronidazole-Treated Mice A Stereological Study. *Toxicol Pathol* 2010; 38(3): 366-71.
- [23] Mehranjani MS, Noorafshan A, Momeni H, Abnosi M, Mahmoodi M, Anvari M, et al. Stereological study of the effects of vitamin E on testis structure in rats treated with paronylphenol. *Asian J Androl* 2009; 11(4): 508-16.
- [24] Esterbauer H, Cheeseman KH. Determination of aldehydic lipid peroxidation products: malonaldehyde and 4-hydroxynonenal. *Methods in enzymology: Elsevier*; 1990. p. 407-21.
- [25] Duplancic D, Kukoc-Modun L, Modun D, Radic N. Simple and rapid method for the

- determination of uric acid-independent antioxidant capacity. *Molecules* 2011; 16(8): 7058-67.
- [26] Ghanbari E, Nejati V, Najafi G, Khazaei M, Babaei M. Study on the effect of royal jelly on reproductive parameters in streptozotocin-induced diabetic rats. *Int J Fertil Steril* 2015; 9(1): 113.
- [27] Aydos K, Güven M, Can B, Ergün A. Nicotine toxicity to the ultrastructure of the testis in rats. *BJU International* 2001; 88(6): 622-6.
- [28] Almansour M, Jarrar Q, Battah A, Jarrar G. Histomorphometric alterations induced in the testicular tissues by variable sizes of silver nanoparticles. Press, *J Rep Med* 2015.
- [29] Reidy B, Haase A, Luch A, Dawson K, Lynch I. Mechanisms of silver nanoparticle release, transformation and toxicity: a critical review of current knowledge and recommendations for future studies and applications. *Materials* 2013; 6(6): 2295-350.
- [30] Ahamed M, Karns M, Goodson M, Rowe J, Hussain SM, Schlager JJ, et al. DNA damage response to different surface chemistry of silver nanoparticles in mammalian cells. *Toxicol Appl Pharmacol* 2008; 233(3): 404-10.
- [31] Silici S, Ekmekcioglu O, Kanbur M, Deniz K. The protective effect of royal jelly against cisplatin-induced renal oxidative stress in rats. *World J Urol* 2011; 29(1): 127-32.
- [32] Garcia TX, Costa GM, Franca LR, Hofmann MC. Sub-acute intravenous administration of silver nanoparticles in male mice alters Leydig cell function and testosterone levels. *Reprod Toxicol* 2014; 45: 59-70.
- [33] Hassan A. Effect of royal jelly on sexual efficiency in adult male rats. *Iraqi J Vet Sci* 2009; 23.
- [34] Kobayashi T, Kobayashi T, Kato J, Minaguchi H. Fluctuations in choline acetylase activity in hypothalamus of rat during estrous cycle and after castration. *Endocrinol Japonica* 1963; 10(3): 175-82.
- [35] Hunt CD, Johnson PE, Herbel J, Mullen LK. Effects of dietary zinc depletion on seminal volume and zinc loss, serum testosterone concentrations and sperm morphology in young men. *Am J Clin Nutr* 1992; 56(1): 148-57.
- [36] Ebisch I, Pierik F, De Jong F, Thomas C, Steegers-Theunissen R. Does folic acid and zinc sulphate intervention affect endocrine parameters and sperm characteristics in men? *Int J Androl* 2006; 29(2): 339-45.
- [37] Miresmaeili SM, Halvaei I, Fesahat F, Fallah A, Nikonahad N, Taherinejad M. Evaluating the role of silver nanoparticles on acrosomal reaction and spermatogenic cells in rat. *Iran J Reprod Med* 2013; 11(5): 423.
- [38] Ranjbar A, Ataie Z, Khajavi F, Ghasemi H. Effects of silver nanoparticle on oxidative stress biomarkers in rat. *Nanomed J* 2013; 1: 205-11.