

## Effects of local alendronate sodium gel as an adjunct to scaling and root planing on smokers with chronic periodontitis: a pilot study

Kiany F<sup>1</sup>, Montaseri H<sup>2</sup>, Adibi S<sup>3</sup>, Golshah M<sup>4</sup>, Golshah S<sup>5\*</sup>

1-Department of Periodontology, Oral and Dental Disease Research Center, School of Dentistry, Shiraz University of Medical Sciences, Shiraz, I. R. Iran.

2- Department of Pharmaceutics, School of Pharmacy, Shiraz University of Medical Sciences, Shiraz, Iran.

3- Department of Oral and Maxillofacial Radiology, School of Dentistry, Shiraz University of Medical Sciences, Shiraz, I. R. Iran.

4- Department of Periodontology, School of Dentistry, Kashan University of Medical Sciences, Kashan, I. R. Iran.

5- Dental Student, Student Research Committee, School of Dentistry, Shiraz University of Medical Sciences, Shiraz, I. R. Iran.

Received July 20, 2015; Accepted November 21, 2016

### Abstract:

**Introduction:** Chemical treatments for the modulation of host response are applied along with mechanical modalities as adjunctive to periodontal treatment. The objective of this pilot study was to investigate the effects of locally-delivered alendronate sodium gel in adjunction to scaling and root planing on periodontal indices and bone formation within vertical defects of smokers with chronic periodontitis.

**Methods and Materials:** In this study vertical defects (n=8) with depth>5 mm have been investigated. After performing the phase I of periodontal treatment, alendronate sodium gel (1%) was applied into the periodontal pockets. The whole procedure was repeated after 4 weeks. Periodontal indices (plaque and bleeding), probing depth, gingival recession, and radiographic parameter (depth of bony defect) were measured at the beginning and following 6 months.

**Results:** Compared to pre-treatment, the probing depth, radiographic depth of bony defect and bleeding and plaque indices were significantly reduced by local application of alendronate sodium gel ( $P=0.026$ ;  $P=0.012$  and  $P=0.007$  respectively). Gingival recession showed significant increase ( $P=0.011$ ).

**Conclusion:** Local alendronate sodium gel (1%) plays an important role in the improvement process of periodontal indices and bone formation within vertical bony defects of smoker patients with chronic periodontitis.

**Keywords:** Chronic periodontitis, Alendronate, Periodontal index, Alveolar bone resorption, Cigarette smoking

\* Corresponding Author.

Email: saba0\_0@yahoo.com

Tel: 0098 936 856 3142

Fax: 0098 71 362 70325

Conflict of Interests: No

*Feyz, Journal of Kashan University of Medical Sciences, April, 2017; Vol. 21, No 1, Pages 42-50*

Please cite this article as: Kiany F, Montaseri H, Adibi S, Golshah M, Golshah S. Effects of local alendronate sodium gel as an adjunct to scaling and root planing on smokers with chronic periodontitis: a pilot study. *Feyz* 2017; 21(1): 42-50.

# اثر موضعی آلدروونات سدیم همراه با جرم‌گیری و تسطیح سطح ریشه در مصرف کنندگان سیگار مبتلا به پریدونتیت مزمن: یک مطالعه پایلوت

فرین کیانی<sup>۱</sup>، هاشم منتصری<sup>۲</sup>، صدف ادیبی<sup>۳</sup>، مسعود گل‌شاه<sup>۴</sup>، صبا گل‌شاه<sup>۵\*</sup>

خلاصه:

**سابقه و هدف:** درمان‌های شیمیایی جهت تعدیل پاسخ میزبان به‌عنوان روش کمکی، همراه با درمان‌های مکانیکی در درمان پریدونتیت به‌کار می‌روند. هدف از انجام این مطالعه بررسی اثر موضعی ژل آلدروونات سدیم همراه با جرم‌گیری و تسطیح سطح ریشه روی شاخص‌های پریدونتال و ساخت استخوان در ضایعات پریدونتال عمودی مصرف کنندگان سیگار مبتلا به پریدونتیت مزمن بود.

**مواد و روش‌ها:** در این مطالعه پایلوت تعداد ۸ ضایعه عمودی استخوانی با عمق بیش از ۵ میلی‌متر در مصرف کنندگان سیگار مورد مطالعه قرار گرفتند. پس از انجام فاز یک درمان پریدونتال، ژل آلدروونات سدیم یک درصد در پاکت‌های پریدونتال قرار داده شد و این عمل ۴ هفته بعد دوباره تکرار شد. شاخص‌های پریدونتال شامل ایندکس پلاک، ایندکس خونریزی، عمق پاکت، میزان تحلیل لته و هم-چنین پارامتر رادیوگرافی (عمق ضایعه استخوانی) در ابتدا و ۶ ماه پس از قرار دادن ژل آلدروونات سدیم درون ضایعات عمودی استخوان اندازه‌گیری شدند.

**نتایج:** شاخص عمق پاکت ( $P=0/026$ )، خونریزی حین پروبینگ ( $P=0/007$ ) و ایندکس پلاک ( $P=0/007$ ) و شاخص عمق ضایعه استخوان ( $P=0/012$ ) پس از درمان با ژل آلدروونات سدیم نسبت به قبل از درمان کاهش معنی‌داری را نشان داد و شاخص تحلیل لته ( $P=0/011$ ) افزایش معنی‌داری را نسبت به قبل از مداخله نشان داد.

**نتیجه‌گیری:** استفاده موضعی از ژل آلدروونات سدیم یک درصد نقش به‌سزایی در بهبود شاخص‌های پریدونتال و ساخته شدن استخوان در ضایعات عمودی مصرف کنندگان سیگار مبتلا به پریدونتیت مزمن دارد.

**واژگان کلیدی:** پریدونتیت مزمن، آلدروونات، ایندکس پریدونتال، تحلیل استخوان آلوئول، استعمال دخانیات

دو ماه‌نامه علمی- پژوهشی فیض، دوره بیست و یکم، شماره ۱، فروردین و اردیبهشت ۱۳۹۶، صفحات ۴۳-۵۰

## مقدمه

پریدونتیت بیماری التهابی بافت‌های حمایت‌کننده دندان می‌باشد که توسط یک یا گروهی از میکروارگانیسم‌های خاص ایجاد می‌گردد و با تخریب لیگامان پریدونتال و استخوان آلوئول همراه تشکیل پاکت، تحلیل لته و یا هردو مشخص می‌شود. پریدونتیت مهم‌ترین عامل از دست رفت دندان‌ها در بالغین شناخته می‌شود. این بیماری معمولاً همراه با تشکیل پاکت و ایجاد تغییر در تراکم استخوان آلوئول مجاور می‌باشد [۲،۱].

جلوگیری از تحلیل استخوان توسط تنظیم کردن پاسخ میزبان به باکتری شاید روش کمکی مفیدی در درمان پریدونتیت باشد. شدت و شیوع پریدونتیت تحت تاثیر فاکتورهای ژنتیکی و محیطی می‌باشد. یکی از مهم‌ترین فاکتورهای محیطی مصرف سیگار است که هم ایمنی ذاتی و هم ایمنی اکتسابی را دچار اختلال می‌نماید. از جمله تاثیرات سیگار می‌توان به این موارد اشاره نمود: تغییر عملکرد نوتروفیل‌ها، تولید آنتی‌بادی‌ها، تغییر فعالیت فیبروبلاست-ها، فاکتورهای عروقی و تولید واسطه‌های التهابی [۳،۴]. مطالعات گذشته پیشنهاد کرده‌اند که آپوپتوز نوتروفیل‌ها جزء پاتوژنز بیماری پریدونتال مزمن می‌باشد [۵،۶]. سیگار کشیدن با مهار آپوپتوز نوتروفیل‌ها و سرکوب سیستم ایمنی میزبان می‌تواند باعث تخریب بافت پریدونتال در پریدونتیت و پیشرفت این بیماری شود. علاوه بر بالا بردن میزان ابتلا و شدت بیماری پریدونتال، پاسخ‌دهی به درمان را نیز به اندازه قابل توجهی کاهش می‌دهد. در مصرف کنندگان سیگار به‌صورت مشخص پاکت‌های پریدونتال عمیق‌تر بوده و از دست رفتن چسبندگی کلینیکی بیشتری مشاهده می‌شود که در مقایسه با افراد غیرسیگاری بعد از درمان، بیشتر باقی می‌ماند [۱۰-۲]. استاندارد طلایی در درمان بیماری‌های پریدونتال همان فاز اول درمان یعنی جرم‌گیری و تسطیح سطح ریشه می‌باشد. اولین

<sup>۱</sup> دانشیار، گروه آموزشی پریدونتیکس، مرکز تحقیقات بیماری‌های دهان و دندان، دانشکده دندانپزشکی، دانشگاه علوم پزشکی شیراز  
<sup>۲</sup> دانشیار، گروه فارماسیوتیکس، دانشکده داروسازی، دانشگاه علوم پزشکی شیراز  
<sup>۳</sup> استادیار، گروه آموزشی تصویربرداری دهان، فک و صورت، دانشکده دندانپزشکی، دانشگاه علوم پزشکی شیراز  
<sup>۴</sup> استادیار، گروه آموزشی پریدونتیکس، دانشکده دندانپزشکی، دانشگاه علوم پزشکی کاشان  
<sup>۵</sup> دانشجوی دندانپزشکی، کمیته تحقیقات دانشجویی، دانشکده دندانپزشکی، دانشگاه علوم پزشکی شیراز  
**\* نشانی نویسنده مسئول:**  
دانشگاه علوم پزشکی شیراز، دانشکده دندانپزشکی  
تلفن: ۰۹۳۶۸۵۶۳۱۱۴۲  
پست الکترونیک: saba0\_0@yahoo.com  
تاریخ دریافت: ۹۴/۴/۲۹  
تاریخ پذیرش نهایی: ۹۵/۹/۱

هدف فاز غیرجراحی کنترل عفونت میکروبی پرودنتال با برداشتن بیوفیلم، جرم و توکسین‌های پرودنشیوم شامل سطح ریشه می‌باشد. درمان غیرجراحی مکانیکی التهاب و عمق پاکت را کاهش می‌دهد و باعث افزایش حد چسبندگی کلینیکی می‌شود [۱۱]. جرم گیری و تسطیح سطح ریشه به تنهایی نمی‌تواند پلاک و جرم‌ها را به دلیل تهاجم میکروبی به بافت نرم به‌طور کامل برطرف نماید. همچنین، مناطقی که از نظر آناتومیک قابل دسترس نیستند، مثل فورکیش‌ها و تفرع ریشه، به‌خصوص در پاکت‌های عمیق، به‌طور کامل تمیز نمی‌شوند. جرم‌ها و پلاک‌های باقیمانده می‌توانند باعث شکست درمان شوند [۱۲، ۱۳]. از آنتی‌بیوتیک‌هایی که به‌صورت سیستمیک به‌عنوان درمان الحاقی در انواع پرودنتیت استفاده می‌شود می‌توان به داکسی‌سایکلین، آزیترومایسین و مترونیدازول همراه با آموکسی‌سیلین اشاره نمود. مصرف این داروهای سیستمیک به همراه فاز یک درمان پرودنتال (جرم گیری و تسطیح سطح ریشه) می‌تواند نتایج ارزشمندی را در کاهش عمق پاکت و افزایش چسبندگی کلینیکی نسبت به فاز غیرجراحی به‌تنهایی، به ارمغان بیاورد [۲۶-۱۴]. محدودیت‌ها و مشکلاتی که در استفاده از داروهای سیستمیک وجود دارد، محققان را بر این داشته است که سیستم‌هایی برای انتقال دارو در محل به‌صورت موضعی و حفظ غلظت دارو در مقادیر مؤثر و کافی برای مدت مشخص با حداقل عوارض جانبی ابداع کنند [۳۰-۲۷]. از داروهایی که به‌صورت موضعی در درمان انواع پرودنتیت استفاده می‌شود می‌توان به ژل مترونیدازول، ژل هیالرونان، نوار کلرهگزیدین، ژل پرو-کساید، ژل داکسی‌ساکلین، فبیر تتراسایکلین، ژل مینوسایکلین اشاره کرد که همراه با جرم گیری و تسطیح سطح ریشه می‌تواند اثرات معنی‌داری در بهبود نتایج درمان پرودنتال همراه داشته باشد [۴۷-۳۰]. آلدروونات سدیم یک آمینو بیس‌فسفونات و آنالوگ سنتتیک پیروفوسفات غیرآلی می‌باشد که در برابر تخریب‌های آنزیمی و شیمیایی مقاوم است. عملکرد مهاری بیس‌فسفونات‌ها بر تحلیل استخوان با جذب انتخابی آنها به سطوح معدنی و وارد شدن آنها به داخل استئوکلاست‌ها صورت می‌پذیرد [۵۰-۴۸]. آلدروونات سدیم مهارکننده قوی تحلیل استخوان است که به‌طور مؤثری برای کنترل استئولیز و درمان استئوپروز استفاده می‌شود و اثر مثبت روی تراکم استخوان دارد. این دارو از فعالیت استئو-کلاست‌ها در بیماری‌های استئولیتیک جلوگیری می‌کند [۵۱]. این امر که بیس‌فسفونات‌ها استخوان را به نسبت سایر بافت‌ها با تمایل زیادی انتخاب می‌نمایند، اساس ارزش بالینی آنها را نشان می‌دهد. جذب انتخابی آنها به سطوح معدنی استخوان آنها را در تماس نزدیک با استئوکلاست‌ها قرار می‌دهد. هنگام تحلیل استخوان،

بیس‌فسفونات‌ها احتمالاً همراه با سایر فرآورده‌های تحلیل با فرآیند اندوستوز به داخل سلول وارد می‌شوند. مطالعات متعدد نشان می‌دهند بیس‌فسفونات‌ها با مکانیسم‌های مختلفی بر تحلیل استخوان استئوکلاستی تأثیر می‌گذارند که شامل تأثیر بر به‌کارگیری، تمایز، فعالیت تحلیل دهنده و احتمالاً القای آپوپتوز استئوکلاست‌ها می‌باشد [۵۲]. با توجه به خصوصیات این دارو کاربرد آن در درمان بیماری‌های پرودنتال هم مورد توجه قرار گرفته است [۵۳]. Li و همکاران نشان دادند دریافت سیستمیک آلدروونات سدیم در خرگوش‌های دارای پوکی استخوان می‌تواند به‌طور قابل ملاحظه-ای استئواینترگیشن را افزایش دهد [۵۴]. El-Shinawi و همکاران [۵۵] مصرف آلدروونات سدیم سیستمیک را بر تراکم استخوان مؤثر دانسته، اما در پارامترهای کلینیکی تأثیر چندانی ملاحظه نمودند. در چند مطالعه دیگر نیز محققان نشان داده‌اند که قرار دادن موضعی آلدروونات بعد از جراحی فلب موکوپریوستال می‌تواند باعث کاهش تحلیل استخوان شود [۵۸-۵۶]. در مطالعات دیگر، ژل آلدروونات یک درصد به‌صورت موضعی در درمان ضایعات فورکیشن کلاس دو [۵۹]، پرودنتیت تهاجمی [۶۰] و پرودنتیت مزمن [۶۱] استفاده شده و در هر سه پژوهش کم شدن عمق پاکت، به‌دست آوردن حد چسبندگی بالینی و ساخت استخوان در گروه‌های مورد مطالعه به‌مراتب بیشتر از گروه‌های کنترل بوده است. با توجه به تعداد بالای مصرف‌کنندگان سیگار مبتلا به پرودنتیت در جامعه و با در نظر گرفتن این مسئله که این افراد پاسخ طولانی‌تر و کمتری به درمان‌های پرودنتال می‌دهند، یافتن روش‌های درمانی الحاقی مؤثر در این طیف از بیماران جامعه می‌تواند مفید و مؤثر باشد. یکی از این روش‌های درمانی الحاقی، دارو درمانی است. با توجه به تأثیرات استخوان سازی و مقابله با تحلیل استخوان آلدروونات سدیم و هم‌چنین تأثیرات این دارو در بهبود وضعیت پرودنتال مبتلایان به پرودنتیت مزمن، مصرف موضعی این دارو می‌تواند گزینه مناسبی به‌عنوان درمان الحاقی در مصرف‌کنندگان سیگار مبتلا به پرودنتیت مزمن باشد [۶۱]. از آنجایی‌که مطالعات مختلف نتایج متناقضی در زمینه تأثیر آلدرو-نات سدیم روی پارامترهای کلینیکی و تحلیل استخوان نشان داده-اند، این مطالعه با هدف بررسی اثر موضعی آلدروونات سدیم همراه با جرم گیری و تسطیح سطح ریشه در مصرف‌کنندگان سیگار مبتلا به پرودنتیت مزمن صورت گرفت.

#### مواد و روش‌ها

در این مطالعه پایلوت که طی اردیبهشت ماه سال ۱۳۹۳ تا خرداد ماه سال ۱۳۹۴ انجام شد، تعداد ۸ نفر بیمار مبتلا به پرودنتیت مزمن متوسط تا پیشرفته با میانگین سنی ۶۰-۵۰ سال

محل پاکت مورد نظر کاملاً توسط گاز استریل خشک گردید. استنت مورد نظر روی دندان قرار داده شد و بهترین زاویه ورود پروب پرپودنتال روی استنت توسط مداد کپی علامت زده شد. استنت از دهان بیمار خارج گردید و توسط فرز فیشر و توربین محل مورد نظر علامت زده شد تا ۶ ماه آینده، دقیقاً اندازی‌گیری-های با پروب از همین زاویه صورت گیرد. سپس، تمام پارامترهای پرپودنتال شامل عمق پاکت، میزان تحلیل لثه، ایندکس پلاک و خونریزی حین پروبینگ اندازه‌گیری شده و در پرونده هر بیمار ثبت گردید. ژل آندروونات سدیم در پاکت‌های پرپودنتال مورد نظر قرار داده شد؛ به طوری که ضایعه از کف تا قسمت کروئال کامل گردید. و بر روی ناحیه موردنظر پانسمان پرپودنتال به مدت یک هفته قرار داده شد. قرار دادن ژل در داخل پاکت ۴ هفته بعد تکرار گردید. به تمامی بیماران آموزش بهداشت یکسان داده شد که شامل مسواک زدن به روش Bass و استفاده از نخ دندان بود و خواسته شد روزانه سه بار مسواک نموده و دو بار از نخ دندان استفاده شود و در جلسات پیگیری بیمار آموزش بهداشت دهان تکرار شد. شش ماه پس از قرار دادن اولین جلسه ژل بیماران فراخوانده شدند و پارامترهای کلینیکی مجدداً اندازه‌گیری شد، عکس رادیوگرافی پارالل با همان شرایط ۶ ماه گذشته تهیه گردید و میزان تغییرات در ارتفاع استخوان تعیین گردید. یافته‌های کلینیکی و رادیوگرافی با استفاده از آزمون آماری Wilcoxon-signed-test rank برای مقایسه متغیرهای شاخص‌های پرپودنتال قبل و بعد از مداخله مورد آنالیز و بررسی قرار گرفتند.

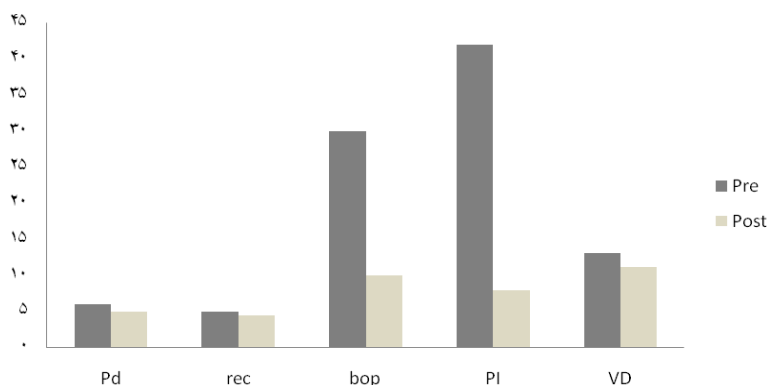
#### نتایج

در این مطالعه تعداد ۸ نفر بیمار مرد مبتلا به پرپودنتیت مزمن متوسط تا پیشرفته در بازه سنی ۵۰-۶۰ سال شرکت نمودند. میانگین عمق پاکت (PD) بعد از مداخله ژل آندروونات سدیم نسبت به قبل از مداخله در بیماران کاهش معنی‌داری نشان داد ( $P=0/026$ ) (جدول شماره ۱ و نمودار شماره ۱). به علاوه، میزان تحلیل لثه (Rec) بعد از درمان با ژل آندروونات سدیم در بیماران افزایش معنی‌داری را نشان داد ( $P=0/011$ ) (جدول شماره ۱ و نمودار شماره ۱). میانگین خونریزی حین پروبینگ (Bop) و ایندکس پلاک (PI) نیز بعد از درمان با ژل آندروونات سدیم در بیماران کاهش معنی‌داری داشت ( $P=0/007$ ). و همچنین، بررسی عمق ضایعه عمودی بعد از درمان با ژل آندروونات سدیم در بیماران کاهش معنی‌داری نشان داد ( $P=0/012$ ) (جدول شماره ۱ و نمودار شماره ۱).

شرکت نمودند. کلیه بیماران دارای حداقل یک پاکت اینفرایونی (با ضایعه استخوانی عمودی) با عمق حداقل ۵ میلی‌متر و مصرف سیگار بیش از ۶ ماه به میزان روزی حداقل ۹ نخ سیگار بودند. داوطلبین از میان مراجعه کنندگان به بخش پرپودنتولوژی دانشکده دندانپزشکی شیراز واحد بین‌الملل انتخاب شدند و افراد با سابقه بیماری سیستمیک، خانم‌های حامله یا شیرده، افراد با تاریخچه انجام درمان پرپودنتال از ۶ ماه قبل و مصرف آنتی‌بیوتیک در دو ماه گذشته و با تاریخچه مصرف آندروونات خوراکی و یا کورتون از مطالعه خارج شدند. این مطالعه توسط کمیته اخلاق معاونت پژوهشی دانشگاه علوم پزشکی شیراز مورد تایید قرار گرفت. پودر آندروونات سدیم با تعامل با کارخانه دکتر عبیدی تهیه گردید. یک گرم پودر آندروونات سدیم در آب مقطر حل گردید و سپس مقدار کافی کارباپول p934 در غلظت‌های مناسب (۳-۱ درصد) به آن اضافه گردید. مخلوط حاصل به مدت کافی (۲-۱ ساعت) به خوبی به هم زده شد و سپس با افزودن تری‌متانول آمین ژل مناسب با ویسکوزیته کافی تهیه شد. سپس، pH ژل با افزودن محلول سود یا محلول اسید کلریدریک رقیق در ۸/۶ تنظیم گردید. جهت حفظ و نگهداری ژل و به منظور جلوگیری از رشد میکروارگانیسم‌ها مقادیر کافی از متیل و پروپیل پارابل در اتانول حل شد و در حد استانداردهای مجاز به ژل اضافه گردید. ژل تهیه شده در ویال‌های دارویی در مقادیر ۵ گرم توزیع و نگهداری شد. ژل توسط اتوکلاو استریل گردید و مورد استفاده قرار گرفت. به علت ویسکوز بودن شکل دارویی حاصل، به منظور انتقال دارو از ویال، سرنگ‌ها و نیدل‌های مختلف موجود در بازار روی مدل‌های آموزشی مورد ارزیابی قرار گرفت و در نهایت سرنگ انسولین و نیدل کوتاه با شماره ۱۹ انتخاب گردید. پس از انتخاب بیماران و تکمیل فرم رضایت‌نامه، بررسی کلینیکی اولیه شامل اندازه‌گیری عمق پاکت، تحلیل لثه، ایندکس خونریزی و ایندکس پلاک و بررسی عکس OPG برای تمام بیماران انجام شد. سپس، عکس رادیوگرافی پارالل دیجیتال از ضایعات مورد نظر تهیه گردید. و فیلم دیجیتال با برنامه کامپیوتری Digora for Windows تحلیل شد و فاصله عمودی از محل اتصال مینا و سمتموم تا عمق ضایعه استخوانی اندازه‌گیری شد. بعد از تایید عکس، از بیمار با ماده قالب‌گیری آلزینات و تری پیش‌ساخته یک قالب تهیه گردید و به وسیله گچ استون در لابراتور، گچ آن ریخته شد. استنت جهت اندازه‌گیری پارامترهای کلینیکی روی کست‌ها ساخته شد. یک روز بعد برای بیماران جرم‌گیری و تسطیح سطح ریشه با قلم‌های دستی انجام شد و یک روز پس از اتمام جرم‌گیری بیماران فراخوانده شدند.

جدول شماره ۱- میانگین پارامترهای کلینیکی پریدنتال قبل و بعد از مداخله ژل آندرونات سدیم در بیماران مورد مطالعه

متغیر	قبل از مداخله			بعد از مداخله			P
	چارک اول	چارک سوم	میانه	چارک اول	چارک سوم	میانه	
عمق پاکت (میلی متر)	۶	۷	۵	۴/۲۵	۶	۶	۰/۰۱۱
تحلیل لثه (میلی متر)	۵	۶	۴/۵	۳	۵	۵	۰/۰۰۷
خونریزی حین پروبینگ	۰/۳	۰/۳	۰/۳	۰/۱	۰/۳	۰/۱	۰/۰۰۷
ایندکس پلاک	۰/۴۲	۰/۴۲	۰/۴۲	۰/۰۸	۰/۴۲	۰/۰۸	۰/۰۱۲
ضایعه عمودی (میلی متر)	۱۳/۱۵	۹/۸۷	۱۴/۶۵	۷/۳۵	۱۲	۱۲	۰/۰۲۶



نمودار شماره ۱- میانگین پارامترهای کلینیکی پریدنتال قبل و بعد از مداخله ژل آندرونات سدیم در بیماران مورد مطالعه  
 pd: عمق پاکت؛ Rec: تحلیل لثه؛ Bop: خونریزی حین پروبینگ؛ PI: ایندکس پلاک؛ VD: ارتفاع ضایعه عمودی

## بحث

سیستمیک را نیز در پی نخواهد داشت [۶۶]. نتایج به دست آمده از این مطالعه حاکی از آن است که درمان با آندرونات سدیم بهبود قابل توجهی در شاخص‌های پریدنتال و استخوان سازی ایجاد می‌کند. Veena و همکارانش [۶۷] در تحقیق خود ژل آندرونات سدیم را در ضایعات استخوانی پریدنتال به کار بردند و اثرات مطلوب آن را در شاخص‌های کلینیکی و رادیوگرافی نسبت به گروه کنترل مشاهده کرده و اظهار داشتند آندرونات سدیم می‌تواند یک نگرش جدید در درمان بیماری‌های پریدنتال باشد. هم‌چنین، Reddy و همکاران [۶۸] نیز تاثیر ژل آندرونات سدیم را در درمان ضایعات استخوانی در پریدنتیت به مدت ۶ ماه بررسی کردند و بیان کردند پارامترهای کلینیکی به طور محسوس بهبود پیدا کرده و تشکیل استخوان جدید، نیز افزایش یافته است که هر دو این مطالعات نتایج مطالعه حاضر را تأیید می‌کنند. Rocha و همکاران در یک مطالعه اثر آندرونات را طی ۶ ماه در بیماران دیابتی نوع دو مبتلا به پریدنتیت، و در مطالعه دیگر روی زنان یائسه مبتلا به پریدنتیت بررسی کردند و در هر دو مطالعه افزایش ارتفاع استخوان آلوئول و بهبودی قابل ملاحظه‌ای در پارامترهای کلینیکی در گروه درمان با آندرونات را گزارش کردند [۶۹، ۷۰]. هم‌چنین، در مطالعات گذشته گزارش شده است که استفاده از آندرونات سدیم هم به صورت موضعی و هم به فرم سیستمیک

در این مطالعه به بررسی اثر موضعی ژل آندرونات سدیم همراه با جرم گیری و تسطیح سطح ریشه در بهبود شاخص‌های کلینیکی پریدنتال و استخوان سازی در ضایعات عمودی در مصرف کنندگان سیگار مبتلا به پریدنتیت مزمن پرداخته شد. نتایج بهبود قابل توجه آماری را در شاخص‌های پریدنتال و رادیوگرافی نشان داد. بسیاری از مطالعات نشان داده‌اند که بیس فسفونات‌ها با مهار استئوکلاست‌ها باعث کاهش و جلوگیری از تحلیل استخوان، افزایش تراکم مینرال و کیفیت استخوان و کاهش ریسک شکستگی و هم‌چنین به طور مستقیم باعث تشکیل استخوان می‌شوند [۶۳، ۶۲، ۵۵] و در درمان بیماری‌هایی مثل استئوپروز، پاز، هایپر-تیروئیدسم اولیه، هایپرکلسمی و بیماری‌های متابولیک استخوان استفاده می‌شوند [۶۵، ۶۴]. با توجه به خصوصیات این دارو کاربرد آن در درمان بیماری‌های پریدنتال هم مورد توجه قرار گرفته است [۵۳]. در این مطالعه از تکنیک تزریق زیرلثه‌ای ژل آندرونات سدیم همراه با جرم گیری و تسطیح سطح ریشه در درمان پاکت پریدنتال مصرف کنندگان سیگار مبتلا به پریدنتیت مزمن استفاده شد؛ بدین ترتیب، استفاده موضعی از آندرونات سدیم علاوه بر اینکه امکان بهره بردن از غلظت بالاتری از دارو را در محل ایجاد می‌کند، با حداقل جذب سیستمیک دارو، اثرات نامطلوب

تزیق زیرلته ای ژل می تواند پیشنهاد بهتری از نظر کاهش نیاز مرحله جراحی فلپ و تحلیل به دنبال مرحله جراحی می باشد. این مطالعه کلینیکال به صورت پابلوت روی تعداد محدودی بیمار و بدون داشتن گروه کنترل انجام شد که دو مورد ذکر شده از محدودیت های مطالعه می باشد. هدف اولیه، ساخت و تهیه ژل و بررسی امکان استفاده مناسب در مصرف کنندگان سیگار مبتلا به پریودنتیت مزمن بود. روش انجام کار و نتایج حاصل از این مطالعه قابل استفاده در مطالعات کارازمایی بالینی با تعداد کافی نمونه و در قالب دو گروه آزمایش و کنترل می باشد.

#### نتیجه گیری

استفاده موضعی از ژل آلدروونات سدیم یک درصد در پاکت های پریودنتال همراه با جرم گیری و تسطیح سطح ریشه نقش به سزایی در بهبود شاخص های پریودنتال و ساخته شدن استخوان در ضایعات عمودی مصرف کنندگان سیگار مبتلا به پریودنتیت مزمن دارد.

#### تشکر و قدردانی

مقاله حاضر مستخرج از پایان نامه دانشجویی دکتر صبا گل شاه با شماره طرح ۸۷۹۳۱۰۰ در دانشگاه علوم پزشکی شیراز می باشد. تحلیل آماری این مقاله توسط دکتر مهرداد وثوقی در مرکز توسعه پژوهش دانشکده دندانپزشکی انجام گرفته که بدین وسیله از ایشان قدردانی می گردد. هم چنین، از زحمات بی شائبه سرکار خانم دکتر پارمیدا اسدی در این مهم، کمال تشکر و قدردانی را داریم.

#### References:

- [1] Kiani Yazdy F, Golshah M, Razmkhah M, Ghadery A. Apoptosis of gingival connective tissue cells in diabetic individuals with chronic periodontitis. *J Dental Med* 2013; 26(2): 99-107.
- [2] Newman MG, Takei HH, Klokkevold PR, Carranza FA. Carranza's Clinical Periodontology. St. Louis: Elsevier; 2012. p. 41-45, 294-301.
- [3] Shivanikar SS, Faizuddin M, Bhat K. Effect of smoking on neutrophil apoptosis in chronic periodontitis: an immunohistochemical study. *Indian J Dent Res* 2013; 24(1): 147.
- [4] Anil S, Vellappally S, Preethanath RS, Mokeem SA, AlMoharib HS, Patil S, et al. Hepatocyte growth factor levels in the saliva and gingival crevicular fluid in smokers with periodontitis. *Dis Markers* 2014; 2014: 146974.
- [5] Gamonal J, Sanz M, O'Connor A, Acevedo A, Suarez I, Sanz A, et al. Delayed neutrophil

اثرات قابل توجهی در کاهش تحلیل استخوان بعد از جراحی فلپ موکوپروستتال به همراه داشته است [۷۱،۵۸-۵۶]. کاهش قابل ملاحظه در پارامترهای پریودنتال حاصل از مطالعه حاضر با نتایج مطالعات بالا هم خوانی دارد [۵۶،۶۹،۷۱-۵۸]. برخلاف نتایج مطالعه حاضر، Brunsvold و همکاران روی میمون های مبتلا به پریودنتیت درمان شده با آلدروونات سیستمیک به مدت ۱۶ هفته تحقیق کردند و اثر مطلوبی در کاهش عمق پاکت مشاهده نکردند [۷۲]. این اختلاف در نتیجه شاید به دلیل مدت زمان کم مطالعه این محققین، تاثیر کمتر فرم سیستمیک نسبت به فرم موضعی و تفاوت در پاسخ بافتی مدل حیوانی نسبت به نمونه انسانی باشد. در مطالعه حاضر شاهد کاهش معنی داری در عمق ضایعه استخوانی بعد از مداخله (میان=۱۱/۲) نسبت به قبل از مداخله (میان=۱۳/۱۵) بودیم ( $P=۰/۰۱۲$ ) که این نتایج با نتایج مطالعه Anju Sharma و همکاران که روی بیماران مبتلا به پریودنتیت مهاجم درمان شده با آلدروونات سدیم سیستمیک به مدت ۶ ماه انجام شده بود، هم خوانی دارد [۶۰]. هم چنین، این محققین پژوهشی مشابه را روی بیماران مبتلا به پریودنتیت مزمن انجام دادند و به نتایج مشابهی دست یافتند؛ بدین معنی که مقایسه میزان عمق ضایعه استخوانی قبل و بعد از مداخله کاهش قابل توجه آماری را نشان داد [۶۱]. لازم به ذکر است که بهبود پارامترهای کلینیکی این مطالعات [۶۱،۶۰] نیز نتایج مشابهی را با مطالعه حاضر نشان می دهد. قرار دادن ژل آلدروونات سدیم به صورت زیر لته ای (تزیق) [۶۱] یا قرار دادن ژل به صورت موضعی بعد از جراحی فلپ موکوپریو-ستال [۶۸]، درصد مشابهی از ساختن استخوان را در مطالعات گذشته نشان داده اند. با توجه به این نتایج و نتایج مطالعه حاضر

- apoptosis in chronic periodontitis patients. *J Clin Periodontol* 2003; 30(7): 616-23.
- [6] Crawford JM, Wilton JM, Richardson P. Neutrophils die in the gingival crevice, periodontal pocket, and oral cavity by necrosis and not apoptosis. *J Periodontol* 2000; 71(7): 1121-9.
- [7] Nociti FH Jr, Casati MZ, Duarte PM. Current perspective of the impact of smoking on the progression and treatment of periodontitis. *Periodontol* 2000. 2015; 67(1): 187-210.
- [8] Mokeem SA, Vellappally S, Preethanath RS, Hashem MI, Al-Kheraif AA, Anil S. Influence of smoking on clinical parameters and gingival crevicular fluid volume in patients with chronic periodontitis. *Oral Health Dent Manag* 2014; 13(2): 469-73.
- [9] Nishida N, Tanaka M, Hayashi N, Nagata H, Takeshita T, Nakayama K, et al. Determination of

- smoking and obesity as periodontitis risks using the classification and regression tree method. *J Periodontol* 2005; 76(6): 923-8.
- [10] Nassrawin NA. Effect of smoking on the response to nonsurgical periodontal therapy. *East Mediterr Health J* 2010; 16(2): 162-5.
- [11] Aimetti M. Nonsurgical periodontal treatment. *Int J Esthet Dent* 2014; 9(2): 251-67.
- [12] Rajan P, Baramappa R, Rao NM, Pavaluri AK, P I, Rahaman SM. Hyaluronic Acid as an adjunct to scaling and root planing in chronic periodontitis. A randomized clinical trial. *J Clin Diagn Res* 2014; 8(12): ZC11-4.
- [13] Yao W, Xu P, Pang Z, Zhao J, Chai Z, Li X, et al. Local delivery of minocycline-loaded PEG-PLA nanoparticles for the enhanced treatment of periodontitis in dogs. *Int J Nanomedicine* 2014; 9: 3963-70.
- [14] Yao W, Xu P, Pang Z, Zhao J, Chai Z, Li X, et al. Systemic metronidazole in the treatment of periodontitis. *J Clin Periodontol* 1989; 16(7): 443-50.
- [15] Buduneli E, Vardar S, Buduneli N, Berdeli AH, Turkoglu O, Baskesen A, et al. Effects of combined systemic administration of low-dose doxycycline and alendronate on endotoxin-induced periodontitis in rats. *J Periodontol* 2004; 75(11): 1516-23.
- [16] Sigusch B, Beier M, Klinger G, Pfister W, Glockmann E. A 2-step non-surgical procedure and systemic antibiotics in the treatment of rapidly progressive periodontitis. *J Periodontol* 2001; 72(3): 275-83.
- [17] Guerrero A, Griffiths GS, Nibali L, Suvan J, Moles DR, Laurell L, et al. Adjunctive benefits of systemic amoxicillin and metronidazole in non-surgical treatment of generalized aggressive periodontitis: a randomized placebo-controlled clinical trial. *J Clin Periodontol* 2005; 32(10): 1096-107.
- [18] Kaner D, Christan C, Dietrich T, Bernimoulin JP, Kleber BM, Friedmann A. Timing affects the clinical outcome of adjunctive systemic antibiotic therapy for generalized aggressive periodontitis. *J Periodontol* 2007; 78(7): 1201-8.
- [19] Baltacioglu E, Aslan M, Sarac O, Saybak A, Yuva P. Analysis of clinical results of systemic antimicrobials combined with nonsurgical periodontal treatment for generalized aggressive periodontitis: a pilot study. *J Can Dent Assoc* 2011; 77: b97.
- [20] Sgolastra F, Petrucci A, Gatto R, Monaco A. Effectiveness of systemic amoxicillin/metronidazole as an adjunctive therapy to full-mouth scaling and root planing in the treatment of aggressive periodontitis: a systematic review and meta-analysis. *J Periodontol* 2012; 83(6): 731-43.
- [21] Aimetti M, Romano F, Guzzi N, Carnevale G. Full-mouth disinfection and systemic antimicrobial therapy in generalized aggressive periodontitis: a randomized, placebo-controlled trial. *J Clin Periodontol* 2012; 39(3): 284-94.
- [22] Matarazzo F, Figueiredo LC, Cruz SE, Faveri M, Feres M. Clinical and microbiological benefits of systemic metronidazole and amoxicillin in the treatment of smokers with chronic periodontitis: a randomized placebo-controlled study. *J Clin Periodontol* 2008; 35(10): 885-96.
- [23] Keestra JA, Grosjean I, Coucke W, Quirynen M, Teughels W. Non-surgical periodontal therapy with systemic antibiotics in patients with untreated aggressive periodontitis: a systematic review and meta-analysis. *J Periodontol Res* 2015; 50(6): 689-706.
- [24] Bidault P, Chandad F, Grenier D. Systemic antibiotic therapy in the treatment of periodontitis. *J Can Dent Assoc* 2007; 73(6): 515-20.
- [25] Herrera D, Sanz M, Jepsen S, Needleman I, Roldan S. A systematic review on the effect of systemic antimicrobials as an adjunct to scaling and root planing in periodontitis patients. *J Clin Periodontol* 2002; 29 Suppl 3: 136-59.
- [26] Schmidt E, Kaciroti N, Loesche W. Benefits of additional courses of systemic azithromycin in periodontal therapy. *Gen Dent* 2011; 59(3): 180-7.
- [27] Bhatia M, Urolagin SS, Pentyala KB, Urolagin SB, K BM, Bhoi S. Novel therapeutic approach for the treatment of periodontitis by curcumin. *J Clin Diagn Res* 2014; 8(12): ZC65-9.
- [28] Newman MG, Takel HH, Klokkevold PR, Carranza FA. *Antiinfective Therapy. Carranza's Clinical Periodontology*. 11 ed. China: Linda Duncan; 2012. p. 482-91.
- [29] Needleman IG, Pandya NV, Smith SR, Foyle DM. The role of antibiotics in the treatment of periodontitis (Part 2--Controlled drug delivery). *Eur J Prosthodont Restor Dent* 1995; 3(3): 111-7.
- [30] Kinane DF. Local antimicrobial therapies in periodontal disease. *Ann R Australas Coll Dent Surg* 2000; 15: 57-60.
- [31] Putt MS, Proskin HM. Custom tray application of peroxide gel as an adjunct to scaling and root planing in the treatment of periodontitis: results of a randomized controlled trial after six months. *J Clin Dent* 2013; 24(3): 100-7.
- [32] Polepalle T, Srinivas M, Swamy N, Aluru S, Chakrapani S, Chowdary BA. Local delivery of hyaluronan 0.8% as an adjunct to scaling and root planing in the treatment of chronic periodontitis: A clinical and microbiological study. *J Indian Soc Periodontol* 2015; 19(1): 37-42.
- [33] Johannsen A, Tellefsen M, Wikesjo U, Johannsen G. Local delivery of hyaluronan as an adjunct to scaling and root planing in the treatment of chronic periodontitis. *J Periodontol* 2009; 80(9): 1493-7.
- [34] Duarte Fde F, Lotufo RF, Pannuti CM. Local delivery of chlorhexidine gluconate in patients with aggressive periodontitis. *J Int Acad Periodontol* 2008; 10(1): 31-5.

- [35] Pappalardo S, Baglio OA, Cappello C, Guarrera S, De Benedittis M, Petruzzi M, et al. Local delivery of antimicrobial drugs in the treatment of chronic adult periodontitis. *Minerva Stomatol* 2006; 55(11-12): 655-61.
- [36] Martorelli de Lima AF, Cury CC, Palioto DB, Duro AM, da Silva RC, Wolff LF. Therapy with adjunctive doxycycline local delivery in patients with type 1 diabetes mellitus and periodontitis. *J Clin Periodontol* 2004; 31(8): 648-53.
- [37] Killoy WJ. Chemical treatment of periodontitis: local delivery of antimicrobials. *Int Dent J* 1998; 48(3 Suppl 1): 305-15.
- [38] Friesen LR, Williams KB, Krause LS, Killoy WJ. Controlled local delivery of tetracycline with polymer strips in the treatment of periodontitis. *J Periodontol* 2002; 73(1): 13-9.
- [39] Hayashi K, Takada K, Hirasawa M. Clinical and microbiological effects of controlled-release local delivery of minocycline on periodontitis in dogs. *Am J Vet Res* 1998; 59(4): 464-7.
- [40] Lu HK, Chei CJ. Efficacy of subgingivally applied minocycline in the treatment of chronic periodontitis. *J Periodontol Res* 2005; 40(1): 20-7.
- [41] Van Dyke TE, Offenbacher S, Braswell L, Lessem J. Enhancing the value of scaling and root-planing: Arestin clinical trial results. *J Int Acad Periodontol* 2002; 4(3): 72-6.
- [42] Wennstrom JL, Newman HN, MacNeill SR, Killoy WJ, Griffiths GS, Gillam DG, et al. Utilisation of locally delivered doxycycline in non-surgical treatment of chronic periodontitis. A comparative multi-centre trial of 2 treatment approaches. *J Clin Periodontol* 2001; 28(8): 753-61.
- [43] Soskolne WA, Heasman PA, Stabholz A, Smart GJ, Palmer M, Flashner M, et al. Sustained local delivery of chlorhexidine in the treatment of periodontitis: a multi-center study. *J Periodontol* 1997; 68(1): 32-8.
- [44] Killoy WJ. Local delivery of antimicrobials: a new era in the treatment of adult periodontitis. *Compend Contin Educ Dent* 1999; 20(4 Suppl): 13-8.
- [45] Magnusson I. Local delivery of antimicrobial agents for the treatment of periodontitis. *Compend Contin Educ Dent* 1998; 19(10): 953-6.
- [46] Matesanz-Perez P, Garcia-Gargallo M, Figuero E, Bascones-Martinez A, Sanz M, Herrera D. A systematic review on the effects of local antimicrobials as adjuncts to subgingival debridement, compared with subgingival debridement alone, in the treatment of chronic periodontitis. *J Clin Periodontol* 2013; 40(3): 227-41.
- [47] Graca MA, Watts TL, Wilson RF, Palmer RM. A randomized controlled trial of a 2% minocycline gel as an adjunct to non-surgical periodontal treatment, using a design with multiple matching criteria. *J Clin Periodontol* 1997; 24(4): 249-53.
- [48] Bi WR, Jin CX, Xu GT, Yang CQ. Effect of alendronate sodium on the expression of mesenchymal-epithelial transition markers in mice with liver fibrosis. *Exp Ther Med* 2013; 5(1): 247-52.
- [49] Lin JH, Duggan DE, Chen IW, Ellsworth RL, inventors. Physiological disposition of alendronate, a potent anti-osteolytic bisphosphonate, in laboratory animals. *Drug Metab Dispos* 1991; 19(5): 926-32.
- [50] Russell RG. Bisphosphonates: mode of action and pharmacology. *Pediatrics* 2007; 119 Suppl 2: S150-62.
- [51] Reddy MS, Weatherford TW 3rd, Smith CA, West BD, Jeffcoat MK, Jacks TM. Alendronate treatment of naturally-occurring periodontitis in beagle dogs. *J Periodontol* 1995; 66(3): 211-7.
- [52] Alakangas A, Selander K, Mulari M, Halleen J, Lehenkari P, Monkkinen J, et al. Alendronate disturbs vesicular trafficking in osteoclasts. *Calcif Tissue Int* 2002; 70(1): 40-7.
- [53] Chapple IL, Socransky SS, Dibart S, Glenwright HD, Matthews JB. Chemiluminescent assay of alkaline phosphatase in human gingival crevicular fluid: investigations with an experimental gingivitis model and studies on the source of the enzyme within crevicular fluid. *J Clin Periodontol* 1996; 23(6): 587-94.
- [54] Li CY, Zhou YM, Wang L, Li YQ, Fu L, Gong L. Effect of alendronate sodium on torque-out testing on implant-bone interfaces in estrogen-deficient rabbits with alendronate systemic administration. *Hua Xi Kou Qiang Yi Xue Za Zhi* 2011; 29(3): 233-6.
- [55] El-Shinnawi UM, El-Tantawy SI. The effect of alendronate sodium on alveolar bone loss in periodontitis (clinical trial). *J Int Acad Periodontol* 2003; 5(1): 5-10.
- [56] Binderman I, Adut M, Yaffe A. Effectiveness of local delivery of alendronate in reducing alveolar bone loss following periodontal surgery in rats. *J Periodontol* 2000; 71(8): 1236-40.
- [57] Jenabian N, Haghaniifar S, Moghaddammia A, Hassania N. The Clinical and Radiographic Effects of Sodium Alendronate in Moderate Chronic Periodontitis. *J Mashhad Dental Sch* 2010; 33(4): 285-90. [in Persian]
- [58] Yaffe A, Iztovich M, Earon Y, Alt I, Lilov R, Binderman I. Local delivery of an amino bisphosphonate prevents the resorptive phase of alveolar bone following mucoperiosteal flap surgery in rats. *J Periodontol* 1997; 68(9): 884-9.
- [59] Pradeep AR, Kumari M, Rao NS, Naik SB. 1% alendronate gel as local drug delivery in the treatment of Class II furcation defects: a randomized controlled clinical trial. *J Periodontol* 2013; 84(3): 307-15.
- [60] Sharma A, Pradeep AR. Clinical efficacy of 1% alendronate gel in adjunct to mechanotherapy in the treatment of aggressive periodontitis: a



- randomized controlled clinical trial. *J Periodontol* 2012; 83(1): 19-26.
- [61] Sharma A, Pradeep AR. Clinical efficacy of 1% alendronate gel as a local drug delivery system in the treatment of chronic periodontitis: a randomized, controlled clinical trial. *J Periodontol* 2012; 83(1): 11-8.
- [62] Lee JK. Bilateral atypical femoral diaphyseal fractures in a patient treated with alendronate sodium. *Int J Rheum Dis* 2009; 12(2): 149-54.
- [63] Imai K. Alendronate sodium hydrate (oral jelly) for the treatment of osteoporosis: review of a novel, easy to swallow formulation. *Clin Interv Aging* 2013; 8: 681-8.
- [64] Ezzati Nazhad Dolatabadi J, Hamishehkar H, de la Guardia M, Valizadeh H. A fast and simple spectrofluorometric method for the determination of alendronate sodium in pharmaceuticals. *Bioimpacts* 2014; 4(1): 39-42.
- [65] Rhim SY, Park JH, Park YS, Lee MH, Kim DS, Shaw LM, et al. Bioavailability and bioequivalence of two oral formulations of alendronate sodium 70 mg: an open-label, randomized, two-period crossover comparison in healthy Korean adult male volunteers. *Clin Ther* 2009; 31(5): 1037-45.
- [66] Finkelman RD, Williams RC. Local delivery of chemotherapeutic agents in periodontal therapy: has its time arrived? *J Clin Periodontol* 1998; 25(11 Pt 2): 943-6.
- [67] Veena HR, Prasad D. Evaluation of an aminobisphosphonate (alendronate) in the management of periodontal osseous defects. *J Indian Soc Periodontol* 2010; 14(1): 40-5.
- [68] Reddy GT, Kumar TM, Veena. Formulation and evaluation of Alendronate Sodium gel for the treatment of bone resorptive lesions in Periodontitis. *Drug Deliv* 2005; 12(4): 217-22.
- [69] Rocha M, Nava LE, Vazquez de la Torre C, Sanchez-Marin F, Garay-Sevilla ME, Malacara JM. Clinical and radiological improvement of periodontal disease in patients with type 2 diabetes mellitus treated with alendronate: a randomized, placebo-controlled trial. *J Periodontol* 2001; 72(2): 204-9.
- [70] Rocha ML, Malacara JM, Sanchez-Marin FJ, Vazquez de la Torre CJ, Fajardo ME. Effect of alendronate on periodontal disease in postmenopausal women: a randomized placebo-controlled trial. *J Periodontol* 2004; 75(12): 1579-85.
- [71] Kaynak D, Meffert R, Bostanci H, Gunhan O, Ozkaya OG. A histopathological investigation on the effect of systemic administration of the bisphosphonate alendronate on resorptive phase following mucoperiosteal flap surgery in the rat mandible. *J Periodontol* 2003; 74(9): 1348-54.
- [72] Brunsvold MA, Chaves ES, Kornman KS, Aufdemorte TB, Wood R. Effects of a bisphosphonate on experimental periodontitis in monkeys. *J Periodontol* 1992; 63(10): 825-30.