

The protective effect of hydroalcoholic extract from rhizome of *Zingiber officinale* L. on carbon tetrachloride-induced hepatic injury in male rat

Mirazi N^{1*}, Karami Z²

1- Department of Biology, Faculty of Basic Sciences, Bu-Ali Sina University, Hamedan, I. R. Iran.

2- Department of Biology, Faculty of Basic Sciences, Hamedan Branch, Islamic Azad University, Hamedan, I. R. Iran.

Received December 3, 2015; Accepted July 13, 2016

Abstract:

Background: Chemical toxins are among the leading causes of liver disorders, inflammation and necrosis in hepatocytes. The aim of this study was to evaluate of protective effect of hydroalcoholic extract from rhizome of *Zingiber officinale* L. (HEZ) on carbon tetrachloride-induced hepatic injury in male rat.

Material and Methods: In this experimental study male Wistar rats (n=35, body weight 230-250 g) were divided randomly in 5 equal groups: Control (Saline, 0.5 ml/day); Sham (Olive oil, 0.5 ml/day); Carbon tetrachloride (in a ratio of 1:1 with Olive oil, 2ml/kg single dose); Treatment groups 1&2 (Carbon tetrachloride in a ratio of 1:1 with Olive oil, 2ml/kg single dose and HEZ in doses of 300 mg/Kg and 600 mg/Kg ZHE/day respectively for 4 consecutive days). All injections were done intra-peritoneally. After the end of examination the blood samples were directly collected from heart and liver enzymes were analyzed. After the collection of liver tissue for H&E staining the microscopic studies were done.

Results: Carbon tetrachloride caused inflammation and necrosis in rat hepatocytes. The HEZ-treated groups showed a milder inflammation compared to Control group ($P<0.01$). Serum levels of ALT, AST, and ALP increased significantly in CCl₄-treated group compared to the control group ($P<0.001$). The liver enzymes were significantly decreased in HEZ-treated groups ($P<0.01$).

Conclusion: The HEZ can protect liver tissue against the carbon tetrachloride-induced hepatotoxicity.

Keywords: *Zingiber officinale*, Hepatotoxicity, Liver necrosis, Rat

* Corresponding Author.

Email: Mirazi205@gmail.com

Tel: 0098 918 812 5741

Fax: 0098 813 831 058

Conflict of Interests: No

Feyz, Journal of Kashan University of Medical Sciences, October, 2016; Vol. 20, No 4, Pages 297-305

بررسی اثر محافظتی عصاره هیدروالکلی ریزوم گیاه زنجبیل (*Zingiber officinale* L.) بر آسیب کبدی القاء شده توسط تتراکلریدکربن در موش‌های صحرایی نر

ناصر میرازی^{*۱}، زهره کریمی^۲

خلاصه:

سابقه و هدف: سموم شیمیایی موجب اختلال عملکرد کبد، و التهاب و نکروز هپاتوسیت‌ها می‌شود. هدف این بررسی مطالعه اثر محافظتی عصاره هیدروالکلی گیاه زنجبیل روی کبد موش‌های صحرایی تیمار شده با تتراکلریدکربن می‌باشد. **مواد و روش‌ها:** در این مطالعه تجربی ۳۵ سر موش صحرایی نر نژاد ویستار در محدوده وزنی ۲۵۰-۲۳۰ g به‌طور تصادفی به ۵ گروه مساوی تقسیم شدند که عبارت بودند از: گروه کنترل (سالین نرمال، روزانه ۰/۵ میلی‌لیتر)، گروه شم (روغن زیتون روزانه ۰/۵ میلی‌لیتر)، گروه شاهد (تتراکلریدکربن با نسبت ۱:۱ با روغن زیتون، ۲ میلی‌لیتر به‌ازاء هر کیلوگرم وزن بدن، یکبار)، گروه‌های تیمار ۱ و ۲ (تتراکلریدکربن با نسبت ۱:۱ با روغن زیتون، ۲ میلی‌لیتر به‌ازاء هر کیلوگرم وزن بدن، یکبار و تیمار با عصاره هیدروالکلی ریزوم زنجبیل با دوز ۳۰۰ و ۶۰۰ میلی‌گرم به‌ازاء کیلوگرم وزن بدن به‌مدت چهار روز متوالی). تزریقات داخل صفاقی انجام شد. در پایان آزمایشات نمونه‌های خون به‌طور مستقیم از قلب جهت بررسی آنزیم‌های کبدی تهیه شد. و بافت کبد جهت مطالعات میکروسکوپی رنگ‌آمیزی H&E استفاده شد.

نتایج: تتراکلریدکربن بافت کبد را دچار التهاب و نکروز نمود. گروه‌های تیمار شده توسط عصاره زنجبیل نسبت به گروه شاهد التهاب کمتری را نشان دادند ($P < 0/01$). آنزیم‌های کبدی سرم در گروه شاهد نسبت به کنترل افزایش معنی‌داری داشت ($P < 0/001$). در گروه‌های تیمار شده آنزیم‌های کبدی کاهش معنی‌داری پیدا کرد ($P < 0/01$).

نتیجه‌گیری: عصاره ریزوم گیاه زنجبیل موجب محافظت از بافت کبد در برابر تتراکلریدکربن می‌شود.

واژگان کلیدی: زنجبیل، هپاتوتوکسیسیته، مسمومیت کبدی، موش صحرایی

دو ماه‌نامه علمی- پژوهشی فیض، دوره بیستم، شماره ۴، مهر و آبان ۱۳۹۵، صفحات ۲۹۷-۳۰۵

مقدمه

عوامل شیمیایی مختلفی می‌توانند موجب بروز سیروز کبدی شوند؛ از جمله این مواد می‌توان به پاراستامول، کادمیوم کلراید، تتراکلرید-کربن [۳]، پاراکورات، پاراکسون، ریفامپین و دی-گالاکتوز آمین اشاره کرد [۴]. یکی از مهمترین این مواد تتراکلریدکربن است که در اثر القاء سمیت توسط CCl_4 آسیب کبدی شدیدی در نمونه‌های حیوانی (موش صحرایی) ایجاد می‌کند. فیروز و سیروز القاء شده توسط CCl_4 یکی از قدیمی‌ترین و گسترده‌ترین مدل‌های تجربی بر اساس سم است. هم‌چنین، با استفاده از این مدل تجربیات جامعی درباره تغییرات بیوشیمیایی و هیستولوژیکی و تغییرات همراه با آسیب، التهاب و فیروز به‌دست آمده است. تجویز CCl_4 در موش در مقایسه با سموم دیگر در زمان کوتاه‌تری منجر به بروز آسیب کبدی و سیروز می‌شود که تقریباً شبیه سیروز در انسان است [۵]. در بررسی‌های صورت گرفته روی جوندگان که از CCl_4 برای القاء آسیب کبدی استفاده شده است، مشاهده گردیده که تجویز یک دوز از CCl_4 باعث فیروز کبدی، سیروز و سرطان سلول‌های کبد می‌شود [۶]. تجویز CCl_4 به‌روش‌های زیرجلدی، داخل صفاقی و استنشاقی نشان داده که همه این روش‌ها در نهایت به سیروز منتهی می‌شوند، اما سریع‌ترین روش ایجاد سیروز، روش تزریق داخل صفاقی است [۷]. تجویز CCl_4 در موش‌های صحرایی باعث افزایش

کبد یکی از اندام‌های مهم و حیاتی بدن است که در تنظیم بسیاری از فعالیت‌های فیزیولوژیک دخالت دارد. بافت بسیار تخصصی کبد واکنش‌های بیوشیمیایی وسیعی را در زمینه‌های مختلف تنظیم می‌کند. هرگونه اختلال در عملکرد کبد باعث ایجاد مجموعه‌ای از اختلالات می‌شود که می‌تواند صدمات جبران‌ناپذیری را به این عضو و سایر اندام‌ها وارد نماید. عواملی مثل استرس اکسیداتیو، رادیکال‌های آزاد، الکل، مواد شیمیایی، ویروس‌ها و داروها می‌توانند باعث تخریب بافت کبد شوند [۱]. یکی از اختلالات کبدی، فیروز کبدی است که در اثر تجمع بیش از حد پروتئین‌های ماتریکس خارج سلولی مثل کلاژن اتفاق می‌افتد؛ این آسیب در اکثر بیماری‌های مزمن کبدی دیده می‌شود [۲].

^۱ گروه زیست‌شناسی، دانشکده علوم پایه، دانشگاه بوعلی سینا، همدان، ایران

^۲ گروه زیست‌شناسی، دانشکده علوم پایه، دانشگاه آزاد اسلامی واحد همدان،

همدان، ایران

* نشانی نویسنده مسئول:

همدان، دانشگاه بوعلی سینا، دانشکده علوم پایه، گروه زیست‌شناسی

تلفن: ۰۹۱۸۸۱۲۵۷۴۱ | دورنویس: ۰۸۱ ۳۸۳۸۱۰۵۸

پست الکترونیک: mirazi205@gmail.com

تاریخ دریافت: ۹۴/۹/۱۲ | تاریخ پذیرش نهایی: ۹۵/۴/۲۳

اثر عصاره زنجبیل بر آسیب کبدی ناشی از تتراکلرید کربن، ...

شد، نشان داده شد که عصاره زنجبیل دارای اثرات افزایشی در آستانه بروز تشنجات تونیک - کلونیک در موش‌های صرعی نسبت به گروه کنترل می‌باشد [۱۷]. بیان شده است که عصاره آبی و الکلی این گیاه دارای اثرات تراژونیک در جنین موش‌های سوری می‌گردد [۱۸]. نشان داده شده است که در موش‌های دریافت‌کننده سیس-پلاتین، عصاره الکلی کلالة زعفران و سیلیمارین میزان آنزیم‌های شاخص عملکرد کبد و بیلی‌روبین تام را کاهش داده و سطح آلبومین و پروتئین تام سرم را افزایش می‌دهند. در این موش‌ها، عصاره و سیلیمارین میزان پراکسیداسیون لیپیدی را کاهش داده و سطوح آنتی‌اکسیدان‌ها را به‌صورت وابسته به دوز افزایش دادند. هم‌چنین، سیلیمارین و عصاره الکلی کلالة زعفران آسیب کبدی ناشی از سیس‌پلاتین را بهبود بخشیدند؛ به‌طوری‌که تغییرات بافتی در توافق با یافته‌های بیوشیمیایی بودند [۱۹]. به‌علاوه، بیان شده است که عصاره هیدروالکلی زنجبیل می‌تواند در بهبود بافت کلیه‌های آسیب دیده موش‌های صرعی تیمار شده با لاموتریژین نقش موثری داشته باشد. [۲۰]. با توجه به خواص درمانی گسترده گیاه زنجبیل و از آنجایی‌که تا کنون در مورد خواص حفاظتی گیاه زنجبیل از بافت کبد تحقیقی صورت نگرفته است، تحقیق حاضر با هدف بررسی اثر محافظتی عصاره هیدروالکلی ریزوم گیاه زنجبیل بر بافت کبد و آنزیم‌های آن انجام گردید.

مواد و روش‌ها

تهیه عصاره: ابتدا ریزوم گیاه زنجبیل تهیه شده توسط متخصص گیاه شناس دانشگاه بوعلی سینا مورد شناسایی علمی قرار گرفت. سپس، ۵۰۰ گرم ریزوم گیاه تهیه شده را ابتدا به قطعات کوچکی به ضخامت ۳ میلی‌متر درآورده و بعد آن را در سایه قرار داده تا کاملاً خشک شود. پس از خشک شدن توسط آسیاب برقی ریزوم به‌صورت پودر در آمد. پودر ریزوم به‌مدت ۱۲ روز در الکل ۸۰ درصد قرار داده شد تا تمام مواد موثره آن در الکل حل و خارج گردد. بعد از گذشت زمان فوق محتویات ظرف را از کاغذ صافی گذرانده و محلول به‌دست آمده توسط دستگاه روتاری و در دمای ۵۰ درجه سانتی‌گراد و ۶۰ دور در دقیقه تغلیظ شد. عصاره تغلیظ شده در زیر هود به‌مدت ۴۸ ساعت قرار داده شد تا کاملاً خشک گردد. عصاره فوق تا زمان مصرف و تهیه دوزهای مورد نیاز در فریزر ۲۰- درجه سانتی‌گراد قرار داده شد [۱۶].

حیوانات و گروه بندی آنها: برای انجام این مطالعه تجربی از ۳۵ سر موش صحرایی نر نژاد Wistar در محدوده وزنی ۲۵۰g-۲۳۰ و سن حدود سه ماهگی استفاده شد. حیوانات از موسسه

گاماگلوتامیل ترانسفراز (GGT)، آلانین آمینوترانسفراز (ALT) و آلکان فسفاتاز (ALP) می‌شود. هم‌چنین، میزان کلاژن و پراکسید-اسیون لیپیدها را افزایش و مقدار گلوکاتایون را کاهش می‌دهد [۸]. رادیکال‌های آزاد مشتق از CCl_4 باعث تجمع مالون‌دی-آلدهید (MDA) که یکی از محصولات نهایی پراکسیداسیون لیپیدها است، شده و این امر در نهایت باعث غیر فعال شدن آنزیم‌های آنتی-اکسیدانی سوپراکسید دیسموتاز (SOD)، کاتالاز (CAT) و گلوکاتایون پراکسیداز (GPX) می‌گردد [۹]. مولکول تتراکلریدکربن موجب فعال شدن $TNF-\alpha$ ، نیتریک اکساید (NO) و β & $TGF-\alpha$ در داخل سلول می‌شود. این فرآیندها سلول را به سمت تخریب یا فیروزه شدن هدایت می‌کند. $TNF-\alpha$ موجب آپوپتوز سلولی شده و β & $TGF-\alpha$ فیروزه را در سلول به‌دنبال دارد [۱۰]. تحقیقات گسترده انجام شده نشان می‌دهد که گیاهان دارویی با دارا بودن ترکیبات شیمیایی گوناگون می‌توانند اثرات تخریبی و آسیب کبدی ناشی از CCl_4 را بهبود داده و از پیشرفت آسیب جلوگیری کنند. تا کنون گیاهانی مانند کلالة گیاه زعفران (*Crocus sativus*)، برگ گیاه پنج انگشت (*Potentilla reptans*) [۱۱]، برگ گیاه پونه (*Allium cepa*) و ریشه گیاه عروسک پشت پرده (*Physalis peruviana*) اثرات محافظتی خود را در کبد نشان داده‌اند [۱۲]. گیاه زنجبیل *Zingiber officinale* L. از گیاهان منطقه شرق آسیا به‌ویژه هندوستان می‌باشد. معروف‌ترین گونه این جنس زنجبیل معمولی است که ارتفاع آن به ۱۲۰-۱۰۰ سانتی‌متر می‌رسد و به‌علت داشتن ریزوم گیاهی پایا می‌باشد. بو و طعم خاص زنجبیل ناشی از مخلوطی از ترکیبات شیمیایی *Zingerone*، *Gingerols*، *Shogalos* و روغن‌های فراری است که ۳ درصد وزن زنجبیل را تشکیل می‌دهند. مصرف زنجبیل باعث افزایش فعالیت آنزیم‌های آنتی‌اکسیدانی و حذف رادیکال‌های آزاد می‌شود. عصاره زنجبیل دارای اثرات ضدالتهابی است [۱۳، ۱۴]. عصاره گیاه زنجبیل در سطح سلولی قادر به تبدیل نمودن پاسخ‌های ایمنی تشدید کننده التهاب می‌باشد. زنجبیل از طریق بهبود سیستم‌های آنتی‌اکسیدانی و جذب رادیکال‌های آزاد پلازما دارای ویژگی‌های آنتی‌اکسیدانی و ضد اکسایشی نیرومندی است [۱۵]. نشان داده شده است که عصاره هیدروالکلی زنجبیل روی سلول‌های کلیه موش‌های صحرایی نابالغ مسموم شده با سرب دارای اثر حفاظتی بوده و اثر حفاظتی آن به‌طور عمده مربوط به ترکیبات فنلی و اتانولی موجود در آن می‌باشد؛ این ترکیبات موجب خشی کردن رادیکال‌های آزاد و تحریک ترمیم سلول‌های کلیوی به‌واسطه خواص آنتی‌اکسیدانی آن می‌شود [۱۶]. در پژوهشی که روی موش‌های سوری نر دریافت‌کننده پنتیلن ترازول و تیمار شده با عصاره هیدروالکلی عصاره زنجبیل انجام

بررسی‌های بافت شناسی: بدین منظور، بافت کبد از بدن حیوانات جدا شده و توسط سرم فیزیولوژی شستشو داده شد و در داخل ظرف حاوی فرمالین ۱۰ درصد قرار گرفت. پس از عمل ثابت کردن نمونه‌ها و برش‌گیری رنگ‌آمیزی توسط هماتوکسیلین-اوتوزین (H&E) انجام گرفت. سپس، از هر نمونه بافتی کبد تعداد ۷ عدد لام تهیه و مطالعات بافت شناسی بر روی آن‌ها انجام شد.

آنالیز آماری: داده‌های به‌دست آمده از نتایج سطح سرمی ALT، AST و ALP (آنزیم‌های کبدی فوق به‌طور هم‌زمان مورد ارزیابی قرار نگرفتند، لذا اثر همبستگی بین این سه آنزیم در نظر گرفته نشد) در گروه‌های کنترل، شام، شاهد، تیمار ۱ و تیمار ۲ به صورت $\bar{X} \pm SEM$ ارائه شد و پس از تأیید وضعیت نرمال بودن داده‌ها بر اساس آزمون کولموگروف-اسمیرنوف، از آزمون ANOVA و آزمون تعقیبی Tukey جهت تجزیه و تحلیل داده‌ها استفاده شد. سطح معنی‌داری $P < 0.05$ در نظر گرفته شد.

نتایج

بررسی سطوح سرمی آنزیم‌های ALT، AST و ALP در خون موش‌های صحرائی در دریافت‌کننده تراکلریدکربن افزایش معنی‌داری نسبت به گروه کنترل نشان داد ($P < 0.001$). سطح سرمی آنزیم‌های فوق در گروه‌های شام، تیمار ۱ و تیمار ۲ نسبت به گروه کنترل فاقد اختلاف معنی‌داری بود ($P > 0.05$)، اما این اختلاف در گروه‌های مذکور نسبت به گروه شاهد دارای کاهش معنی‌دار بود ($P < 0.001$). سطح سرمی آنزیم‌های ALT، ALP و AST بین گروه‌های شام، تیمار ۱ و تیمار ۲ به صورت دوجه‌دو فاقد اختلاف معنی‌دار بود ($P > 0.05$) (جدول شماره ۱ و نمودارهای شماره ۱، ۲ و ۳).

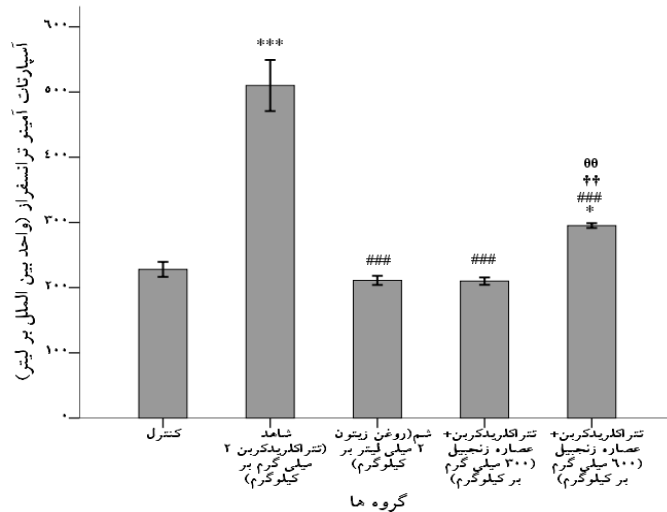
انستیتو پاستور ایران خریداری شدند و به‌منظور سازگاری با شرایط محیط در دمای حدود 22 ± 2 درجه سانتی‌گراد و ۱۲ ساعت روشنایی و ۱۲ ساعت تاریکی، هم‌چنین آب و غذا به صورت روزانه و آزاد، به‌مدت یک هفته در اتاق حیوانات نگهداری شدند. موش‌های صحرائی نر به‌طور تصادفی به ۵ گروه ۷ سری تقسیم شدند. گروه‌ها عبارت بودند از: گروه کنترل (دریافت‌کننده نرمال سالین به میزان ۰/۵ml روزانه و درون صفاقی)، گروه شام (دریافت‌کننده روغن زیتون به میزان ۲ ml/kg در روز اول آزمایش به‌صورت درون صفاقی)، گروه شاهد (دریافت‌کننده مخلوط تراکلریدکربن و روغن زیتون به نسبت ۱:۱ و به میزان ۲ ml/kg به‌صورت تک دوز و به‌صورت داخل صفاقی)، گروه‌های تیمار شده (تیمار ۱- دریافت‌کننده مخلوط تراکلریدکربن و روغن زیتون به نسبت ۱:۱ و به میزان ۲ml/kg فقط یکبار و در روز اول آزمایش و به‌صورت درون صفاقی، بعد از ۲ ساعت تزریق عصاره هیدروالکلی زنجبیل با غلظت ۳۰۰mg/kg و به‌صورت داخل صفاقی. تیمار ۲- دریافت‌کننده مخلوط تراکلریدکربن و روغن زیتون به نسبت ۱:۱ و به میزان ۲ml/kg، بعد از ۲ ساعت، تزریق عصاره هیدروالکلی زنجبیل با غلظت ۶۰۰ mg/kg به‌صورت داخل صفاقی). تجویز عصاره روزانه و در ساعت ۹-۱۰ صبح به‌مدت ۴ روز متوالی انجام شد. بعد از گذشت چهار روز از شروع آزمایش و با رعایت اصول کمیته اخلاقی نحوه کار با حیوانات آزمایشگاهی مصوب دانشگاه بوعلی سینا، از حیوانات پس از بیهوشی توسط اتر، خونگیری مستقیم از قلب انجام شد. پس از خونگیری نمونه‌های خون با دور ۴۰۰۰ دور در دقیقه و به‌مدت ۱۰ دقیقه سانتریفیوژ گردیدند و سرم آنها جدا شد. سپس، سرم‌های تهیه شده جهت اندازه‌گیری و سنجش آنزیم‌های کبدی ALT، AST و ALP بلافاصله به آزمایشگاه منتقل شدند [۲۰].

جدول شماره ۱- مقایسه آنزیم‌های کبدی ALT، AST و ALP بین گروه‌های مورد آزمون

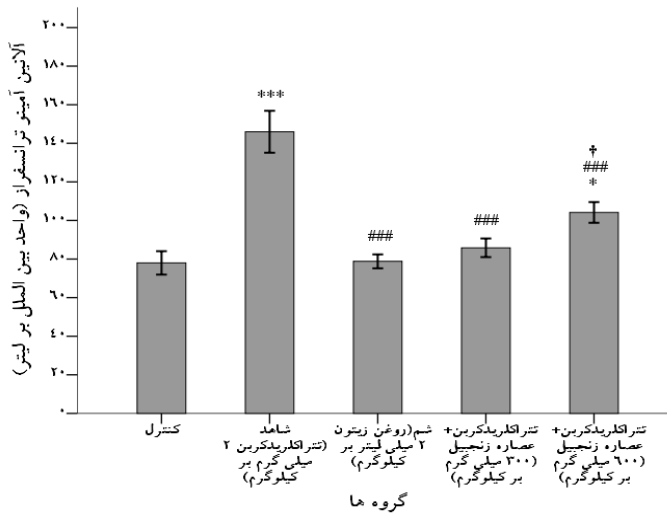
گروه‌ها	AST (U/L)	P	ALT (U/L)	P	ALP (U/L)	P
کنترل	۲۲۸±۱۱/۴۴		۷۸±۶/۰۸		۵۵۶±۳۵/۱۹	
شاهد	۵۱۰±۳۹/۲۳	***، <۰.۰۱	۱۴۶±۱۰/۸۷	***، <۰.۰۱	۸۳۰/۳۳±۳۱/۵۹	***، <۰.۰۱
شام	۲۱۱/۱۷±۷/۰۲	N.S	۷۸/۸۳±۴/۶۱	N.S	۵۸۳/۱۷±۱۰/۱۱	N.S
تیمار ۱	۲۳۹±۸/۲۷	N.S	۸۵/۸۳±۴/۸۲	N.S	۶۲۱/۶۷±۲۵/۶	N.S
تیمار ۲	۲۲۵±۶/۷	*، <۰.۰۵	۷۲/۸۳±۵/۳۶	*، <۰.۰۵	۶۰۳/۶۷±۱۵/۲	N.S

مقادیر به‌صورت $\bar{X} \pm SEM$ ارائه گردیده و معیار اختلاف معنی‌دار بین داده‌ها $P < 0.05$ در نظر گرفته شده است. N.S نشان‌دهنده عدم وجود اختلاف معنی‌دار می‌باشد. کنترل (Normal Saline, 2 ml/kg)، شاهد (CCl₄, 2ml/kg)، شام (Olive oil, 2ml/kg)، تیمار ۱ (CCl₄+Olive oil, 2ml/kg & 300 mg/kgZOE)، تیمار ۲ (CCl₄+Olive oil, 2 ml/kg & 600 mg/kgZOE).

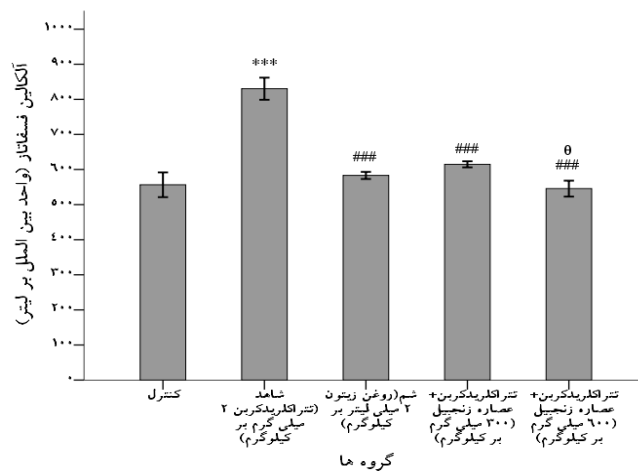
اثر عصاره زنجبیل بر آسیب کبدی ناشی از تراکلرید کربن، ...



نمودار شماره ۱- مقایسه سطح سرمی اسپاراتات آمینو ترانسفراز (AST) در گروه‌های مختلف مورد آزمایش. داده‌ها به صورت $\bar{X} \pm SEM$ ارائه شده است. *** بیانگر معنی‌داری نسبت به گروه کنترل و # ## بیانگر معنی‌داری نسبت به گروه دریافت کننده CCl_4 است ($P < 0.001$) و (###: $P < 0.001$).



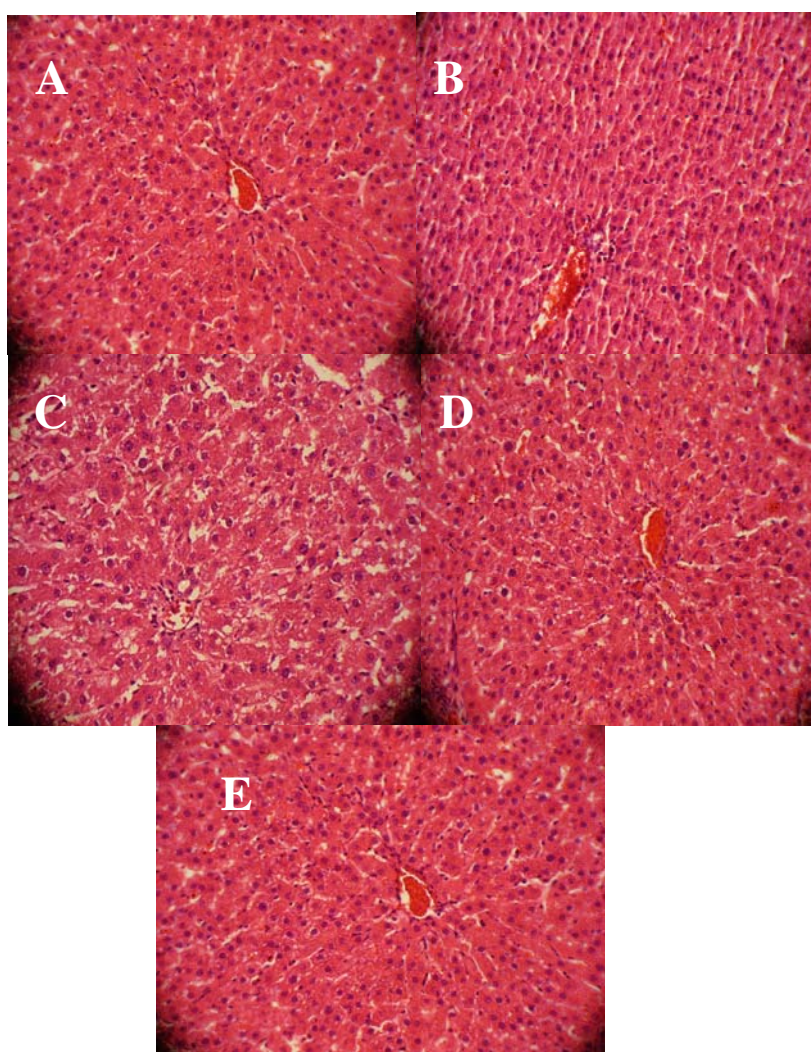
نمودار شماره ۲- مقایسه سطح سرمی آلانین آمینوترانسفراز (ALT) در گروه‌های مختلف مورد آزمایش. داده‌ها به صورت $\bar{X} \pm SEM$ ارائه شده است. *** بیانگر معنی‌داری نسبت به گروه کنترل و # ## بیانگر معنی‌داری نسبت به گروه دریافت کننده CCl_4 است ($P < 0.001$) و (###: $P < 0.001$).



نمودار شماره ۳- مقایسه سطح سرمی آلکالین فسفاتاز (ALP) در گروه‌های مختلف مورد آزمایش. داده‌ها به صورت $\bar{X} \pm SEM$ ارائه شده است. *** بیانگر معنی‌داری نسبت به گروه کنترل و # ## بیانگر معنی‌داری نسبت به گروه دریافت کننده CCl_4 است ($P < 0.001$) و (###: $P < 0.001$).

پورت می‌باشد (شکل شماره ۱، C). مقاطع بافتی تهیه شده از بافت کبد در حیوانات تیمار شده با دوز ۳۰۰mg/kg عصاره هیدروالکلی زنجبیل نشان دهنده این است که نواحی نکروزه کبدی به میزان قابل توجهی کوچک‌تر شده و نیز از انبوه سلول‌های التهابی ارتشاح یافته در این ناحیه تا حد قابل توجهی کاسته شده است که نسبت به گروه شاهد از اختلاف قابل توجهی برخوردار است (شکل شماره ۱، D). تصاویر حاصل از کبد حیوانات گروه تیمار شده با دوز ۶۰۰mg/kg عصاره هیدروالکلی زنجبیل نشان دهنده این است که بهبود حاصله و ترمیم بافت کبد بسیار چشم‌گیرتر بوده و از نظر آماری اختلاف زیادی نسبت به گروه شاهد دارد.

نتایج بررسی‌های میکروسکوپی نمونه‌های بافتی: نمونه‌های مقاطع تهیه شده از بافت کبد حیوانات مورد آزمایش در این بررسی توسط میکروسکوپ نوری با بزرگ‌نمایی X ۴۰۰ مطالعه گردیدند. لام‌های تهیه شده از گروه کنترل نشان داد که بافت کبد کاملاً طبیعی بوده و طناب‌های سلولی به‌طور مرتب در اطراف سیاهرگ مرکزی قرار گرفته‌اند (شکل شماره ۱، A). مقاطع بافتی تهیه شده از بافت کبد گروه شم نشان‌دهنده عدم تأثیر قابل توجه روغن زیتون در بافت کبد می‌باشد (شکل شماره ۱، B). تصاویر مربوط به مقاطع بافت کبد در گروه شاهد دریافت کننده CCl_4 نشان‌دهنده وجود نکروز گسترده هپاتوسلولار و تجمع قابل توجهی از سلول‌های التهابی نظیر لنفوسیت‌ها و نوتروفیل‌ها در اطراف سیاهرگ مرکزی و فضاهای



شکل شماره ۱- مقاطع بافتی تهیه شده از کبد حیوانات تحت آزمون، A؛ گروه کنترل (نظم سلولی در کبد)؛ B، گروه شم (کبد بدون آسیب مشاهده می‌گردد)؛ C، گروه شاهد (نکروز و از هم پاشیدگی در هپاتوسیت‌ها و هجوم لنفوسیت‌ها در کبد دیده می‌شود)؛ D، گروه تیمار ۱ (کبد رو به بهبودی قابل ملاحظه می‌باشد و طناب‌های سلولی ایجاد گردیده است)؛ و E، گروه تیمار ۲ (کبد کاملاً بهبود پیدا کرده و نظم سلولی در کبد مشاهده می‌گردد). بزرگ‌نمایی 400X و رنگ آمیزی H&E

تصاویر مقاطع بافتی نشان‌دهنده آن است که تنها تعداد اندکی از سلول‌ها در اطراف سیاهرگ مرکزی و فضای پورت دچار نکروز شده و ارتشاح سلول‌های التهابی بسیار کاهش یافته است. هم‌چنین، نظم و تراکم سلولی و نظم ساختاری آنان بسیار طبیعی بوده و همانند گروه کنترل می‌باشد (شکل شماره ۱، E).

بحث

مواد مختلفی مانند آمونیاک، انواع داروها، الکل و ویروس‌ها از جمله عواملی هستند که می‌توانند باعث آسیب بافت کبد شده و بیماری‌های کبدی را به دنبال داشته باشند. یرقان انسدادی، انسداد مجاری بدون وجود یرقان، کارسینوم هپاتو-سلولار، سیروز صفراوی اولیه، و کبد چرب نیز بیماری‌هایی هستند که منجر به سیروز می‌شوند. مشخص شده است که عصاره آبی و اتانولی برگ گیاه *Vitex trifolia* از آسیب بافت کبدی ناشی از تتراکلرید کربن جلوگیری می‌کند. این عمل با کاهش توتال بیلی‌روبین و آنزیم‌های کبدی همراه بوده و بررسی‌های هیستوپاتولوژیکی بافت کبد نیز نتایج را تأیید کرده است [۱۱]. گیاهان دارای ترکیباتی چون آلکالوئید، فلوپاتانین، تانن، تریپنویید، گلیکوزید، آنتراکوتینون و فلاونوئید هستند که می‌توانند از طریق فعالیت آنتی‌اکسیدانی خود باعث حفظ ثبات و پایداری غشاء سلول شوند و آسیب وارده به بافت را بهبود بخشند [۱۲]. یکی دیگر از اختلالاتی که در آسیب کبدی دیده می‌شود، نکروز و به دنبال آن فیروز است که به دلیل تجمع پروتئین‌هایی مثل کلاژن در ماتریکس سلول صورت می‌گیرد [۱۶]. تتراکلرید کربن یکی از مواد شیمیایی بسیار سمی و خطرناک است که مواجهه با آن باعث نکروز، سیروز، سرطان کبد و در نهایت کما یا مرگ می‌شود. در آسیب کبدی ناشی از CCl_4 افزایش AST, ALT, ALP گزارش شده است [۱۷]. از آنجایی که موش‌های مورد تحقیق در این بررسی به آسیب نکروتیک کبدی در حضور تتراکلرید کربن دچار گردیدند، نتایج این تحقیق با نتایج تحقیقات فوق هم‌سو می‌باشد. هم‌چنین، از جمله تأثیرات پاتولوژیک CCl_4 در میتوکندری می‌توان به عدم ایجاد فسفریلاسیون اکسیداتیو و اختلال در انتقال Ca^{+2} اشاره کرد [۱۸]. گزارش گردیده است که تتراکلرید کربن در موش میزان فعالیت NO، $TGF-\alpha, \beta$ [۱۷] و TNF- α را افزایش می‌دهد [۱۹]. تتراکلرید کربن با تولید رادیکال‌های آزاد با مولکول‌های مختلف مانند اسید آمینه، نوکلئوتیدها، اسیدهای چرب، پروتئین‌ها، و اسیدهای نوکلئیک واکنش داده و باعث تخریب شدید فرایندهای سلولی می‌شود [۲۰]. استفاده از عصاره الکلی گیاهان مختلف

می‌تواند اثرات تخریبی کبد ناشی از تزریق تتراکلرید کربن را کاهش داده و باعث بهبود بافت کبدی شوند؛ دیده شده است که تزریق عصاره گیاه *Gink gobiloba* از نکروز و فیروز کبد در برابر آسیب ناشی از تتراکلرید کربن جلوگیری می‌کند؛ اثر محافظتی گیاه فوق از طریق کاهش آنزیم‌های مارکر کبدی و پراکسیداسیون لیپیدها صورت می‌پذیرد [۲۰]. تتراکلرید کربن در میتوکندری سلول‌ها باعث غیرفعال شدن سیستم تک انتقالی الکترون و پمپ Ca^{+2} -ATPase شبکه آندوپلاسمی شده و میزان Ca^{+2} میتوکندری و شبکه آندوپلاسمی کاهش می‌یابد [۲۱]. آنالیز فیتوشیمیایی عصاره متانولی برگ گیاه *Carissa opaca* نشان می‌دهد که ترکیباتی چون فلاونوئید، تانن، آلکالوئید، فلوپاتانین، تریپنویید، کومارین، و آنتراکینون‌گلیکوزیدها در این عصاره وجود دارد که می‌توانند از بافت کبد در برابر آسیب ایجاد شده توسط تتراکلرید کربن از طریق فعالیت آنتی‌اکسیدانی و حفظ ثبات و پایداری غشاء محافظت کند [۲۱]. مشخص شده است که عصاره آبی الکلی ساقه‌های گیاه *Capparis decidua* که در طب سنتی در درمان یرقان و زردی استفاده می‌شود، دارای فعالیت محافظت کبدی در برابر سمیت ناشی از تتراکلرید کربن در موش صحرایی است؛ وجود آلکالوئیدها، فلاونوئیدها، تانن‌ها، استرول‌ها، ساپونین‌ها، گلیکوزیدهای سیانوژنیک و کومارین‌ها اجزای اصلی عصاره هستند که می‌توانند از آسیب بافت کبد در برابر تتراکلرید کربن جلوگیری کنند [۲۲]. نتایج تحقیق حاضر که روی عصاره هیدروالکلی ریزوم زنجبیل صورت گرفت با نتیجه فوق‌الذکر هم‌سو می‌باشد. گیاه *Vitex trifolia* دارای انواع مختلفی از فلاونوئیدها می‌باشد و به دلیل اثر آنتی‌اکسیدانی این ترکیبات محافظت از بافت کبد در اثر القاء تتراکلرید کربن صورت گرفته است. به نظر می‌رسد که عصاره ریزوم زنجبیل نیز به دلیل دارا بودن ترکیبات فلاونوئیدی و تریپنوییدی محافظت از بافت کبد را در برابر آسیب ناشی از تتراکلرید کربن ایجاد کرده باشد [۲۲]. نشان داده شده است که برگ و دمبرگ گیاه پنیرک (*Malva neglecta*) که دارای اسیدهای چرب، عناصر معدنی، فلاونوئید، تانن و نیترات است، دارای اثرات محافظتی روی کبد موش‌های صحرایی دریافت‌کننده تتراکلرید کربن می‌باشد [۲۳]. از آنجایی که گیاه زنجبیل دارای مقادیر زیادی از انواع آنتی‌اکسیدان‌ها و فلاونوئیدها می‌باشد، به احتمال زیاد اثرات محافظتی در برابر تتراکلرید کربن و حذف رادیکال‌های آزاد مخرب را می‌تواند در بافت کبدی اعمال نماید. مصرف زنجبیل باعث افزایش فعالیت آنزیم‌های آنتی‌اکسیدانی می‌شود و باعث حذف رادیکال‌های آزاد

نتیجه‌گیری

نتایج تحقیق حاضر نشان داد که تیمار با عصاره هیدرو-الکی گیاه زنجبیل موجب تخفیف آسیب کبدی القاء شده توسط تراکلریدکربن شده و به‌صورت معنی‌داری تمامی شاخص‌های آسیب بافتی را بهبود می‌بخشد. عصاره گیاه زنجبیل احتمالا با مهار برهم‌کنش‌های شیمیایی رادیکال‌های آزاد ناشی از تراکلریدکربن که آغازکننده استرس اکسیداتیو، پراکسیداسیون لیپید و تغییرات مولکولی هستند و هم‌چنین با سرکوب روند التهاب بافتی در کبد، اثر حفاظت‌کنندگی خود در کبد را اعمال می‌کند.

تشکر و قدردانی

بدین‌وسیله لازم است از جناب آقای رامین پاکزاد کارشناس محترم آزمایشگاه فیزیولوژی گیاهی دانشکده علوم پایه دانشگاه بوعلی سینا که در تهیه عصاره هیدروالکی ریزوم گیاه زنجبیل کمک‌های بی‌دریغی نمودند، صمیمانه تشکر و قدردانی گردد. این مقاله حاصل نتایج پایان‌نامه دانشجویی کارشناسی ارشد در رشته فیزیولوژی جانوری با شماره ۴۵۳-۲۱ می‌باشد.

References:

- [1] Berne RM, Koepfen BM, Stanton BA. Berne & Levy Physiology: Elsevier Brasil; 2008.
- [2] Ginès P, Cárdenas A, Arroyo V, Rodés J. Management of cirrhosis and ascites. *N Eng J Med* 2004; 350(16): 1646-54.
- [3] Rudnicki M, Silveira M, Pereira T, Oliveira M, Reginatto F, Dal-Pizzol F, et al. Protective effects of *Passiflora alata* extract pretreatment on carbon tetrachloride induced oxidative damage in rats. *Food Chem Toxicol* 2007; 45(4): 656-61.
- [4] Banu S, Bhaskar B, Balasekar P. Hepatoprotective and antioxidant activity of *Leucas aspera* against D-galactosamine induced liver damage in rats. *Pharm Biol* 2012; 50(12): 1592-5.
- [5] Constandinou C, Henderson N, Iredale JP. Modeling liver fibrosis in rodents. *Methods Mol Med* 2005; 117; 237-50.
- [6] Ramachandran P, Iredale J. Liver fibrosis: a bidirectional model of fibrogenesis and resolution. *QJM* 2012; 105(9): 813-7.
- [7] Domenicali M, Caraceni P, Giannone F, Baldassarre M, Lucchetti G, Quarta C, et al. A novel model of CCl₄-induced cirrhosis with ascites in the mouse. *J Hepatol* 2009; 51(6): 991-9.
- [8] Galicia-Moreno M, Rodríguez-Rivera A, Reyes-Gordillo K, Segovia J, Shibayama M, Tsutsumi V, et al. N-acetylcysteine prevents carbon tetrachloride-induced liver cirrhosis: role of liver transforming growth factor-beta and oxidative stress. *Eur J Gast Hepato* 2009; 21(8): 908-14.

می‌گردد. تا کنون ۴۰ نوع ترکیب آنتی‌اکسیدانی از گیاه زنجبیل شناسایی شده است [۲۴]. تمام گونه‌های زنجبیل دارای خواص آنتی‌اکسیدانی و تحریک‌کننده آندروژنی است [۲۵]. زنجبیل می‌تواند همانند ایبوپروفن و مفنامیک اسید در درمان دیسمنوره اولیه مؤثر باشد [۲۶]. فعالیت بالای آنتی‌اکسیدانی و ترکیبات شیمیایی گیاه زنجبیل در بسیاری از تحقیقات گزارش گردیده است [۲۷]. یکی از ترکیبات مؤثره زنجبیل ۶-جینجروول می‌باشد که به‌طور وابسته به دوز باعث مهار تولید نیتریک اکساید در ماکروفاژهای موش می‌شود [۲۸]. هم‌چنین، باعث کاهش قابل ملاحظه آنزیم نیتریک اکساید سینتاز (iNOS) در لیپوپلی‌ساکاریدهای (LPS) ماکروفاژهای تحریک شده در موش می‌شود [۲۹]. در پایان باید به این نکته اذعان نمود که در این مطالعه موانع و محدودیت‌های تورش متعددی وجود داشت؛ از جمله محدودیت‌های اعتباری جهت آزمایش روی گروه‌های بیشتر حیوانی و هم‌چنین هزینه‌های بالای آزمایشگاهی جهت بررسی‌های سایر آنزیم‌های سرمی و بافتی که در صورت انجام آنها قطعا نتایج بهتری حاصل می‌گردد.

- [9] Ha BJ, Lee JY. The effect of chondroitin sulfate against CCl₄-induced hepatotoxicity. *Biol Pharma Bull* 2003; 26(5): 622-6.
- [10] Weber LW, Boll M, Stampfl A. Hepatotoxicity and mechanism of action of haloalkanes: carbon tetrachloride as a toxicological model. *Crit Rev Toxicol* 2003; 33(2): 105-36.
- [11] Manjunatha BK, Vidya SM. Hepatoprotective activity of *Vitex trifolia* against carbon tetrachloride-induced hepatic damage. *Ind J Pharm Sci* 2008; 70(2): 241.
- [12] El-Gengaihi SE, Hassan EE, Hamed MA, Zahran HG, Mohammed MA. Chemical composition and biological evaluation of *Physalis peruviana* root as hepato-renal protective agent. *J Diet Suppl* 2013; 10(1): 39-53.
- [13] Aimbire F, Penna SC, Rodrigues M, Rodrigues KC, Lopes-Martins RA, Sertié JA. Effect of hydroalcoholic extract of *Zingiber officinalis* rhizomes on LPS-induced rat airway hyperreactivity and lung inflammation. *Prostaglandins Leukot Essent Fatty Acids* 2007; 77(3-4): 129-38.
- [14] Ali BH, Blunden G, Tanira MO, Nemmar A. Some phytochemical, pharmacological and toxicological properties of ginger (*Zingiber officinale* Roscoe): a review of recent research. *Food Chem Toxicol* 2008; 46(2): 409-20.
- [15] Mohan GK, Pallavi E, Kumar R, Ramesh M, Venkatesh S. Hepatoprotective activity of *Ficus carica* Linn leaf extract against carbon

tetrachloride-induced hepatotoxicity in rats. *DARU J Pharm Sci* 2007; 15(3): 162-6.

[16] Johari H, Sharifi E, Delimasab F, Hemayatkhah V, Kargar H, Nikpoor M. The effect of hydro-alcoholic extracts of ginger on lead detoxification of kidney in the immature wistar rats. *J Rafsanjan Uni Med Sci* 2013; 12(6): 417-24. [in Persian]

[17] Hosseini A, Mirazi N. Acute administration of ginger (*Zingiber officinale* rhizomes) extract on timed intravenous pentylenetetrazol infusion seizure model in mice. *Epilepsy Res* 2014; 108(3): 411-9.

[18] Moalem SA, Tafazoli M, Niapour M. Evaluation of teratogenic effects of *Zingiber Officinale* in mice. *Iran J Basic Med Sci* 2003; 6 (17): 43-52.

[19] Mohajeri D, Doustar Y. Protective effect of ethanolic extract of *Crocus sativus* L.(Saffron) stigma against Cisplatin induced hepatotoxicity in rats. *Med Sci J Islamic Azad Uni-Teh Med Br* 2012; 21(4): 251-61. [in Persian]

[20] Zekrizadeh Z, Farokhy F. The Effect of Hydroalcoholic Extract of Ginger (HEG) on Histological and Biochemical Parameters of Kidney in Epileptic Rats Treated with Lamotrigin. *Qom Univ Med Sci J* 2014; 8(5): 54-62. [in Persian]

[21] Sahreen S, Khan MR, Khan RA. Hepatoprotective effects of methanol extract of *Carissa opaca* leaves on CCl4-induced damage in rat. *BMC Complement Altern Med* 2011; 11(1): 48.

[22] Ali S, Al-Amin T, Mohamed A, Gameel A. Hepatoprotective activity of aqueous and methanolic extracts of *Capparis decidua* stems

against carbon tetrachloride induced liver damage in rats. *J Pharm Toxicol* 2009; 4(4): 167-72.

[23] Terohid S, Mirazi M, Sarihi A. Study Of Hepatoprotective Effect Of *Malva Neglecta* L. Hydroethanolic Leaf Extract In Male Rat Induced With Carbon Tetrachloride. *J Cell Tissue* 2015; 6(1): 31-42.

[24] Nakatani N. Phenolic antioxidants from herbs and spices. *Biofactors* 2000; 13(1-4): 141-6.

[25] Chen JW, Zhu ZQ, Hu TX, Zhu DY. Structure-activity relationship of natural flavonoids in hydroxyl radical-scavenging effects. *Acta Pharmacol Sin* 2002; 23(7): 667-72.

[26] Ozgoli G, Goli M, Moattar F. Comparison of effects of ginger, mefenamic acid, and ibuprofen on pain in women with primary dysmenorrhea. *J Altern Complement Med* 2009; 15(2): 129-32.

[27] Ojewole JA. Analgesic, antiinflammatory and hypoglycaemic effects of ethanol extract of *Zingiber officinale* (Roscoe) rhizomes (Zingiberaceae) in mice and rats. *Phytother Res* 2006; 20(9): 764-72.

[28] Ghasemzadeh A, Jaafar HZ, Rahmat A. Antioxidant activities, total phenolics and flavonoids content in two varieties of Malaysia young ginger (*Zingiber officinale* Roscoe). *Molecules* 2010; 15(6): 4324-33.

[29] Ippoushi K, Azuma K, Ito H, Horie H, Higashio H. [6]-Gingerol inhibits nitric oxide synthesis in activated J774. 1 mouse macrophages and prevents peroxynitrite-induced oxidation and nitration reactions. *Life Sci* 2003; 73(26): 3427-37.