

Morphological changes of the hippocampal astrocytes at different phases of the estrous cycle in female mice

Ghorbanian MT*, Ghorbanian M, Sadrollahi M

Department of Cellular and Molecular Biology, School of Biology and Institute of Biological Sciences, Damghan University, I. R. Iran.

Received November 8, 2014; Accepted March 11, 2015

Abstract:

Background: Usual fluctuations of sex hormones during the estrous cycle in female mice affect the hippocampal neurogenesis. The hippocampus also comprises many steroid receptors suggesting the modulatory effects of gonadal hormones on the hippocampal plasticity. Sex differences at the level of structure and function of the hippocampus are mostly due to the fluctuations of steroid hormones during the estrous cycle. The purpose of this study was to investigate the morphological changes in hippocampal astrocytes and also the expression of glial fibrillary acidic protein (GFAP) at different phases of the estrous cycle.

Materials and Methods: In this study, different stages of the estrous cycle were determined in 6-8 week NMRI female mice by methylene blue-stained vaginal smears. The morphological changes of astrocytes in the hippocampus were investigated using GFAP immunohistochemistry. In addition to the morphological study, the expression of astrocytic marker was quantitatively evaluated.

Results: GFAP immunostaining showed the changes in the morphology of astrocytes and also in the serum level of estrogen during the estrous cycle. The highest concentrations of estrogen and GFAP reactivity were observed in the proestrus stage.

Conclusion: Different stages of the estrous cycle in female mice were associated with morphological changes of hippocampal astrocytes and the alternation in the serum level of estrogen.

Keywords: Astrocytes, Hippocampus, Estrous cycle, Neurogenesis

* Corresponding Author.

Email: ghorbanian@du.ac.ir

Tel: 0098 912 5318 732

Fax: 0098 233 530 112

Conflict of Interests: *No*

Feyz, Journal of Kashan University of Medical Sciences, June, 2015; Vol. 19, No 2, Pages 118-126

Please cite this article as: Ghorbanian MT, Ghorbanian M, Sadrollahi M. Morphological changes of the hippocampal astrocytes at different phases of the estrous cycle in female mice. *Feyz* 2015; 19(2): 118-26.

بررسی تغییرات مورفولوژیکی آستروسیت‌های هیپوکامپ در مراحل مختلف چرخه استروس موش ماده

محمد تقی قربانیان^{۱*}، محمد قربانیان^۲، مجید صدرالهی^۳

خلاصه:

سابقه و هدف: نوسانات طبیعی هورمون‌های جنسی در طی چرخه استروس (فحلی) بر نوروژن‌زایی در ناحیه هیپوکامپ اثر دارد. هیپوکامپ دارای گیرنده‌های استروئیدی است که نشان از اثر تنظیمی هورمون‌های گنادی بر شکل‌پذیری هیپوکامپ دارد. اغلب تفاوت‌های جنسی مشاهده شده در سطح ساختمان و عملکرد هیپوکامپ به دلیل نوسانات هورمون‌های استروئیدی در طول مراحل چرخه استروس می‌باشد. هدف از این مطالعه، بررسی تغییرات مورفولوژی آستروسیت‌های هیپوکامپ و نیز بیان نشان‌گر GFAP در مراحل مختلف چرخه استروس می‌باشد.

مواد و روش‌ها: در این مطالعه مراحل مختلف چرخه استروس موش ماده نژاد NMRI ۶-۸ هفته‌ای با تهیه اسمیر واژن و با رنگ‌آمیزی توسط متیلن بلو تعیین گردید. به منظور بررسی مورفولوژی آستروسیت‌های هیپوکامپ از روش ایمنوهیستوشیمی برای نشان‌گر GFAP استفاده شد. علاوه بر بررسی مورفولوژی از نظر کمی نیز بیان نشان‌گر آستروسیتی ارزیابی گردید.

نتایج: تفاوت در مورفولوژی آستروسیت‌ها و پاسخ به نشان‌گر GFAP در مراحل مختلف استروس مشاهده گردید. بالاترین غلظت استروژن و بیشترین رنگ‌پذیری به GFAP در مرحله پرواستروس دیده شد.

نتیجه‌گیری: مراحل مختلف چرخه استروس با تغییر هورمون استروژن و مورفولوژی آستروسیت‌های هیپوکامپ موش ماده همراه است.

واژگان کلیدی: آستروسیت، هیپوکامپ، چرخه استروس، نوروژن‌زایی

دو ماه‌نامه علمی - پژوهشی فیض، دوره نوزدهم، شماره ۲، خرداد و تیر ۱۳۹۴، صفحات ۱۲۶-۱۱۸

مقدمه

GFAP برای اولین بار در سال ۱۹۶۹ توسط Lawrence جدا-سازی، توصیف و نام‌گذاری شد [۸]. پروتئین اسیدی رشته‌ای گلیال پروتئینی است که در انسان با ژن GFAP کد می‌شود [۹]. فرض بر این است که GFAP به حفظ نیروی مکانیکی آستروسیت و همچنین شکل سلول کمک می‌نماید [۱۰] و در فرآیندهای مهم CNS شامل ارتباطات سلولی و عملکرد سد خونی مغزی دخیل می‌باشد [۱۱]. از طریق تعدیل شبکه فیلامان حاضر در سلول در تقسیم میتوز نقش داشته [۱۲] و در ایجاد ارتباط بین آستروسیت‌ها و نوروژن‌ها نیز نقش ایفاء می‌کند [۱۳]. تعامل آستروسیت‌ها با سلول بنیادی عصبی برای نوروژن‌زایی بسیار مهم محسوب می‌شود [۱۴، ۱۵]. آستروسیت‌های هیپوکامپ پیام‌هایی را که سبب تکثیر و تعیین سرنوشت عصبی سلول بنیادی عصبی می‌شود، تولید می‌کنند. علاوه بر این، فاکتورهای مشتق از آستروسیت ممکن است باعث تحریک سیناپتوژنز نوروژن‌های تازه تولید شود [۱۴، ۱۶]. آستروسیت‌های هیپوکامپ تخصصی هستند و مجموعه‌ای بی‌نظیر از پیام‌هایی را که برای حفظ نوروژن‌زایی در طول دوران بلوغ بسیار مهم است، تولید می‌کنند [۱۴]. نشان داده شده است که نوسانات رخ داده در هورمون‌های گنادی، به‌طور طبیعی در سراسر چرخه استروس، نوروژن‌زایی هیپوکامپ موش ماده باکره بزرگسال را تحت تاثیر قرار می‌دهد [۱]. به‌دنبال تغییر مرحله دی‌استروس و پرواستروس چرخه فحلی موش صحرایی تفاوت جنسی در بیان

نوسانات طبیعی هورمون‌های جنسی در طی چرخه استروس بر نوروژن‌زایی در ناحیه هیپوکامپ اثر دارد [۱]. هورمون‌های گنادی از طریق تاثیر بر نوروژن‌ها و سلول‌های گلیالی به-خصوص آستروسیت‌ها در تنظیم مورفولوژی و فعالیت هیپوکامپ دخالت می‌نمایند [۲]. سه نشان‌گر اصلی آستروسیت‌ها در سیستم عصبی مرکزی شامل (Glial Fibrillary Acidic Protein) GFAP، گلوتامین سنتتاز و S100 بتا است [۳-۵]. پروتئین اسیدی رشته‌ای گلیال (GFAP) یک پروتئین فیلامان حدواسط است که توسط تعداد زیادی از انواع سلول‌های دستگاه عصبی مرکزی از جمله آستروسیت‌ها [۶] و سلول‌های اپاندیم [۷] بیان می‌شود.

^۱ استادیار، گروه زیست‌شناسی سلولی و مولکولی، دانشکده زیست‌شناسی، دانشگاه دامغان

^۲ دانشجوی کارشناسی، گروه زیست‌شناسی سلولی و مولکولی، دانشکده زیست‌شناسی، دانشگاه دامغان

^۳ کارشناسی ارشد، گروه زیست‌شناسی سلولی و مولکولی، دانشکده زیست‌شناسی، دانشگاه دامغان

* نشانی نویسنده مسئول:

دامغان، دانشگاه دامغان، دانشکده زیست‌شناسی و پژوهشکده علوم زیستی

تلفن: ۰۹۱۲ ۵۳۱۸۷۳۲ | دونه‌ویس: ۰۲۳۳۵۳۰۱۱۲

پست الکترونیک: ghorbanian@du.ac.ir

تاریخ دریافت: ۹۳/۸/۱۷ | تاریخ پذیرش نهایی: ۹۳/۱۲/۲۰

و پردازش بافتی، بافت‌ها با پارافین مذاب ۶۰ درجه سانتی‌گراد قالب‌گیری شدند. سپس، با استفاده از میکروتوم روتاری برش‌های ۵ میکرومتری کروئال با توجه به اطلس پاکسینوس در محدوده مناطق DG, CA1, CA3 تهیه شد. ۵ تا ۷ برش میکروسکوپی کروئال به ضخامت ۵ میکرومتر برای ۵ حیوان در هر گروه با عدسی 40X ارزیابی شدند.

اندازه‌گیری میزان استروژن

برای سنجش استروژن، از قلب موش‌ها در مراحل مختلف چرخه استروس خون‌گیری انجام شد و سرم خون با سانتریفوژ جدا گردید. پیش از سنجش، نمونه‌های سرم در شرایط دمایی ۷۰- نگه داری گردید. میزان استروژن سرم‌های جمع‌آوری شده با استفاده از کیت سنجش 17β Estradiol (Italy-Diametra-35375) و بر اساس دستورالعمل کیت با دستگاه میکروپلیت اسپکتروفوتومتر (BioTec- Power Wave XS) اندازه‌گیری شد.

مطالعه ایمنو هیستوشیمی

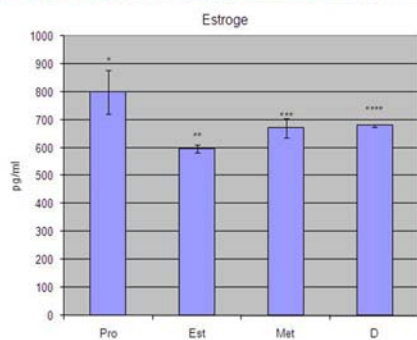
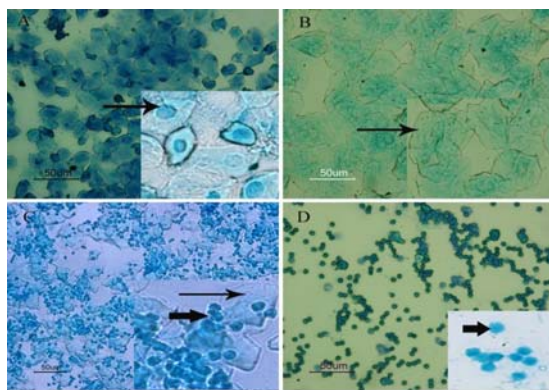
در تحقیق حاضر به منظور بررسی مورفولوژی آستروسیت‌های هیپوکامپ از روش ایمنو هیستوشیمی برای نشان‌گر GFAP استفاده شد. مراحل انجام کار شامل پارافین‌زدایی و آب‌دهی در الک‌های صعودی و شستشوی نمونه‌ها با آب بود. سپس، برای بازیابی آنتی‌ژن، مقاطع بافتی در بافر سیترات سدیم قرار داده شده و نمونه‌ها در مایکروفر با شدت ۱۸۰، ۳۶۰ و ۷۲۰ وات هر کدام به مدت ۵ دقیقه قرار داده شدند. انکوباسیون نمونه‌های با محلول بلاک‌کننده سرم بز ۱۰ درصد و تریتون ۰/۳ درصد به مدت یک ساعت انجام گردید. انکوباسیون با آنتی‌بادی اولیه GFAP (Monoclonal Anti-Glial Fibrillary Acidic Protein) (رقیق شده ۱:۲۰۰ PBS) به مدت ۲۴ ساعت در دمای ۴ درجه سانتی‌گراد و سپس شستشو با محلول PBS و انکوباسیون با آنتی-بادی ثانویه کونژوگه با رودامین (Goat Anti Mouse Rhodamine conjugate) (رقیق شده ۱:۲۰۰) به مدت دو ساعت، در دمای ۳۷ درجه انجام شد. در پایان، شستشو با PBS و چسباندن با چسب گلیسرول فسفات و مشاهده با میکروسکوپ فلورسنت صورت گرفت. از 4',6-diamidino-2-phenylindole (DAPI) برای رنگ‌آمیزی هسته استفاده شده است. تصاویر میکروسکوپی با میکروسکوپ فلورسنت (Nikon Eclipse, E 600, Japan) و به کمک سیستم تصویر برداری دوربین دیجیتال (Nikon DXM 120, USA) انجام شد. شدت و میزان بیان GFAP هیپوکامپ با نرم‌افزار Image J بررسی شد.

GFAP، تعداد و مورفولوژی آستروسیت‌های هیپوکامپ مشاهده می‌شود [۲]. آستروسیت‌ها در تمایز و تکوین عصبی، تنظیم هدایت آکسونی و شکل‌گیری سیناپس‌ها نقش دارند. آستروسیت‌ها چندین فاکتور رشد نوروتروفیک مانند BDNF (Brain derived neurotrophic factor) و GDNF (Glial derived neurotrophic factor) و CNTF (Ciliary neurotrophic factor) را بیان می‌کنند [۱۷-۲۳]. هیپوکامپ یکی از نواحی مغزی است که عملکرد آن با شناخت، حافظه و یادگیری مربوط است و هدف مشترک چندین بیماری مربوط به آسیب مغزی و مرتبط با سن نظیر افسردگی، آلزایمر و پارکینسون می‌باشد [۲]. با توجه به اثر هورمون‌های جنسی بر ساختار و عملکرد هیپوکامپ [۲۴] و وظایف متعدد آستروسیت‌ها در دستگاه عصبی مرکزی و نیز دخالت این سلول‌ها در نورون‌زایی، مطالعه حاضر به منظور بررسی وابستگی اثر تغییر هورمون استروژن در چرخه استروس بر مورفولوژی آستروسیت‌های و میزان بیان GFAP در هیپوکامپ موش کوچک آزمایشگاهی انجام شده است.

مواد و روش‌ها

در این تحقیق از ۳۵ سر موش سوری ماده نژاد NMRI ۴ هفته (موش‌های نابالغ) و ۶ تا ۸ هفته (موش‌های بالغ) استفاده شد. این موش‌ها از مؤسسه تحقیقاتی واکسن و سرم‌سازی رازی حصارک کرج خریداری شد و به محل نگهداری حیوانات آزمایشگاهی در دانشگاه دامغان منتقل گردید. حیوانات در شرایط ۱۲ ساعت روشنایی و ۱۲ ساعت تاریکی، دما و رطوبت کنترل شده نگهداری شدند. غذا و آب به اندازه کافی در اختیار آن‌ها قرار داده شد. اصول اخلاقی کار بر روی حیوانات بر اساس دستور کار کمیته اخلاقی دانشکده‌ی زیست‌شناسی دانشگاه دامغان رعایت گردید. موش‌ها به صورت روزانه به روش تهیه اسمیر واژن تعیین مرحله شدند و در پنج گروه (n=۵-۷) پرواستروس، استروس، متاستروس، دی‌استروس و موش نابالغ قرار گرفتند. برای تهیه اسمیر واژن، پس از انتقال ترشحات واژن بر روی لام، نمونه‌ها در دمای اتاق خشک شده، با متانول فیکس گردیده و با رنگ متیلن بلو ۲ درصد رنگ شدند [۲۵]. حیوانات توسط تزریق داخل صفاقی مخلوط ۱۰۰ میلی‌گرم کتامین و ۱۰ میلی‌گرم زایلازین به ازای هر کیلوگرم وزن بدن به صورت عمیق بیهوش شدند. پس از تعیین مرحله چرخه استروس، با تزریق داخل قلبی محلول فسفات بافر (Phosphate buffered saline- PBS) و به دنبال آن محلول پارافمالدئید ۴ درصد سرد پرفیوژن صورت گرفت و مغزها از جعبه خارج شدند. پس از انجام مراحل ثبوت

آستروسیت‌ها کوچک ستاره‌ای دارای زوائد متعدد با طول کم دیده می‌شود. در SGZ حضور آستروسیت‌های با زوائد کم در بین سلول‌های گرانولی قابل مشاهده است. مورفولوژی آستروسیت‌ها لایه مولکولی با سایر مراحل متفاوت است. آستروسیت‌های دور عروقی در این لایه دیده می‌شوند (تصاویر شماره ۲ و ۳).



تصویر شماره ۱- تصویر میکروسکوپی مراحل مختلف چرخه استروس به‌روش رنگ آمیزی اسمیر واژن. A: همان‌گونه که در تصویر دیده می‌شود، سلول‌های غالب در مرحله پرواستروس، سلول‌های پوششی هسته‌دار (پیکان) هستند. B: سلول‌های شاخی (پیکان) بیشترین سلول‌های موجود در مرحله استروس هستند. C: سلول‌های موجود در مرحله مت‌استروس ترکیبی از لوکوسیت (پیکان کوتاه) و سلول‌های شاخی و پوششی است (پیکان) و D: لوکوسیت‌ها (پیکان کوتاه)، بیشترین تعداد سلول‌های مرحله دی استروس را تشکیل می‌دهند. تصاویر داخل مربع‌ها برای مشاهده دقیق‌تر سلول‌ها بزرگتر شده است. نمودار مربوط به ارزیابی میزان استروژن موجود در گردش خون مراحل مختلف چرخه استروس (مرحله پرواستروس Pro، استروس Est، مت‌استروس Met و دی‌استروس D) می‌باشد. اختلاف معنی‌دار با ستاره بر روی ستون‌ها نشان داده شده و اختلاف همه گروه‌ها با یکدیگر معنی‌دار است ($P \leq 0.05$).

آنالیز آماری

تجزیه و تحلیل داده‌ها با استفاده از نرم‌افزار SPSS ویرایش ۱۶ و بررسی اختلاف بین گروه‌ها با استفاده از آزمون واریانس یک‌طرفه (One Way ANOVA) و به‌دنبال آن آزمون تکمیلی Tukey انجام شد و نمودارها با نرم‌افزار Excel ترسیم گردید.

نتایج

تعیین مراحل چرخه استروس و مقایسه میزان استروژن در مراحل مختلف چرخه

تعیین مراحل مختلف چرخه استروس با رنگ‌آمیزی اسمیر ترشحات واژن و بر اساس نوع و نسبت سلول‌های مشاهده شده در اسمیر واژنی انجام شد. در مرحله پرواستروس، سلول‌های پوششی هسته‌دار و در استروس، سلول‌های شاخی شده غالب بودند. در مرحله مت‌استروس، حضور یکسان از لوکوسیت‌ها و سلول‌های شاخی شده و اپی‌تلیالی مشاهده می‌شود. در مرحله دی‌استروس، برتری لوکوسیت‌ها مشخص بود (تصویر شماره ۱). همان‌گونه که در نمودار شماره ۱ مشاهده می‌گردد، بیشترین میزان استروژن در مرحله پرواستروس چرخه فعلی وجود دارد. این میزان استروژن خون موش‌های مرحله پرواستروس نسبت به سایر مراحل به‌صورت معنی‌داری بیشتر بود ($P \leq 0.05$).

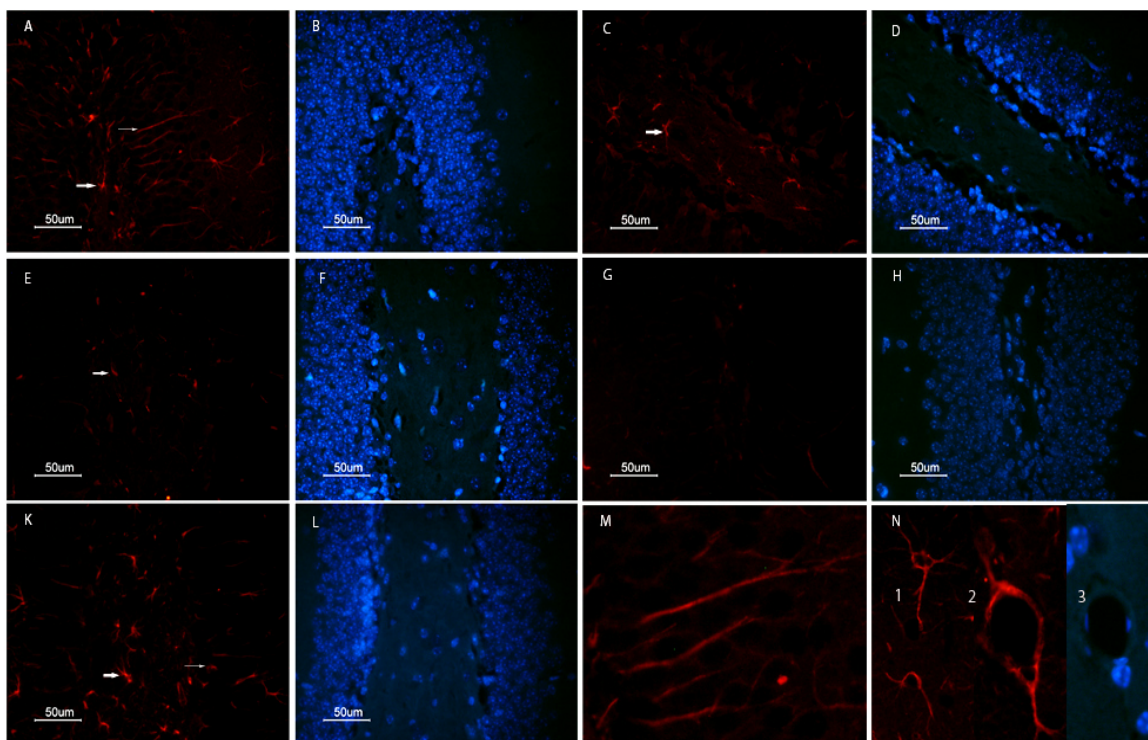
ویژگی مورفولوژیکی آستروسیت‌ها در مرحله پرواستروس چرخه فعلی

سلول‌های GFAP مثبت در (SGZ; subgranular) zone شکنج دندانه‌ای هیپوکامپ با رنگ‌پذیری زیاد، دارای زوائد بلند و شعاعی در بین سلول‌های گرانولی امتداد یافته و پس از طی نمودن این لایه در ناحیه مولکولی شاخه شاخه می‌شوند. سلول‌های آستروسیتی دور عروق فراوان ناحیه مولکولی و SGZ به‌وضوح دیده می‌شوند. در لایه مولکولی آستروسیت‌های دور عروقی به‌صورت یک حلقه کامل عروق را فرا گرفته و از طریق یک زائده بلند با آستروسیت‌های پیرامون مربوط هستند (تصاویر شماره ۲ و ۳).

ویژگی مورفولوژیکی آستروسیت‌های هیپوکامپ در مراحل مختلف چرخه فعلی

مرحله پرواستروس

علاوه بر تغییر مورفولوژیکی سلول‌ها از میزان رنگ‌پذیری به نشان‌گر GFAP کاسته می‌شود. در ناحیه ناف یا هایلوس



تصویر شماره ۲- مشاهده مقاطع رنگ آمیزی شده مراحل مختلف چرخه استروس در منطقه شکنج دندانه‌ای هیپوکامپ به روش ایمنوسیتوشیمی برای نشان‌گر GFAP (قرمز) با میکروسکوپ فلورسانس. A و B: مرحله پرواستروس، C و D: مرحله استروس، E و F: مرحله مت‌استروس، G و H: دی‌استروس، K و L: موش نابالغ، M: تصویر بزرگ شده مرحله پرواستروس (A)، آستروسیت‌های شعاعی SGZ که زوائد بلند آن‌ها طول لایه دانه‌دار را طی کرده و در لایه مولکولی منشعب می‌گردد. N: تصویر بزرگ شده آستروسیت‌های دور عروقی ناحیه مولکولی پرواستروس دیده می‌شود. هسته سلول‌ها با DAPI (آبی) رنگ شده است.

مرحله مت استروس

مشاهده است. آستروسیت‌های دور عروقی کمتر دیده می‌شوند و از نظر آرایش سلولی و چیدمان سلولی با مراحل قبلی متفاوت هستند (تصاویر شماره ۲ و ۳).

آستروسیت‌های SGZ کوچک بوده و مورفولوژی چندان مشخصی ندارند، ولی زوائد آن‌ها در بین سلول‌های گرانولی دیده می‌شود. در لایه مولکولی آستروسیت‌ها دارای مورفولوژی با زوائد دوشاخه‌ای است که از دو طرف سلول امتداد یافته و منشعب می‌گردد. آستروسیت‌های دور عروقی کاملاً عروق را احاطه کرده‌اند. همچنین، آستروسیت‌های ناحیه هایلوس کوچک‌تر بوده و دارای انشعابات متعدد و کوتاه می‌باشند (تصاویر شماره ۲ و ۳).

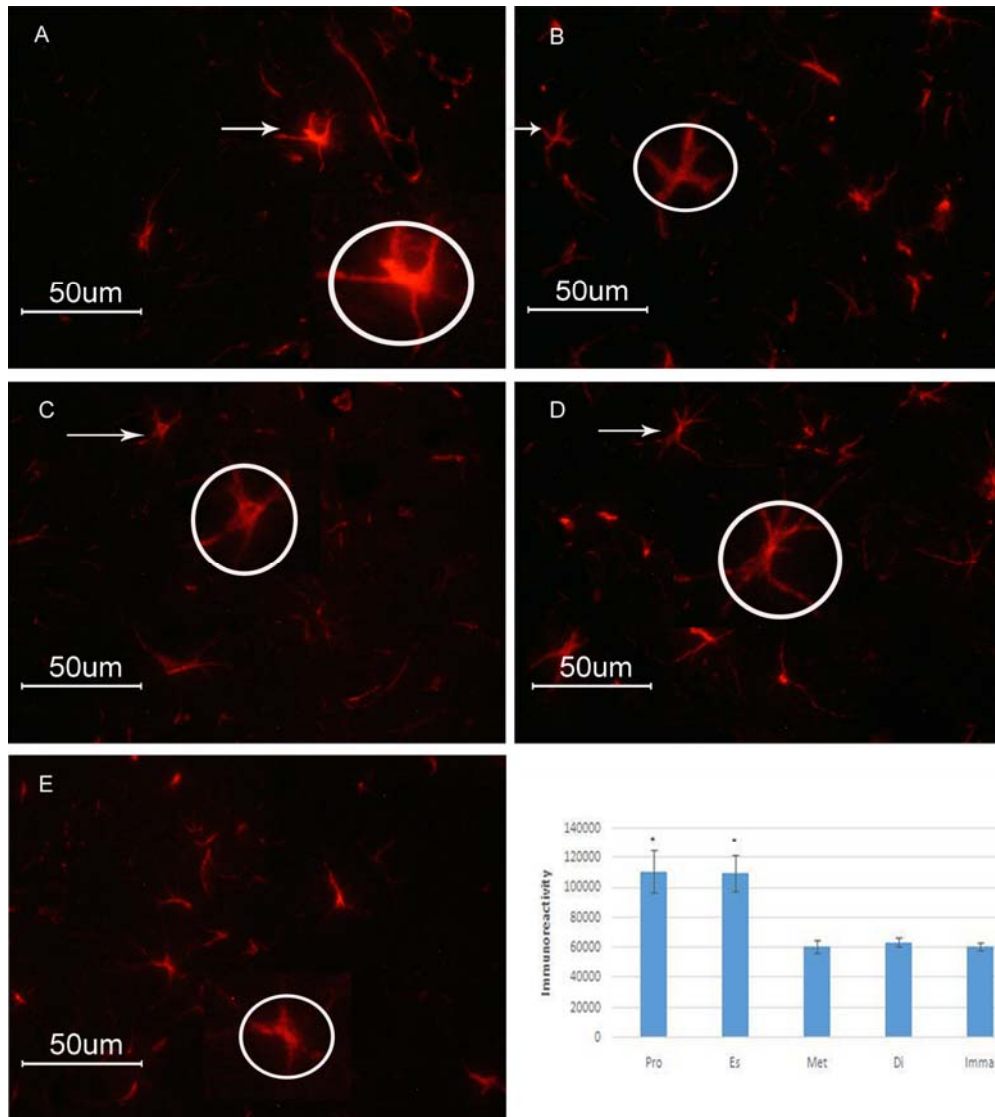
پیش از بلوغ

در منطقه هایلوس و SGZ واکنش به نشان‌گر GFAP کمتر دیده می‌شود و سلول‌ها مورفولوژی و زوائد مشخصی را نشان نمی‌دهند. در بین سلول‌های گرانولی زوائد سلول‌های آسترو-سیتی وجود دارد. در لایه مولکولی آستروسیت‌ها دور عروقی و آستروسیت‌های با زوائد دو شاخه‌ای دیده می‌شود، ولی اندازه زوائد طویل نیست (تصاویر شماره ۲ و ۳).

مرحله دی‌استروس

مقایسه شدت واکنش به نشان‌گر GFAP در هیپوکامپ پاسخ به نشان‌گر GFAP هیپوکامپ در مرحله پرو-استروس و استروس نسبت به سایر مراحل بیشتر بوده و از نظر آماری معنی‌دار است (نمودار تصویر ۳).

آستروسیت‌ها SGZ مانند مرحله پرواستروس با مورفو-لوژی مشخص با زوائد بلند شعاعی نظیر آنچه که در مرحله پرواستروس وجود داشتند، دیده نمی‌شود. آستروسیت‌های ناحیه هایلوس با مورفولوژی ستاره‌ای مشخص شده و دارای زوائد متعدد و منشعب هستند. تعداد این زوائد منشعب شده از جسم سلولی به ۶ عدد می‌رسد. در لایه مولکولی، آستروسیت‌های با زوائد بلند و منشعب هستند که انشعابات ثانویه آن‌ها نیز قابل



تصویر شماره ۳- مقاطع رنگ‌آمیزی شده مراحل مختلف چرخه استروس در منطقه مولکولی هیپوکامپ به‌روش ایمنوسیتوشیمی برای نشان‌گر GFAP با میکروسکوپ فلورسانس. A: مرحله پرواستروس، B: مرحله استروس، C: مرحله مت‌استروس، D: دی‌استروس و E: موش نابالغ مشاهده می‌شود. سلول‌های آستروسیتی GFAP مثبت به شکل ستاره‌ای با زوائد متعدد دیده می‌شود. برای مشاهده مورفولوژی دقیق‌تر سلول‌ها و گستردگی انشعابات آستروسیت‌ها یکی از سلول‌ها بزرگ‌تر شده (پیکان) و در داخل دایره دیده می‌شود. اندازه دایره وسعت محیطی که سلول اشغال می‌کند را نشان می‌دهد. نمودار: مقایسه بیان و رنگ‌پذیری به GFAP در هیپوکامپ و پاسخ به این نشان‌گر (Immunoreactivity) در گروه‌های مختلف (مرحله‌ی پرواستروس Pro، استروس Est، مت‌استروس Met و دی‌استروس Di) را نشان می‌دهد. گروه‌های پرواستروس و استروس (ستاره‌دار) با گروه‌های بدون ستاره اختلاف معنی‌دار دارند ($P \leq 0.05$).

بحث

استروس و غلظت استروژن تغییر می‌کند. علاوه بر نقش حمایت متابولیکی و ساختمانی سلول‌های گلایال در ارتباطات نورونی، آستروسیت‌ها در پاسخ به استروئیدهای جنسی دچار تغییرات فیزیولوژیکی و مورفولوژیکی می‌شوند. این تغییرات مورفولوژیکی در عملکرد نورونی از طریق تنظیم ارتباطات سیناپسی نشان داده می‌شود. استرادیول مسیرهایی که منجر به تغییر در ترجمه‌ی پروتئین‌های سیناپسی، شکل‌گیری مجدد اکتین، شکل‌گیری سیناپس و خار دندریتی می‌شود را فعال می‌کند [۲۶]. تغییر در مورفولوژی

مطالعه حاضر نشان داد که علاوه بر مورفولوژی متفاوت آستروسیت‌ها در نواحی شکنج دندانهای و مولکولار هیپوکامپ، ساختمان این سلول‌ها با تغییر مراحل چرخه استروس و نوسان هورمون‌های جنسی به‌خصوص استروژن دگرگون می‌گردد. رابطه بین مورفولوژی آستروسیت‌ها با تغییر مراحل چرخه استروس و تغییر میزان استروژن پلاسمای خون در این پژوهش به‌خوبی نشان داده شده است. شدت بیان GFAP هیپوکامپ با تغییر چرخه

سلول بنیادی عصبی محسوب می‌شود، شبیه باشد. آستروسیت‌های SGZ سایر مراحل از نوع افقی است و مورفولوژی متفاوتی دارد. این مرحله بالاترین میزان رنگ‌پذیری به GFAP را نشان می‌دهد. ناحیه‌ی مولکولار مرحله‌ی استروس دارای سلول‌های آستروسیتی با جسم سلولی مشخص و زوائد منشعب فراوان می‌باشد. در مرحله‌ی مت‌استروس آستروسیت‌های SGZ کوچک بوده و مورفولوژی چندان مشخصی ندارند، ولی زوائد آن‌ها در بین سلول‌های گرانولی دیده می‌شود. در لایه مولکولی، آستروسیت‌ها دارای مورفولوژی با زوائد دو شاخه‌ای است که از دو طرف سلول امتداد یافته و منشعب می‌گردد. هم‌چنین، آستروسیت‌های ناحیه هیلوس کوچک بوده و دارای انشعابات متعدد و کوتاه می‌باشند. این مرحله کمترین میزان رنگ‌پذیری به GFAP را نشان می‌دهد. (تصاویر شماره ۲ و ۳). در مرحله‌ی دی‌استروس آستروسیت‌ها SGZ مانند مرحله پرواستروس که دارای مورفولوژی مشخص با زوائد بلند شعاعی بودند، دیده نمی‌شود. آستروسیت‌های ناحیه هیلوس با مورفولوژی ستاره‌ای مشخص و دارای زوائد متعدد و منشعب هستند (تصاویر شماره ۲ و ۳). در فاز پرواستروس که میزان هورمون‌های جنسی افزایش می‌یابد، تراکم پاسخ مثبت GFAP نیز افزایش می‌یابد [۲]. موش‌های صحرایی دارای چرخه استروس ۴-۵ روزه بوده و در این مدت میزان نوسان چشم‌گیر در میزان استروژن و پروژسترون دارند. در شکنج دندانه‌ای جوندگان بزرگسال، استرادیول هم بر تکثیر و هم بر بقاء سلولی تاثیر می‌گذارد. در هیپوکامپ، افزایش تکثیر سلولی ناشی از استرادیول تا حدودی مربوط به اثرات آن بر گیرنده‌ی استروژن می‌باشد [۲۴]. در طول چرخه استروس ۴ تا ۶ روزه جوندگان، در مرحله‌ی پرو-استروس، استرادیول در گردش افزایش یافته و سپس کاهش پیدا می‌کند. در روز بعد در مرحله‌ی استروس، استرادیول در گردش پایین رفته و در مرحله‌ی دی‌استروس اندکی بالا می‌رود؛ فقط در بازگشت به پرواستروس به سرعت افزایش می‌یابد [۳۰]. مطالعه‌ی حاضر نیز نشان داد علاوه بر تفاوت در مورفولوژی آستروسیت‌های هیپوکامپ، میزان رنگ‌پذیری به GFAP نیز با تغییر هورمون استروژن دگرگون می‌شود. آستروسیت‌های شعاعی که به صورت طبیعی در بخش داخلی لایه سلولی گرانولی قرار دارند با نورون-زایی مرتبط هستند [۳۱]. در پاسخ به آسیب، زوائد سلولی آستروسیت‌ها تحریک شده، هیپرتروفی پیدا کرده و زوائد آن ضخیم‌تر و بلندتر می‌گردد [۳۲]. استرادیول پلاستیسته سیناپسی را تنظیم کرده و رشد زوائد آستروسیت‌ها را تسهیل می‌کند [۳۳]. سلول‌های بنیادی عصبی، نشان‌گر آستروسیت‌های نابالغ و گلیال-های شعاعی نظیر GFAP، ویمنتین و Brain lipid (BLBP)

آستروسیت‌ها به‌واسطه‌ی استروئیدهای جنسی با ارزیابی بیان GFAP که یکی از مهمترین پروتئین‌های ساختاری آستروسیت‌ها است، انجام می‌گردد [۲۷]. علاوه بر نورون‌ها، سلول‌های گلیال نیز هدف هورمون‌های جنسی مانند، استروژن و تستوسترون هستند. در موش صحرایی ماده آستروسیت‌های GFAP مثبت منطقه CA1 بیشتر از نرها بوده و برعکس ناحیه CA3 موش‌های نر دارای آستروسیت‌های بیشتر از ماده‌ها است [۲۸]. در چرخه استروس جوندگان ماده میزان ۱۷-بتا استرادیول در مرحله‌ی دی‌استروس به آرامی افزایش می‌یابد تا این‌که در پرواستروس به بالاترین حد رسیده و سریع افت می‌کند. پایین‌ترین میزان ۱۷-بتا استرادیول در مرحله‌ی استروس است [۲۹]. نتایج سنجش هورمونی این مطالعه نیز بیشترین میزان استروژن را در پرواستروس نشان می‌دهد. تفاوت‌های جنسی در مورفولوژی و عملکرد هیپوکامپ گزارش شده است. در مرحله‌ی پرواستروس موش صحرایی، رنگ‌پذیری به GFAP در مناطق CA1، CA3 و DG یا شکنج دندانه‌ای هیپوکامپ نسبت به مرحله‌ی دی‌استروس ماده و موش نر بالاتر است. جالب این‌که مورفولوژی آستروسیت‌ها نیز با یکدیگر تفاوت داشت. تفاوت در رنگ‌پذیری GFAP، تعداد و مورفولوژی آستروسیت‌ها در طی سیکل استروس نشان دهنده‌ی دخالت هورمون‌های استروئیدی جنسی در عملکرد متفاوت جنسی هیپوکامپ در طول چرخه استروس است. هم‌چنین، این مطالعه نشان داد که تفاوت مشخص در بیان GFAP، تعداد و مورفولوژی آستروسیت‌های هیپوکامپ موش صحرایی بالغ و هم‌چنین در طول مراحل پرواستروس و دی‌استروس وجود دارد [۲]. در مطالعه حاضر نشان‌گر GFAP برای نشان دادن آستروسیت‌ها به‌کار رفته است. پس از ایمونوهیستوشیمی مشخص گردید که این نشان‌گر در مراحل مختلف چرخه استروس و هم‌چنین نواحی مختلف هیپوکامپ (شکنج دندانه‌ای و منطقه مولکولار) پاسخ‌های متفاوتی نشان داده است. در مجموع، مرحله‌ی پرواستروس واکنش یا پاسخ قوی‌تری به نشان‌گر GFAP نسبت به سایر مراحل نشان داده است (تصاویر شماره ۲ و ۳). شکل و مورفولوژی آستروسیت‌ها در ناحیه‌ی DG نسبت به نواحی هیلوس و مولکولی متفاوت است. آستروسیت‌های مرحله‌ی پرواستروس در ناحیه‌ی DG دارای زوائد بلند و باریک بوده ولی در نواحی هیلوس و مولکولی بیشتر به شکل ستاره‌ای دارای زوائد متعدد و منشعب هستند. زوائد بلند و کشیده آستروسیت‌ها در تصویر مشخص است. زوائد آستروسیت‌های SGZ به سمت ناحیه‌ی گرانولی کشیده شده و تا لایه مولکولار پیش می‌رود. ممکن است آستروسیت‌های SGZ مرحله پرواستروس از نوع شعاعی بوده و به سلول‌های گلیال شعاعی که

کوچک آزمایشگاهی باشد.

نتیجه‌گیری

در طول چرخه استروس در ناحیه هیپوکامپ مغز موش ماده علاوه بر تفاوت مورفولوژی آستروسیت‌ها به صورت وابسته به چرخه استروس و غلظت استروژن، میزان بیان GFAP نیز دچار تغییر می‌شود.

تشکر و قدردانی

این مطالعه با حمایت دانشکده زیست‌شناسی و پژوهشکده علوم زیستی دانشگاه دامغان انجام شده است. در ضمن از آقای ابوطالب کوشا کارشناس آزمایشگاه برای انجام سنجش آنزیمی تشکر می‌گردد.

References:

- [1] Pawluski JL, Brummelte S, Barha CK, Crozier TM, Galea LA. Effects of steroid hormones on neurogenesis in the hippocampus of the adult female rodent during the estrous cycle, pregnancy, lactation and aging. *Front Neuroendocrinol* 2009; 30(3): 343-57.
- [2] Arias C, Zepeda A, Hernández-Ortega K, Leal-Galicia P, Lojero C, Camacho-Arroyo I. Sex and estrous cycle-dependent differences in glial fibrillary acidic protein immunoreactivity in the adult rat hippocampus. *Horm Behav* 2009; 55(1): 257-63.
- [3] Horner PJ, Palmer TD. New roles for astrocytes: the nightlife of an 'astrocyte'. La vida local!. *Trends Neurosci* 2003; 26(11): 597-603.
- [4] Wu Y, Zhang AQ, Yew DT. Age related changes of various markers of astrocytes in senescence-accelerated mice hippocampus. *Neurochem Int* 2005; 46(7): 565-74.
- [5] Ogata K, Kosaka T. Structural and quantitative analysis of astrocytes in the mouse hippocampus. *Neurosci* 2002; 113(1): 221-33.
- [6] Jacque CM, Vinner C, Kujas M, Raoul M, Racadot J, Baumann NA. Determination of glial fibrillary acidic protein (GFAP) in human brain tumors. *J Neurol Sci* 1978; 35(1): 147-55.
- [7] Roessmann U, Velasco ME, Sindely SD, Gambetti P. Glial fibrillary acidic protein (GFAP) in ependymal cells during development. An immunocytochemical study. *Brain Res* 1980; 200(1): 13-21.
- [8] Eng LF, Ghimikar RS, Lee YL. Glial fibrillary acidic protein: GFAP-thirty-one years (1969-2000). *Neurochem Res* 2000; 25(9-10): 1439-51.
- [9] Isaacs A, Baker M, Wavrant-De Vrièze F, Hutton M. Determination of the gene structure of human GFAP and absence of coding region mutations associated with frontotemporal dementia

binding protein را بیان می‌کند [۳۴]. دو نوع پیش‌ساز عصبی بر اساس خصوصیات مورفولوژیکی و بیان نشان‌گرهای مولکولی ویژه در SGZ مشخص شده است. نوع I سلول‌های شبه گلیالی شعاعی Radial Glial Like Cells (RGLs) می‌باشند. پیش-سازهایی که دارای زوائد شعاعی بوده از کل لایه سلولی گرانولی عبور کرده و در لایه سلولی مولکولی شاخه شاخه می‌شوند. این سلول‌ها Nestin، GFAP و SOX2 را بیان می‌کنند. RGLs دارای ظرفیت خود بازسازی و چند توان می‌باشند و علاوه بر تولید RGLs، نورون‌ها و آستروسیت‌ها را نیز تولید می‌کنند. [۳۶،۳۵،۳]. بنابراین، افزایش رنگ‌پذیری هیپوکامپ به GFAP و نیز مورفولوژی آستروسیت‌ها در مرحله پرواستروس می‌تواند نشانه بالا رفتن میزان نورون‌زایی مرتبط با چرخه استروس در موش

- with parkinsonism linked to chromosome 17. *Genomics* 1998; 51(1): 152-4.
- [10] Cullen DK, Simon CM, LaPlaca MC. Strain rate-dependent induction of reactive astrogliosis and cell death in three-dimensional neuronal-astrocytic co-cultures. *Brain Res* 2007; 1158: 103-15.
- [11] Tardy M, Fages C, Le Prince G, Rolland B, Nunez J. Regulation of the glial fibrillary acidic protein (GFAP) and of its encoding mRNA in the developing brain and in cultured astrocytes. *Adv Exp Med Biol* 1990; 265: 41-52.
- [12] Liedtke W, Edelmann W, Bieri PL, Chiu FC, Cowan NJ, Kucherlapati R, Raine CS. GFAP is necessary for the integrity of CNS white matter architecture and long-term maintenance of myelination. *Neuron* 1996; 17: 607-15.
- [13] Weinstein DE, Shelanski ML, Liem RK. Suppression by antisense mRNA demonstrates a requirement for the glial fibrillary acidic protein in the formation of stable astrocytic processes in response to neurons. *J Cell Biol* 1991; 112(6): 1205-13.
- [14] Song H, Stevens CF, Gage FH. Astroglia induce neurogenesis from adult neural stem cells. *Nature* 2002; 417(6884): 39-44.
- [15] Seri B, García-Verdugo JM, Collado-Morente L, McEwen BS, Alvarez-Buylla A. Cell types, lineage, and architecture of the germinal zone in the adult dentate gyrus. *J Comp Neurol* 2004; 478(4): 359-78.
- [16] Song HJ, Stevens CF, Gage FH. Neural stem cells from adult hippocampus develop essential properties of functional CNS neurons. *Nat Neurosci* 2002; 5(5): 438-45.
- [17] Seth P, Koul N. Astrocyte, the star avatar: redefined. *J Biosci* 2008; 33(3): 405-21.
- [18] Ullian EM, Sapperstein SK, Christopherson KS, Barres BA. Control of synapse number by glia. *Science* 2001; 291(5504): 657-61.

- [19] Powell EM, Geller HM. Dissection of astrocyte-mediated cues in neuronal guidance and process extension. *Glia* 1999; 26(1): 73-83.
- [20] Koehler RC, Roman RJ, Harder DR. Astrocytes and the regulation of cerebral blood flow. *Trends Neurosci* 2009; 32(3): 160-9.
- [21] Fonnum F. Glutamate: a neurotransmitter in mammalian brain. *J Neurochem* 1984; 42(1): 1-11.
- [22] Weidenfeller C, Svendsen CN, Shusta EV. Differentiating embryonic neural progenitor cells induce blood-brain barrier properties. *J Neurochem* 2007; 101(2): 555-65.
- [23] Gleichman AJ, Carmichael ST. Astrocytic therapies for neuronal repair in stroke. *Neurosci Lett* 2014; 565C: 47-52.
- [24] Galea LA. Gonadal hormone modulation of neurogenesis in the dentate gyrus of adult male and female rodents. *Brain Res Rev* 2008; 57(2): 332-341.
- [25] Goldman JM, Murr AS, Cooper RL. The rodent estrous cycle: characterization of vaginal cytology and its utility in toxicological studies. *Birth Defects Res B Dev Reprod Toxicol* 2007; 80(2): 84-97.
- [26] de Lacalle S. Estrogen effects on neuronal morphology. *Endocrine* 2006; 29(2): 185-90.
- [27] Mong JA, Blutstein T. Estradiol modulation of astrocytic form and function: implications for hormonal control of synaptic communication. *Neuroscience* 2006; 138(3): 967-75.
- [28] Conejo NM, González-Pardo H, Pedraza C, Navarro FF, Vallejo G, Arias JL. Evidence for sexual difference in astrocytes of adult rat hippocampus. *Neurosci Lett* 2003; 339(2): 119-22.
- [29] Barha CK, Galea LA. Influence of different estrogens on neuroplasticity and cognition in the hippocampus. *Biochim Biophys Acta* 2010; 1800(10): 1056-67.
- [30] Spencer JL, Waters EM, Romeo RD, Wood GE, Milner TA, McEwen BS. Uncovering the mechanisms of estrogen effects on hippocampal function. *Front Neuroendocrinol* 2008; 29(2): 219-37.
- [31] Takahashi T, Amano N, Asamura H, Nomiyama T, Hanihara T, Nakayama J, et al. Correlation between glial fibrillary acidic protein-positive astrocytes and age in the human hippocampus. *Leg Med (Tokyo)* 2006; 8(3): 161-5.
- [32] Pekny M, Wilhelmsson U, Pekna M. The dual role of astrocyte activation and reactive gliosis. *Neurosci Lett* 2014; 565C: 30-8.
- [33] Acaz-Fonseca E, Sanchez-Gonzalez R, Azcoitia I, Arevalo MA, Garcia-Segura LM. Role of astrocytes in the neuroprotective actions of 17 β -estradiol and selective estrogen receptor modulators. *Mol Cell Endocrinol* 2014; 25; 389(1-2): 48-57.
- [34] Encinas JM, Sierra A, Valcárcel-Martín R, Martín-Suárez S. A developmental perspective on adult hippocampal neurogenesis. *Int J Dev Neurosci* 2013; 31(7): 640-5.
- [35] Zhao C, Deng W, Gage FH. Mechanisms and functional implications of adult neurogenesis. *Cell* 2008; 132(4): 645-60.
- [36] Faigle R, Song H. Signaling mechanisms regulating adult neural stem cells and neurogenesis. *Biochim Biophys Acta* 2013; 1830(2): 2435-48.