

Management of intertrochanteric fractures in elderly high-risk patients: external fixation vs. skeletal traction

Kazemian GH¹, Manafi AR¹, Najafi F^{1*}, Najafi MA²

1- Department of Orthopedic Surgery, Faculty of Medicine, Shahid-Beheshti University of Medical Sciences, Tehran, I. R. Iran.

2- Medical Student, Faculty of Medicine, Isfahan University of Medical Sciences, Isfahan, I. R. Iran.

Received August 15, 2013; Accepted February 8, 2014

Abstract:

Background: There are several methods to manage intertrochanteric fractures. The external fixation device could produce favorable clinical outcomes. Furthermore, it has a lower rate of morbidity. Therefore, this study aimed to compare two different methods for the reduction of the intertrochanteric fracture in elderly high-risk patients: external fixator vs. skeletal traction.

Materials and Methods: In this randomized clinical trial, 60 elderly patients (mean age, 78 years) with a pertrochanteric fracture were randomly assigned to the two groups and treated with either skeletal traction (group A) or external fixation (group B).

Results: Significant improvements were observed in all fractures; acceptable reduction was achieved in 8 patients in group A and 26 patients in group B. The mean length of hospitalization was 14.3 days for group A and 2.2 for the group B. There was a significant difference between the two groups regarding the acceptable reduction of fracture and duration of hospitalization ($P<0.05$). At 12 months after surgery, the mean Harris hip scores were 57 and 66 in the group A and B, respectively.

Conclusion: Management with external fixator is an effective method for intertrochanteric fractures in elderly high-risk patients. Its advantages include quick and simple application, minimal blood loss, less radiation exposure, early discharge from hospital, low costs and favorable functional outcomes.

Keywords: Intertrochanteric fractures, External fixator, Skeletal traction, Harris hip score

* **Corresponding Author.**

Email: faridehnajafi1@gmail.com

Tel: 0098 912 305 5582

Fax: 0098 311 627 3910

Conflict of Interests: No

Feyz, Journal of Kashan University of Medical Sciences June, 2014; Vol. 18, No 2, Pages 181-188

Please cite this article as: Kazemian GH, Manafi AR, Najafi F, Najafi MA. Management of intertrochanteric fractures in elderly high-risk patients: external fixation vs. skeletal traction. *Feyz* 2014; 18(2): 181-8.

مقایسه‌ی درمان شکستگی‌های اینترتروکانتریک در بیماران مسن با ریسک بالا توسط اکسترنال فیکساسیون در برابر اسکلتال تراکشن

غلام حسین کاظمیان^۱، علیرضا منافی^۲، فریده نجفی^{۳*}، محمد امین نجفی^۴

خلاصه:

سابقه و هدف: درمان‌های متعددی برای شکستگی اینترتروکانتریک ذکر شده است. به نظر می‌رسد نتایج درمان با اکسترنال فیکساتور در بیماران مسن با ریسک بالا از نظر بیماری‌های پزشکی مطلوب است. به علاوه، مرگ و میر ناشی از این درمان کمتر از سایر درمان‌ها می‌باشد. هدف از این مطالعه مقایسه‌ی دو درمان متفاوت برای شکستگی‌های اینترتروکانتریک در افراد مسن و با ریسک بالا بود.

مواد و روش‌ها: این مطالعه به صورت کارآزمایی بالینی تصادفی انجام شد. ۶۰ بیمار مسن با ریسک بالا با میانگین سنی ۷۸ سال به صورت تصادفی به دو گروه درمانی تقسیم شدند. در گروه اول درمان با اسکلتال تراکشن و در گروه دوم درمان با اکسترنال فیکساتور انجام شد.

نتایج: همه شکستگی‌ها بهبود پیدا کردند. ریداکشن قابل قبول در ۸ بیمار از گروه اسکلتال تراکشن و ۲۶ بیمار از گروه اکسترنال فیکساتور مشاهده شد. میانگین مدت بستری در گروه اول و گروه دوم به ترتیب ۱۴/۳ و ۲/۲ روز بود. تفاوت بین دو گروه با توجه به میزان ریداکشن قابل قبول و مدت بستری از نظر آماری معنی‌دار بود ($P < 0.05$). ۱۲ ماه بعد از جراحی میانگین Harris Hip Score (HHS) در گروه اول و دوم به ترتیب ۵۷ و ۶۶ بود که تفاوت معنی‌دار نبود.

نتیجه‌گیری: درمان با اکسترنال فیکساتور درمانی موثر برای شکستگی‌های اینترتروکانتریک در افراد مسن و با ریسک بالا می‌باشد. مزایای این روش شامل سریع و ساده بودن آن، خونریزی کم، کم بودن مواجهه با اشعه، ترخیص زودرس از بیمارستان، هزینه‌های کمتر و نتایج عملی مطلوب می‌باشد.

واژگان کلیدی: شکستگی اینترتروکانتریک، اکسترنال فیکساتور، اسکلتال تراکشن، Harris Hip Score

دو ماه‌نامه علمی - پژوهشی فیض، دوره هجدهم، شماره ۲، خرداد و تیر ۱۳۹۳، صفحات ۱۸۸-۱۸۱

مقدمه

با وجود نوید بخش بودن نخستین گزارشات، شیوع بالای عوارض پس از درمان مانند شل شدن پین، عفونت و شکست مکانیکی مانع از ادامه‌ی استفاده از آن شد [۲]. پیشرفت روش اکسترنال فیکساتور و نیز پیدایش روش‌های جدید مانند پین‌های پوشیده از هیدروکسی آپاتایت موجب تشویق مجدد جراحان برای استفاده از اکسترنال فیکساتور به عنوان روش جایگزین برای درمان شکستگی‌های اینترتروکانتریک بیماران مسن با ریسک بالا از نظر بیماری‌های همراه شد [۳-۶]. هدف از انجام این مطالعه مقایسه‌ی نتایج درمان این بیماران از نظر عملکرد، عوارض و هزینه کلی با استفاده از دو روش اکسترنال فیکساتور و اسکلتال تراکشن است.

شکستگی‌های هیپ یکی از عل ناتوانی در افراد مسن است. هدف از درمان این گروه از بیماران راه‌اندازی زودرس، بازگرداندن راستای طبیعی پروگزیمال استخوان فمور و حفظ ریداکشن شکستگی است. روش‌های درمانی مختلفی برای درمان شکستگی‌های اینترتروکانتریک معرفی شده است که عبارتند از: dynamic compression sliding plate, fixed angle blade plate, intramedullary sliding hip screw, external fixator [۱]. در دهه ۱۹۵۰ اکسترنال فیکساتیون به عنوان روشی درمانی برای شکستگی‌های اینترتروکانتریک مطرح شد [۲].

مواد و روش‌ها

این مطالعه از نوع کارآزمایی بالینی تصادفی است و توسط کمیته اخلاق تایید شده است. بر اساس مطالعه Moroni و همکارانش [۴]، انحراف معیار میزان بستری در بیمارستان در گروه تراکشن اسکلتال برابر ۱/۱ و در گروه اکسترنال فیکساتور برابر ۱/۴ بود. بر اساس فرمول زیر، حجم نمونه در هر گروه ۳۰ نفر تعیین گردید: $N = (Z_{1-\alpha/2} + Z_{1-\beta})^2 (S_1^2 + S_2^2) / d^2$ N بیماران ما شامل ۶۰ بیمار (۲۱ مرد و ۳۹ زن) با میانگین سنی ۷۸ سال (۶۱-۹۸)

^۱ دانشیار، گروه ارتوپدی، دانشکده پزشکی، دانشگاه علوم پزشکی شهید بهشتی
^۲ استادیار، گروه ارتوپدی، دانشکده پزشکی، دانشگاه علوم پزشکی شهید بهشتی
^۳ دستیار، گروه ارتوپدی، دانشکده پزشکی، دانشگاه علوم پزشکی شهید بهشتی
^۴ دانشجوی پزشکی، دانشکده پزشکی، دانشگاه علوم پزشکی اصفهان

* نشانی نویسنده مسئول:

تهران، خیابان شهید مدنی، بیمارستان امام حسین (ع)، بخش ارتوپدی

تلفن: ۰۹۱۲۳۰۵۵۵۸۲ | دورنویس: ۰۳۱۱۶۲۷۳۹۱۰

پست الکترونیک: faridehnajafi1@gmail.com

تاریخ دریافت: ۹۲/۵/۲۴ | تاریخ پذیرش نهایی: ۹۲/۱۱/۱۹

وزن گذاری داده می‌شد. به بیماران گروه دوم، روز اول بعد از جراحی اجازه‌ی نشستن روی تخت یا صندلی داده می‌شد و در روز دوم بعد از جراحی، راه اندازی بدون وزن گذاری انجام می‌گردید. به‌طور میانگین بعد از ۷۳ روز، پس از تایید اطلاعات رادیولوژیک مبنی بر جوش خوردن شکستگی، اکسترنال فیکساتور به‌صورت سرپایی با بی‌حسی موضعی خارج می‌شد [۱۱]. زمانی که جوش خوردن شکستگی از نظر رادیولوژیک و بالینی تایید می‌شد، اجازه‌ی وزن گذاری کامل داده می‌شد. زمانی که فیکساتور خارج می‌شد، محل پین بر اساس سیستم Dahl و همکاران [۱۲]، طبقه‌بندی شد، که در آن عفونت محل پین از ۰ تا ۵ طبقه‌بندی می‌شود. محل ورود پین به‌وسیله‌ی سرم شستشو هر دو روز یک بار تمیز می‌شد. هپارین با وزن مولکولی پایین (Enoxaparin 40 mg/0.4mL، روزانه) نیز به‌منظور جلوگیری از ترومبوز وریدهای عمقی (DVT) تزریق می‌شد [۱۳]. ویزیت پیگیری در روزهای ۱۴، ۴۵، ۹۰، ۱۸۰ و ۳۶۰ پس از جراحی انجام شد. ارزیابی شامل گرافی ساده و بررسی میزان درد به‌وسیله‌ی visual analog scale (VAS) در روز پنجم بعد از عمل صورت گرفت [۱۴]. ارزیابی بالینی بیماران به‌وسیله‌ی Harris Hip Score (HHS) [۱۵]، ۱۲ ماه پس از جراحی صورت گرفت. توانایی راه رفتن مستقل قبل از شکستگی و بعد از جراحی نیز ثبت شد.

آنالیز داده‌ها: آنالیز آماری با نرم افزار SPSS ویرایش ۲۱ انجام شد. بررسی معنی‌داری تفاوت‌ها با استفاده از آزمون-های Chi-Square (در موارد کیفی) و t (در موارد کمی) انجام شد. سطح معنی‌داری داده‌ها بر اساس $P < 0.05$ در نظر گرفته شد.

نتایج

این مطالعه در ۶۰ بیمار واجد شرایط در دو گروه ۳۰ نفره انجام شد. طی ۱۲ ماه پیگیری، ۱۳ بیمار (۸ بیمار از گروه اسکلتال تراکشن و ۵ بیمار از گروه اکسترنال فیکساتور) به عللی نامربوط به شکستگی فوت شدند ($P > 0.05$). سن بیماران $78 \pm 5/6$ سال بود (74 ± 5) سال در گروه اسکلتال تراکشن و 71 ± 6 سال در گروه اکسترنال فیکساتور). در گروه اول ۱۱ بیمار از نوع شکستگی AO A1 بودند و ۱۹ بیمار دارای شکستگی A2 بودند. در گروه دوم ۱۳ بیمار تایپ A1 و ۱۷ بیمار شکستگی تایپ A2 داشتند ($P > 0.05$) (جدول شماره ۲). خونریزی حین جراحی حداقل بود و سطح هموگلوبین بعد از جراحی مشابه قبل از جراحی بود و در هیچ مورد نیاز به تزریق خون نداشتیم. در بیماران درمان شده با اکسترنال فیکساتور میانگین مدت جراحی ۱۵ دقیقه بود. همه شکستگی‌ها در هر دو گروه بهبود پیدا کردند. شکستگی‌هایی که

با شکستگی اینترتروکانتریک با مکانسیم انرژی پایین بودند که تحت درمان قرار گرفتند. همه‌ی بیماران ما با ریسک بالا از نظر پزشکی بودند که دارای بیماری‌های همراه مانند نارسایی قلبی، بیماری عروق کرونر، فشار خون بالا، نارسایی کلیه، بدخیمی، بیماری‌های تیروئید، آنمی و یا بیماری‌های ریوی بودند (جدول شماره ۱). تمام بیماران استئوپروز نیز داشتند. معیارهای خروج شامل شکستگی‌های از نوع reverse obliquity، شکستگی قبلی هیپ و نیز شکستگی‌های پاتولوژیک بودند. این بیماران بر اساس لیست تصادفی که توسط کامپیوتر ارائه می‌شد، در دو گروه قرار گرفتند. گروه اول به‌وسیله‌ی تراکشن اسکلتی درمان شدند، در حالی که در گروه دوم از روش اکسترنال فیکساتور استفاده شد.

تکنیک جراحی: در گروهی که با روش اسکلتال تراکشن درمان شدند، تحت بی‌حسی لوکال، یک پین ۵ میلی‌متری از سمت لترال قرار داده شد. ۲/۵ سانتی‌متر خلف و ۲/۵ سانتی‌متر دیستال به توبرکل تیبیا و تراکشن به‌میزان ۱۰ درصد وزن فرد استفاده شد [۷]. در گروهی که به‌روش اکسترنال فیکساتور جراحی شدند، ریداکشن در وضعیت سوپاین، روی تخت معمولی جراحی، تحت بی‌حسی موضعی و با آویختن اندام تحتانی از لبه‌ی تخت از قسمت پروگزیمال تیبیا (شکل شماره ۱) صورت می‌گرفت و سپس ریداکشن شکستگی در هر دو پلان جراحی توسط C-Arm کنترل شد. در نمای AP کمتر از ۵ میلی‌متر جابه‌جایی و زاویه‌ی نک-شفث با اختلاف کمتر از ۱۵ درجه نسبت به اندام مقابل در نمای لترال کمتر از ۲۰ درجه انگولیشن قابل قبول محسوب می‌شد [۸]. تحت کنترل فلوروسکوپیک شانز پین‌های ۶/۵ میلی‌متری به‌صورت پرکوتانوس در گردن فمور و سپس شفث استخوان فمور قرار داده شد (شکل شماره ۲). ابتدا پروگزیمال‌ترین پین در طول گردن فمور به‌فاصله ۵ میلی‌متر از کورتکس فوقانی قرار داده شد. دومین پین پروگزیمال به‌صورت تقریباً همگرا و یا موازی و در نزدیک کورتکس مدیال قرار داده شد (شکل شماره ۳)، [۹-۱۰]. به‌منظور جلوگیری از نفوذ پین‌ها به مفصل این نکته مورد توجه قرار گرفت که شانز پین حداقل ۵ میلی‌متر از مفصل فاصله داشته باشد [۱۰]. دو شانز پین دیستال، عمود به محور طولی تنه پروگزیمال فمور قرار داده شدند و به عمق ۲ ترد کورتکس مقابل را رد می‌کردیم.

مراقبت پس جراحی: بیماران گروه اول به‌مدت میانگین ۴۲ روز تحت تراکشن قرار گرفتند. ۱۴ روز نخست در بیمارستان و پس از کاهش درد هیپ، بیماران مرخص می‌شدند و ۲۸ روز باقیمانده تراکشن در خانه انجام می‌شد. سپس، پین پروگزیمال تیبیا به‌صورت سرپایی خارج می‌شد. زمانی که جوش خوردن شکستگی بر اساس نشانه‌های کلینیکی و رادیولوژیکی تایید می‌شد، اجازه

جدول شماره ۱- بیماری‌های همراه در بیماران با شکستگی‌های

اینترتروکانتریک در مطالعه

بیماری‌های همراه	تعداد (درصد)
نارسایی قلبی/بیماری عروق کرونری	۳۴ (۵۶/۷)
فشار خون بالا	۴۵ (۷۵)
نارسایی کلیه	۱۰ (۱۶/۷)
بیماری‌های تیروئید	۷ (۱۱/۷)
کم خونی	۳۶ (۶۰)
بیماری‌های ریوی	۲۸ (۴۶/۷)
بدخیمی	۳ (۵)

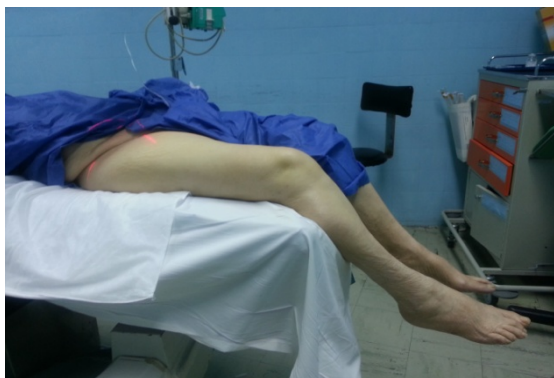جدول شماره ۲- نوع شکستگی اینترتروکانتریک در بیماران بررسی

شده در این مطالعه

گروه A (اسکلنال تراکشن)	گروه B (اکسترنال فیکساتور)	
تعداد (درصد)	تعداد (درصد)	
۱۱ (۳۶/۷)	۱۳ (۴۳/۳)	AO type A1
۱۹ (۶۳/۴)	۱۷ (۵۶/۷)	AO type A2

جدول شماره ۳- نتایج عمل جراحی هر دو گروه بیماران مورد مطالعه

P	گروه A (اسکلنال تراکشن)	گروه B (اکسترنال فیکساتور)	
>۰/۰۵	۸ (۲۶/۷)	۵ (۱۶/۷)	مرگ به علل نامرتبط به شکستگی
>۰/۰۵	۹ (۳۰)	۳ (۱۰)	محدودیت حرکت هیپ، زانو
<۰/۰۵	۸ (۲۶/۷)	۲۶ (۸۶/۷)	ریداکشن قابل قبول
>۰/۰۵	۰/۷±۰/۰۹	۵/۳±۱/۱	VAS
>۰/۰۵	۵۷±۶	۶۶±۸	HHS
>۰/۰۵	۹ (۳۰)	۴ (۱۳/۳)	زخم بستر
<۰/۰۵	۲/۳±۲	۲/۲±۱/۵	مدت بستری

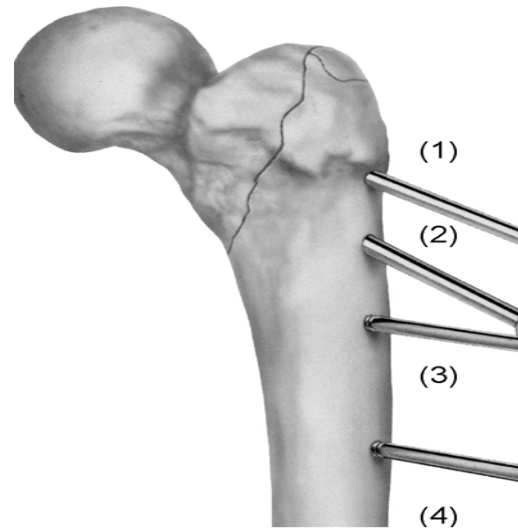


شکل شماره ۱- وضعیت بیماران برای ریداکشن شکستگی قبل از

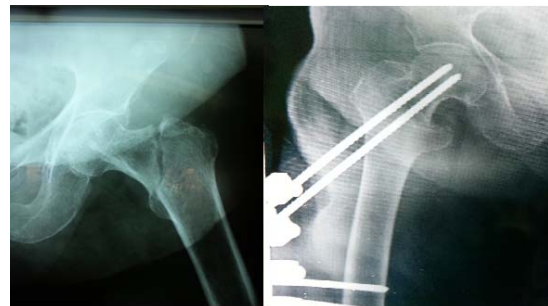
گذاشتن اکسترنال فیکساتور

گسترش به ناحیه ساب تروکانتریک و یا خرد شدگی در کورتکس مدیال داشتند زمان بیشتری برای بهبود نیاز داشتند. محدودیت حرکت قابل توجه در مفاصل هیپ و زانو، در ۹ بیمار از گروه A (۳۳ درصد) و ۳ بیمار از گروه B (۱۰ درصد) دیده شد ($P>۰/۰۵$). در بیماران گروه اسکلنال تراکشن، در ۸ مورد که همگی از نوع AO A1 بودند، ریداکشن قابل قبول بود (۳۶/۳۶ درصد). در حالی که در ۱۴ مورد از شکستگی‌های این گروه ریداکشن با انگولیشن والگوس یا جابه‌جایی همراه بود (۶۳/۶۳ درصد). در بیماران گروه اکسترنال فیکساتور، ۲۶ مورد از شکستگی‌ها ریداکشن قابل قبولی داشتند (۸۶/۶۶ درصد) و ۴ مورد از آنها ریداکشن با والگوس انگولیشن و یا جابه‌جایی همراه بود (۱۳/۳۳ درصد). تفاوت بین دو گروه از نظر آماری قابل ملاحظه بود ($P<۰/۰۵$). در یک بیمار از گروه اکسترنال فیکساتور، ریداکشن به علت cut-out از دست رفت و زاویه نک-شفقت نسبت به عکس رادیوگرافیک بعد از عمل، ۱۵ درجه واروس بیشتری داشت. میانگین نمره‌ی VAS در گروه اسکلنال تراکشن، $۵/۷±۰/۹$ و در گروه اکسترنال فیکساتور، $۵/۳±۱/۱$ بود ($P>۰/۰۵$). ۱۲ ماه بعد از جراحی، در گروه اسکلنال تراکشن میانگین HHS، $۵۷±۶$ بود. در گروه اکسترنال فیکساتور این میانگین $۶۶±۸$ بود. تفاوت بین گروه‌ها از نظر آماری معنی‌دار نبود ($P>۰/۰۵$). در بیماران گروه اسکلنال تراکشن، میانگین مدت بستری در بیمارستان $۱۴/۳±۲$ روز بود. در بیماران گروه اکسترنال فیکساتور میانگین مدت بستری $۲/۲±۱/۵$ روز بود. تفاوت بین دو گروه از نظر آماری معنی‌دار بود ($P<۰/۰۵$) (جدول شماره ۳). در بیماران گروه اکسترنال فیکساتور عوارض محل پین دیده شد. در ۲۱ بیمار (۷۰ درصد) عفونت درجه ۱ (التهاب جزئی) بود که با pin care مکرر درمان شدند. ۹ بیمار (۳۰ درصد)، عفونت درجه ۲ (ترشح سروز از محل پین) داشتند که همه‌ی موارد با مراقبت از پین و آنتی‌بیوتیک خوراکی درمان شدند [۱۲]. هیچ علامتی از استئولیز در اطراف شانز پین دیده نشد. ۹ بیمار در گروه اسکلنال تراکشن و ۴ بیمار در گروه اکسترنال فیکساتور به زخم بستر دچار شدند ($P>۰/۰۵$). عوارض بعد از عمل جراحی شامل پنومونی در ۴ بیمار (۶/۶ درصد)، عفونت دستگاه ادراری در ۵ بیمار (۸/۳ درصد) و ترومبوز وریدهای عمقی (DVT) در ۴ بیمار (۶/۶ درصد) بود. تفاوت بین دو گروه از نظر آماری معنی‌دار نبود ($P>۰/۰۵$).

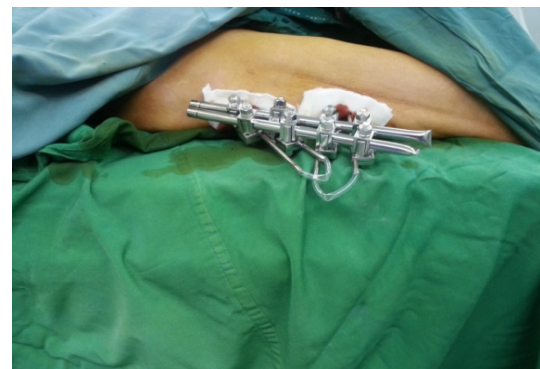شکستگی‌های ناپایدار با افزایش سن و کاهش تراکم استخوان بیشتر رخ می‌دهند و با عوارض زیادی در ارتباط هستند [۱۷]. چندین روش فیکساسیون برای درمان شکستگی‌های اینترترو-کانتریک پیشنهاد شده است. Scott [۲]، نخستین بار اکسترنال فیکساتور را برای درمان شکستگی‌های اینترتروکانتریک توضیح داد و در پی آن محققین متعددی انواع متفاوتی از اکسترنال فیکساتور را معرفی کردند، ولی نتایج چندان امیدوار کننده نبود [۱۹، ۱۸، ۲]. از طرف دیگر شواهد اخیر از این نظریه حمایت می‌کند که اکسترنال فیکساتور می‌تواند نتایج مشابه و یا حتی بهتر از نتایج روش‌های اینترنال فیکساسیون داشته باشد [۲۲-۲۰]. تمامی این پژوهش‌ها مزیت‌های اکسترنال فیکساسیون را شامل فرآیند سریع و ساده، کمترین میزان خونریزی، مواجهه کمتر با اشعه، کاهش درد، ریداکشن پایدار و وزن گذاری زودهنگام گزارش کرده‌اند. اکسترنال فیکساتور پرتروکانتریک به‌طور عمده در افراد با سن و با ریسک بالا استفاده شده است [۲۳، ۱۹، ۱۸]، هم‌چنین، این روش در بیماران مولتیپل تروما با شکستگی ساب تروکانتریک قابل استفاده است [۲۵، ۲۴]. این پژوهش به‌منظور یافتن اینکه آیا نتایج اکسترنال فیکساتور امیدوار کننده است یا خیر، طراحی شد. در بیماران گروه B اکسترنال فیکساتور به‌راحتی پذیرفته شد و بیماران مشکل قابل توجهی در هنگام نشستن و یا دراز کشیدن نداشتند (شکل شماره ۴). محدودیت حرکت در مفاصل هیپ و زانو و هم-چنین میزان زخم بستر در گروه B کمتر بود. VAS و HHS، در بیماران درمان شده با اکسترنال فیکساتور بالاتر بود. با وجود اینکه تفاوت معنی‌داری بین دو گروه یافت نشد. از طرف دیگر، تفاوت معنی‌دار آماری در میزان ریداکشن قابل قبول و مدت بستری بیمار، بین دو گروه مشاهده شد. در گروه اکسترنال فیکساتور میزان ریداکشن قابل قبول بیشتر و مدت بستری و هزینه‌ی مصرفی کمتر بود. این پژوهش مزایای روش اکسترنال فیکساتور را برای درمان شکستگی‌های اینترتروکانتریک در بیماران مسن و با ریسک بالا تایید می‌کند. در تایید مطالعات قبلی، میانگین زمان جراحی در گروه اکسترنال فیکساتور (۱۵ دقیقه)، کمتر از روش‌های دیگر از قبیل Dynamic hip screw بود [۲۶-۳۰]. در گروه اکسترنال فیکساتور نیاز به تزریق خون نبود، چون میزان خونریزی حین عمل در مقایسه با سایر روش‌های جراحی قابل توجه نیست [۳۱، ۳۰، ۲۶]. این نکته به‌ویژه زمانی اهمیت خود را نشان می‌دهد که در نظر داشته باشیم جمعیتی که دچار شکستگی اینترتروک می‌شوند، عمدتاً مسن و با ریسک بالا هستند. لازم به‌ذکر است که این تفاوت معنی‌دار در میزان خونریزی در روش‌های کمتر تهاجمی مانند Intramedullary nailing دیده نشده است [۳۲، ۹].



شکل شماره ۲- موقعیت پین‌های اکسترنال فیکساتور



شکل شماره ۳- A گرافی رخ از شکستگی اینترتروکانتریک تایپ AO A1 در بیمار ۸۱ ساله، B. پس از درمان با اکسترنال فیکساسیون در وضعیت مناسب.



شکل شماره ۴- اکسترنال فیکساتور به خوبی در بیماران پذیرفته شد و هیچ کدام مشکل جدی برای نشستن و یا خوابیدن نداشتند.

بحث

شکستگی‌های اینترتروکانتریک حدود نیمی از تمامی شکستگی‌های هیپ در افراد مسن را تشکیل می‌دهند. در این بین ۵۰ الی ۶۰ درصد شکستگی‌ها ناپایدار هستند [۱۷، ۱۶، ۸].

مکانیکی است که عموماً در شکستگی‌های ناپایدار و یا شکستگی‌های به شدت استئوپروتیک، چه بعد از اینترنال فیکساسیون و چه بعد از اکسترنال فیکساسیون گزارش شده است. اگرچه اکثر بیماران بررسی شده در این پژوهش دانسته استخوانی خوبی نداشتند، شیوع پایین عوارض مکانیکی در بیماران گروه اکسترنال فیکساتور دیده شد. Badras و همکاران [۲۳]، شیوع کمتر میگریشن شانز بین پروگزیمال به مفصل را در بیماران درمان شده با اکسترنال فیکساتور در قیاس با dynamic hip screw گزارش کردند. در روش اکسترنال فیکساتور، میگریشن شانز بین پروگزیمال به مفصل را از طریق کمی بیرون کشیدن پیچ پروگزیمال بدون نیاز به بی‌حسی درمان می‌کنیم [۹]. در بیماران ما هیچ موردی از میگریشن دیده نشد و ما فقط یک مورد cut-out از کورتکس فوقانی داشتیم که در بیماری با شکستگی reverse oblique مشاهده شد (این بیمار از مطالعه خارج گردید) و با توجه به شرایط نامناسب بیمار جراحی مجدد انجام نشد و کانزرواتو درمان شد. از معایب احتمالی اکسترنال فیکساتور این است که بررسی جوش خوردن شکستگی در برخی موارد دشوار است. ابزارهای تشخیصی بهتر و یا پیشرفت فیکساتورهای رادیولوسنت می‌تواند به حل این موضوع کمک کند. هم‌چنین، طراحی فیکساتورهایی که اجازه‌ی کمپرسن و دینامیزاسیون را در محل شکستگی می‌دهند، می‌تواند به تسریع جوش خوردن شکستگی کمک کند [۲۷].

نتیجه‌گیری

مطالعه ما نشان داد که روش اکسترنال فیکساتور درمانی موثر برای بیماران مسن و با ریسک بالا است که دچار شکستگی اینترتروکانتریک می‌شوند. این روش تحت بی‌حسی موضعی قابل اجراست، نیاز به fracture table ندارد، مواجهه با اشعه ناچیز است، زمان جراحی کوتاه است، میزان خونریزی قابل چشم‌پوشی است، ریداکشن قابل قبول و پایدار است، محدودیت حرکات هیپ و زانو کم است، میزان زخم بستر ناچیز است، مدت بستری در بیمارستان کوتاه است، هزینه‌ها کمتر است و پیش‌آگهی عملکردی بیماران مطلوب است.

تشکر و قدردانی

از استاد محترم جناب آقای دکتر محمد امامی به واسطه‌ی کمک‌های ارزشمندشان تشکر می‌کنیم.

دیگر اکسترنال فیکساتور در مقایسه با سایر روش‌های جراحی، میزان کمتر مواجهه با اشعه است. Vekris و همکاران [۹] نتایج مشابهی را یافتند. از مزایای دیگر اکسترنال فیکساتور امکان جراحی تحت بی‌حسی موضعی است که به‌خصوص در بیمارانی که از نظر سلامت در وضع مناسبی نیستند و برای آنها امکان روش‌های دیگر بی‌هوشی وجود ندارد، بسیار با اهمیت است [۲۵، ۱۸]. برای دست‌یابی به ریداکشن مطلوب در روش اکسترنال فیکساتور نیازی به fracture table نبود و ریداکشن با آویختن پا از پروگزیمال تیبیا از تخت جراحی محقق می‌شد، برخلاف زمان زیادی که برای انتقال بیمار به fracture table در روش DHS نیاز است. بیماران درمان شده با اکسترنال فیکساتور درد کمتری پس از عمل و در نتیجه احتمال بازگشت زودتر به سطح فعالیت قبل جراحی داشتند، گرچه این تفاوت از نظر آماری معنی‌دار نبود. تفاوتی بین نتایج عملکردی دو گروه دیده نشد و میانگین Harris hip score در هر دو مورد کم بود؛ علت این موضوع را می‌توان به شرایط زمینه‌ای نامناسب این بیماران نسبت داد. Moroni و همکاران [۴]، در مطالعه‌ی مشابهی با استفاده از پیچ‌های پوشیده از هیدروکسی آپاتایت، رشد استخوان در پوشش هیدروکسی آپاتایت و مقادیر کمتر کلاپس و آروس را گزارش کردند. از این‌رو، می‌توان پیشنهاد کرد که استفاده از پیچ‌های پوشیده از هیدروکسی آپاتایت ممکن است منجر به افزایش پایداری فیکساسیون شود. علاوه بر این، در شکستگی‌های اینترتروکانتریک پایدار ممکن است اکسترنال فیکساتور شبیه یک tension band عمل کند. در شکستگی‌های ناپایدار، اکسترنال فیکساتور به‌علت الاستیسیته موجب تشکیل کال فراوان می‌شود [۲۵]. اغلب load sharing بین استخوان و اکسترنال فیکساتور به‌دست می‌آید و موجب کاهش استرس وارده به فیکساتور می‌شود [۹]. ناحیه‌ی تماس وسیع بین پین‌ها و استخوان و هم‌چنین مقادیری اسلایدینگ، که اجازه‌ی کمی ایمپکشن در محل شکستگی را می‌دهد، در پایداری شکستگی نقش دارند [۳۳]. ۹ بیمار از بیماران ما عفونت درجه ۲ در محل پین داشتند (ترشحات سروزی از محل) و همه‌ی موارد با مراقبت روزانه از محل پین و آنتی‌بیوتیک خوراکی درمان شدند. این نتایج شبیه مطالعه‌ی Vossinakis و Badras بود [۲۲]، ولی در مطالعه‌ی Moroni و همکاران هیچ عفونتی در محل پین دیده نشد [۵]. محتمل است که نتایج بهتر در مطالعه آنها در نتیجه‌ی استفاده از پین‌های پوشیده شده از هیدروکسی آپاتایت به‌دست آمده باشد. کوتاه شدن اندام در اثر کلاپس و آروس از عوارض

References:

- [1] Lindskog DM, Baumgaertner MR. Unstable intertrochanteric hip fractures in the elderly. *J Am Acad Orthop Surg* 2004; 12(3): 179-90.
- [2] Scott IH. Treatment of intertrochanteric fractures by skeletal pinning and external fixation. *Clin Orthop* 1957; 10: 326-34.
- [3] Magyar G, Toksvig-Larsen S, Moroni A. Hydroxyapatite coating of threaded pins enhances fixation. *J Bone Joint Surg Br* 1997; 79(3): 487-9.
- [4] Moroni A, Faldini C, Pegreff F, Hoang-Kim A, Vannini F, Giannini S. Dynamic hip screw compared with external fixation for treatment of osteoporotic pertrochanteric fractures. A prospective, randomized study. *J Bone Joint Surg Am* 2005; 87: 753-9.
- [5] Moroni A, Heikkila J, Magyar G, Toksvig-Larsen S, Giannini S. Fixation strength and pin tract infection of hydroxyapatite-coated tapered pins. *Clin Orthop Relat Res* 2001; (388): 209-17.
- [6] Najafi MR, Mehrabi A, Najafi F. Seizure recurrence after a first unprovoked seizure: With and without treatment. *JRMS* 2008; 13(4): 161-5.
- [7] Wang JQ, Hu L, Su YG, Zhao CP, Wang BB, Zhong XD, et al. Primary clinical application of traction reductor for lower limb fracture. *Zhonghua Wai Ke Za Zhi* 2010; 48(18): 1425-9.
- [8] Baumgaertner MR, Curtin SL, Lindskog DM, Keggi JM. The value of the tip apex distance in predicting failure of fixation of peritrochanteric fractures of the hip. *J Bone Joint Surg Am* 1995; 77(7): 1058-64.
- [9] Vekris MD, Lykissas MG, Manoudis G, Mavrodontidis AN, Papageorgiou CD, Korompilias AV, et al. Proximal screws placement in intertrochanteric fractures treated with external fixation: comparison of two different techniques. *J Orthop Surg Res* 2011; 6: 48.
- [10] The Orthofix Pertrochanteric Fixator. Operative technique. Verona: Orthofix Srl; 1998.
- [11] Parker MJ. Cutting-out of the dynamic hip screw related to its position. *J Bone Joint Surg Br* 1992; 74(4): 625.
- [12] Dahl MT, Gulli B, Berg T. Complications of limb lengthening a learning curve. *Clin Orthop Relat Res* 1994; (301): 10-8.
- [13] Hamidi V, Ringerike T, Hagen G, Reikvam A, Klemp M. New anticoagulants as thromboprophylaxis after total hip or knee replacement. *Int J Technol Assess Health Care* 2013; 29(3): 234-43.
- [14] Foss NB, Kristensen MT, Palm H, Kehlet H. Postoperative pain after hip fracture is procedure specific. *Br J Anaesth* 2009; 102(1): 111-6.
- [15] Harris WH. Traumatic arthritis of the hip after dislocation and acetabular fractures: treatment by mold arthroplasty. An end-result study using a new method of result evaluation. *J Bone Joint Surg Am* 1969; 51(4): 737-55.
- [16] Koval KJ, Aharonoff GB, Rokito AS, Lyon T, Zuckerman JD. Patients with femoral neck and intertrochanteric fractures: Are they the same? *Clin Orthop Relat Res* 1996; (330): 166-72.
- [17] Cole PA, Bhandari M. What's new in orthopaedic trauma. *J Bone Joint Surg Am* 2006; 88(11): 2545-61.
- [18] Kazemian GH, Manafi AR, Najafi F, Najafi MA. Treatment of intertrochanteric fractures in elderly highrisk patients: Dynamic Hip Screw vs. External Fixation. *Injury* 2013, 10.1016/j.injury.2013.11.020.
- [19] Kamble KT, Murthy BS, Pal V, Rao KS. External fixation in unstable intertrochanteric fractures of femur. *Injury* 1996; 27: 139-42.
- [20] Christodoulou NA, Sdrenias CV. External fixation of select intertrochanteric fractures with single hip screw. *Clin Orthop Relat Res* 2000; (381): 204-11.
- [21] Vossinakis IC, Badras LS. Management of pertrochanteric fractures in high-risk patients with an external fixation. *Int Orthop* 2001; 25(4): 219-22.
- [22] Vossinakis IC, Badras LS. The external fixator compared with the sliding hip screw for pertrochanteric fractures of the femur. *J Bone Joint Surg Br* 2002; 84(1): 23-9.
- [23] Badras L, Skretas E, Vayanos ED. The use of external fixation in the treatment of trochanteric fractures. *Rev Chir Orthop* 1997; 83: 461-5.
- [24] Buckley JR, Caiach SM. External fixation in comminuted upper femoral fractures. *Injury* 1993; 24(7): 476-8.
- [25] Dhal A, Singh SS. Biological fixation of subtrochanteric fractures by external fixation. *Injury* 1996; 27(10): 723-31.
- [26] Bridle SH, Patel AD, Bircher M, Calvert PT. Fixation of intertrochanteric fractures of the femur. *J Bone Joint Surg Br* 1991; 73(2): 330-4.
- [27] Nungu S, Oorerud C, Rehnberg L. Treatment of intertrochanteric fractures: comparison of Ender nails and sliding screw plates. *J Orthop Trauma* 1991; 5(4): 452-7.
- [28] Fornander P, Thorngren KG, Tornqvist H, Ahrengart L, Lindgren U. Swedish experience with the Gamma nail versus sliding hip screw in 209 randomised cases. *Int J Orthop Traumatol* 1994; 4: 118-22.
- [29] Grosse A, Taglalang G. Gamma locking nail: surgical technique. London: Howmedica; 1992.
- [30] Friedmann BA. An analysis of surgical blood use in US hospitals with application to the surgical blood order schedule. *Transfusion* 1979; 19(3): 268-78.
- [31] Mac Bride DJ, Stother JG. Blood transfusion requirements in elderly patients with surgically treated fractures of the femoral neck. *J Royal Coll Surg Edinberg* 1988; 33(6): 311-3.

[32] Hardy DC, Descamps PY, Krallis P, Fabeck L, Smets P, Bertens CL, et al. Use of an intramedullary hip-screw compared with a compression hip-screw with a plate for intertrochanteric femoral fractures. A prospective, randomized study of one hundred patients. *J Bone Joint Surg Am* 1998;

80(5): 618-30.

[33] Scarante B, Ranellucci M, Lavini F. The dynamic axial fixator in the treatment of pertrochanteric fractures of the femur. *Int J Orthop Traum* 1993; 3(Suppl 3): 58-60.