

Effect of pumpkin extract regimen on testicular structure and serum biochemical parameters in cyclophosphamide-treated adult rats

Mohammadi F¹, Nikzad H^{1*}, Taghizadeh M², Moravveji SA³

1- Anatomical Sciences Research Center, Kashan University of Medical Sciences, Kashan, I. R. Iran.

2- Research Center for Biochemistry and Nutrition in Metabolic Disorders, Kashan University of Medical Sciences, Kashan, I. R. Iran.

3- Trauma Research Center, Kashan University of Medical Sciences, Kashan, I. R. Iran.

Received April 19, 2012; Accepted September 9, 2013

Abstract:

Background: The aim of this study was to examine the effect of pumpkin extract regimen on testicular structure and serum biochemical parameters in cyclophosphamide (CP)-treated adult rats.

Materials and Methods: In this experimental study, 40 adult male Wistar rats (250-300 g) were allocated into 4 groups (n=10). The first group (control) received a single-dose of saline (1 ml); the second group a single dose of CP (100 mg/kg body weight); the third and fourth group pumpkin extract (300 and 600 mg orally, respectively) for 6-week after CP. Histological and morphological structures of the testis, malondialdehyde (MDA), reactive oxygen species (ROS), the antioxidant and testosterone levels in serum were evaluated in different groups.

Results: Findings of this study showed that the number of germ cells and epithelium thickness in seminiferous tubules were decreased in the CP group compared to the control ($P<0.001$). These variables increased in the pumpkin extract group compared to the CP group ($P<0.001$). Pumpkin extract (300 and 600 mg/kg) increased the antioxidant and ROS levels in serum compared to the control and CP groups, respectively ($P<0.05$).

Conclusion: Pumpkin extract (300 mg/kg) has an antioxidant activity and thus can reduce the adverse effects of CP in testis.

Keywords: Pumpkin, Cyclophosphamide, Testis, Rat

* Corresponding Author.

Email: nikzad_h@kaums.ac.ir

Tel: 0098 913 161 6689

Fax: 0098 361 562 115

Conflict of Interests: *No*

Feyz, Journal of Kashan University of Medical Sciences November, 2013; Vol. 17, No 5, Pages 438-446

Please cite this article as: Mohammadi F, Nikzad H, Taghizadeh M, Moravveji SA. Effect of pumpkin extract regimen on testicular structure and serum biochemical parameters in cyclophosphamide-treated adult rats. *Feyz* 2013; 17(5): 438-46.

اثر رژیم غذایی حاوی عصاره‌ی تخم کدو بر روی بیضه و پارامترهای بیوشیمیایی سرم خون موش‌های صحرایی بالغ تیمار شده با سیکلوفسفامید

۱ فروزان محمدی ، حسین نیکزاد ، *۲ محسن تقی‌زاده ، سید علیرضا مروجی ۳ ۴

خلاصه:

سابقه و هدف: این مطالعه با هدف بررسی تاثیر مصرف رژیم غذایی حاوی عصاره‌ی تخم کدو بر ساختار بیضه و پارامترهای بیوشیمیایی سرم خون موش‌های صحرایی بالغ تیمار شده با سیکلوفسفامید اجرا گردید.

مواد و روش‌ها: در این مطالعه تجربی ۴۰ سر موش بالغ نژاد ویستار با وزن ۲۵۰-۳۰۰ گرم به ۴ گروه ۱۰ تایی تقسیم شدند. گروه اول (دارونما): موش‌های سالم دریافت‌کننده ۱ میلی‌لیتر نرمالین سالین. گروه دوم: سیکلوفسفامید با یک دوز ۱۰۰ میلی‌گرم بر کیلوگرم بر وزن بدن، و گروه‌های سوم و چهارم: دوزهای ۳۰۰ و ۶۰۰ میلی‌گرم بر کیلوگرم در روز، عصاره تخم کدو را به‌صورت خوراکی و آغشته با غذا به‌مدت ۶ هفته بعد از تزریق داروی سیکلوفسفامید با همان دوز به‌صورت تزریق داخل صفاقی دریافت کردند. ساختارهای بافت‌شناسی و مورفولوژیک بیضه‌ها و هم‌چنین فاکتورهایی مانند ROS، MDA، سطح آنتی‌اکسیدان و تستوسترون در سرم خون موش‌ها مورد ارزیابی قرار گرفتند.

نتایج: تعداد سلول‌های جرم و ضخامت اپی‌تلیوم در لوله‌های منی‌ساز در گروه تیمار شده با سیکلوفسفامید در مقایسه با گروه کنترل کاهش معنی‌داری ($P < 0/001$) نشان دادند. این متغیرها در گروه دریافت‌کننده عصاره تخم کدو در مقایسه با گروه تیمار شده با سیکلوفسفامید به‌طور معنی‌داری افزایش یافت ($P < 0/001$). تخم کدو با دوزهای ۳۰۰ و ۶۰۰ میلی‌گرم بر کیلوگرم سطح آنتی‌اکسیدان و ROS را در مقایسه با گروه‌های کنترل و تیمار شده با سیکلوفسفامید به‌ترتیب افزایش داد ($P < 0/05$).

نتیجه‌گیری: مطالعه حاضر نشان داد که تخم کدو با دوز ۳۰۰ میلی‌گرم بر کیلوگرم در روز دارای خاصیت آنتی‌اکسیدانی است و عوارض جانبی داروی سیکلوفسفامید بر روی پارامترهای بیضه موش‌های صحرایی را کاهش می‌دهد.

واژگان کلیدی: تخم کدو، سیکلوفسفامید، بیضه، موش صحرایی

دو ماه‌نامه علمی - پژوهشی فیض، دوره هفدهم، شماره ۵، آذر و دی ۱۳۹۲، صفحات ۴۴۶-۴۳۸

مقدمه

سیکلوفسفامید دارای یک عامل آلکیل‌کننده سمی بوده و به‌عنوان یک داروی ضد سرطان قوی در درمان سرطان‌های مختلف مثل لوسمی و لنفوم هوجکین استفاده می‌شود. این دارو هم‌چنین دارای اثرات سرکوب‌کننده سیستم ایمنی در پیوند اندام‌ها و بیماری‌های خودایمنی مانند لوپوس اریتماتوز و MS می‌باشد [۳]. تصور می‌شود هدف اصلی از فعالیت ضد سرطانی این دارو DNA باشد [۴]. البته سلول‌های اسپرماتوزونیک نیز به‌دلیل فعالیت تقسیم میتوزی بالای‌شان مورد هدف این دارو قرار می‌گیرند [۵]. دانشمندان معتقدند که اساس بیوشیمیایی سمیت سیکلوفسفامید مربوط به تولید رادیکال‌های آزاد و گونه‌های اکسیژن فعال در بافت‌ها می‌باشد که هرگاه به‌مقدار زیادی تولید شود، موجب تکه تکه شدن DNA و از دست رفتن عملکرد طبیعی اسپرم در ارتباط با آسیب پراکسیداتیو به میتوکندری و غشاء اسپرم می‌شود [۵]. اخیراً در چندین مطالعه گزارش شده است که تعدادی از داروهای گیاهی تأثیرات مثبتی بر پارامترهای اسپرم دارند [۶]. استفاده از گیاهان دارویی در میان مردم از زمان‌های باستان معروف بوده و در سال‌های اخیر نیز به استفاده از آنها توجه خاصی شده است [۸،۷]. گیاهان دارویی به‌خصوص گیاهان غنی از ترکیبات پلی‌فنولی و

با توجه به شیوع فراوان انواع سرطان‌ها و نیاز به درمان این بیماری، امروزه انواع مختلفی از داروهای شیمی درمانی مانند سیکلوفسفامید، سیس پلاتین، وین کریستین، و وین بلاستین استفاده می‌شوند و برای اولین بار، آسیب‌های بیضوی ایجاد شده توسط داروهای شیمی درمانی در انسان در سال ۱۹۴۸ گزارش شدند که در ۲۷ تا ۳۰ درصد از بیمارانی که با این داروها درمان شده بودند، آزواسپرمیا، اولیگوزواسپرمیا، تغییرات بافتی و بیوشیمیایی در بیضه و اپیدیدیم و اختلال در ترشح گنادوتروپین مشاهده گردید [۲،۱].

۱ کارشناس ارشد علوم تشریح، مرکز تحقیقات علوم تشریح، دانشگاه علوم پزشکی کاشان

۲ دانشیار، مرکز تحقیقات علوم تشریح، دانشگاه علوم پزشکی کاشان

۳ استادیار، مرکز تحقیقات بیوشیمی و تغذیه در بیماری‌های متابولیک، دانشگاه علوم پزشکی کاشان

۴ دانشیار، مرکز تحقیقات تروما، دانشگاه علوم پزشکی کاشان

* نشانی نویسنده مسئول:

کاشان، کیلومتر ۵ بلوار قطب روانی، دانشگاه علوم پزشکی کاشان، مرکز تحقیقات

علوم تشریح

دوره نویس: ۵۶۲۱۱۵ ۰۳۶۱

تلفن: ۰۹۱۳۱۶۱۶۶۸۹

پست الکترونیک: nikzad_h@kaums.ac.ir

تاریخ پذیرش نهایی: ۹۲/۶/۱۸

تاریخ دریافت: ۹۲/۱/۳۱

بنابراین، تحقیق حاضر با هدف بررسی اثر رژیم غذایی حاوی عصاره‌ی تخم کدو بر روی بیضه موش‌های صحرایی بالغ تیمار شده با سیکلوفسفامید انجام گرفت.

مواد و روش‌ها

حیوانات: ۴۰ سر موش بالغ و سالم ۸ هفته‌ای نژاد ویستار با وزن ۳۰۰-۲۵۰ گرم از مرکز پرورش حیوانات دانشگاه علوم پزشکی کاشان تهیه شده و در قفس‌های سیمی و تحت شرایط نوری (۱۲ ساعت روشنایی، ۱۲ ساعت تاریکی) در دمای اتاق (۲۵±۲) درجه سانتی‌گراد و رطوبت ثابت (۵±۵ درصد) برای حداقل یک هفته قبل از آزمایش نگهداری شدند و تا پایان آزمایش این شرایط حفظ شد. قفس‌های حیوانات تمیز نگهداری شده و غذا و آب به‌طور منظم و روزانه داده شد. همه‌ی آزمایشات با توجه به اصول اخلاقی پژوهش بر روی حیوانات آزمایشگاهی مصوب کمیته اخلاق دانشگاه علوم پزشکی کاشان، اجرا گردید. موش‌ها به‌طور تصادفی به ۴ گروه ۱۰ تایی تقسیم شدند. گروه اول (دارونما): موش‌های سالم که معادل ۱ میلی‌لیتر نرمال سالین به-صورت تزریق درون صفاقی دریافت کردند. گروه دوم: این گروه با سیکلوفسفامید با یک دوز ۱۰۰ میلی‌گرم بر کیلوگرم بر وزن بدن به‌صورت داخل صفاقی تیمار شدند. گروه سوم و چهارم: دوزهای ۳۰۰ و ۶۰۰ میلی‌گرم بر کیلوگرم در روز عصاره تخم کدو را به-صورت خوراکی و آغشته با غذا به‌مدت ۶ هفته بعد از تزریق داروی سیکلوفسفامید دریافت کردند.

نحوه‌ی تهیه‌ی عصاره‌ی تخم کدو: ابتدا تخم کدوی کاغذی بومی تهیه شد و توسط کارشناس کشاورزی از نظر گونه (*Cucurbita pepo con*) و واریته تایید گردید. سپس آسیاب گردیده و با حلال هگزان با نسبت ۵۰ درصد آب در داخل قیف دکانتور ریخته شد. پس از ۱۲ ساعت تماس حلال با تخم کدو فاز روغنی حلال همراه با آب از طریق شیر قیف خارج شده و پسماند روغن‌گیری شده برای عصاره‌گیری در داخل پرکولاتور ریخته شد. سپس، به میزان لازم حلال (الکل ۶۰ درجه) روی آن ریخته شد تا تمام سطح تخم کدوی روغن‌گیری شده را بگیرد. به‌مدت ۷۲ ساعت حلال با تخم کدو تماس داشت. سپس، با فیلتر کردن مخلوط توسط کاغذ صافی با نسبت ۱ به ۱، عصاره‌ی هیدروالکلی جدا شد.

نحوه‌ی آماده‌سازی رژیم غذایی: غذای آماده شده موش-ها (شرکت بهپرور) خریداری و آسیاب شد و پس از آسیاب شدن به‌صورت پودر شده با دوز مورد نیاز عصاره تخم کدو مخلوط گردید. عصاره تخم کدو به آرامی به غذای آسیاب شده اضافه

فلاونوئیدها با دارا بودن خاصیت آنتی‌اکسیدانی و با توجه به اینکه ظرفیت‌های اهداء هیدروژن و رسوب دادن یون‌های فلزی را دارند به‌عنوان عامل حفاظتی در مقابل داروهای شیمی درمانی در نظر گرفته شده‌اند [۹]. ترکیبات فنولی از طریق جاروب کردن رادیکال-های آزاد و افزایش سیستم دفاعی آنتی‌اکسیدان میزبان دارای اثرات حفاظتی ثابت شده‌ای در مقابل عوارض تخریبی ژنو-توکسیک سرطان‌زاها هستند [۱۱،۱۰]. بیان شده است که عوامل شیمی درمانی قادر هستند از طریق جاروب کنندگی رادیکال‌های آزاد، ممانعت از شکل‌گیری متابولیت‌های سرطان‌زای واکنشی، القاء آنزیم‌های سم‌زدای سرطان‌زا و موثر بر آپوپتوز و نیز مهار تکثیر سلولی اثرات‌شان را اعمال کنند [۱۲]. شواهد زیادی وجود دارد که برخی ترکیبات گیاهی مانند ویتامین‌ها، فلاونوئیدها، پلی-فنول‌ها، کاروتنوئیدها، کاتچین و استروئیدهای گیاهی می‌توانند به-عنوان مهار کننده‌های موتاژنیک عمل کنند [۱۲،۱۰]. از طرف دیگر، درمان‌های جایگزین مانند گیاهان دارویی در مقایسه با دیگر روش‌ها کمتر تهاجمی بوده و از لحاظ اقتصادی نیز مقرون به صرفه هستند. ارزش غذایی بالای تخم کدو و نیز توانایی آن در جلوگیری و درمان بیماری‌های پروستات و ناتوانی جنسی مردان در فرهنگ‌های مختلف پذیرفته شده است [۱۳]. دانه و روغن دانه تخم کدو منابع غنی از پروتئین‌ها، فیتواسترول‌ها، اسیدهای چرب غیر اشباع چندگانه شامل لینولنیک، لینولنیک، ویتامین‌ها (E, A) و آنتی‌اکسیدان‌ها مانند کاروتنوئیدها، لوتئین، توکوفرول، گاما، کلروفیل و عناصری مثل روی و سلنیوم هستند [۱۵،۱۴]. تخم کدو فقط منبع غنی از روی نیست و حاوی مواد معدنی و ویتامین‌های دیگری مثل منیزیم، آهن، کلسیم، فسفر، ویتامین A, B, E و فولیک اسید می‌باشد که همگی برای اسپرماتوژنز طبیعی لازم هستند [۱۳]. بیان شده است که ویتامین A از پراکسیداسیون لیپیدی در بیضه‌ها جلوگیری می‌کند و موجب بهبود اسپرماتوژنز و گسترش تمایز ساختاری سلول‌های اپی‌تلیال اپیدیدیم می‌شود [۱۶]. هم‌چنین، نشان داده شده است که جذب عصاره تخم کدو با کاهش علائم هیپرتروفی خوش خیم پروستات همراه است [۱۷، ۱۸]. Abd El-Ghany و همکارانش گزارش کرده‌اند که دانه، عصاره و روغن تخم کدو در بهبود توانایی تولید مثلی موش‌های صحرایی نر اهمیت زیادی دارند. هم‌چنین، مصرف این گیاه را در رژیم غذایی روزانه با هدف کاهش عوارض جانبی آلودگی با سرب و وضعیت جنسی مطلوب پیشنهاد می‌نمایند [۱۴]. اگرچه در حال حاضر اثرات مثبت تخم کدو بر روی باروری پذیرفته شده است ولی تاکنون نقش حفاظتی عصاره‌ی تخم کدو بر روی پارامترهای بیضه بعد از درمان با سیکلوفسفامید روشن نشده است.

توسط دستگاه ELISA Reader مدل Statefax 2100 اندازه گیری شد.

مطالعات بافت شناسی: بیضه‌ها به‌دقت تشریح شده و تمام چربی آن‌ها زدوده گردید. وزن بیضه با یک ترازوی حساس اندازه‌گیری شد. بیضه چپ در فیکساتیو بوئن به‌مدت ۴۸ ساعت قرار داده شد و بعد از گذشت ۱۲ ساعت به ۳ قسمت مساوی تقسیم شد و قسمت میانی آن جهت فرایند آماده‌سازی بافت و تهیه بلوک‌های پارافینی استفاده گردید. توسط میکروتوم برش‌های ۵ میکرومتر تهیه شده و سپس لام‌ها با هماتوکسیلین-ائوزین رنگ-آمیزی شدند و با میکروسکوپ نوری تحت بررسی کیفی و کمی قرار گرفتند. برای شمارش سلول‌های مجاری منی‌ساز، ۵ برش به-صورت تصادفی و از هر برش، ۲ مجرای منی‌ساز در هر بیضه که در مراحل VII و VIII سیکل سلولی بودند و مقطع کاملاً گرد داشتند، مورد مطالعه قرار گرفتند [۲۰]. شمارش سلولی با استفاده از میکروسکوپ نوری زایس دارای عدسی چشمی با درشت‌نمایی $\times 40$ انجام شد. در هر مجرای سلول‌های اسپرماتوگونی، اسپرماتوسیت اولیه، اسپرماتیدهای گرد و طولی شده و سلول‌های سرتولی شمارش شده و پس از تعیین میانگین سلول‌های فوق در مجاری یک گروه با سلول‌های گروه دیگر مورد مقایسه قرار گرفت. برای اندازه‌گیری قطر مجاری منی‌ساز، ضخامت اپیتلیوم و قطر لومن نیز از میکروسکوپ نیکون مدل Eclipse Ti-S دارای Camera Control Unit DS-L2 با بزرگ‌نمایی $\times 10$ استفاده شد. روش مطالعه بدین ترتیب بود که ۳۰ مجرای منی‌ساز (۵ مقطع و از هر مقطع ۶ لوله) با مقطع گرد یا نزدیک به گرد در هر بیضه اندازه‌گیری شد [۲۱].

داده‌ها به‌صورت $\bar{X} \pm SD$ نمایش داده شد و آنالیزهای آماری با استفاده از آزمون ANOVA و تست‌های تعقیبی Tukey و Dunnett T3 انجام شد. برای بررسی نرمالیتی داده‌ها نیز از آزمون کولموگروف اسمیرنوف استفاده گردید. مقادیر $P < 0.05$ از نظر آماری معنی‌دار در نظر گرفته شد.

نتایج

ریزش موها و کاهش اشتها (متوسط غذای روزانه ۸ گرم به‌جای ۱۶ گرم) در ۵ روز اول بعد از تجویز دارو در موش‌هایی که با داروی سیکلوفسفامید تیمار شدند، مشاهده گردید. هم‌چنین، ایجاد واکوئول‌هایی در اپی‌تلیوم لوله‌های منی‌ساز و ریختن سلول‌های جرم به داخل لومن، ویژگی‌های دیگر گروه تیمار شده با سیکلوفسفامید بود (شکل شماره ۱). گروه کنترل ظاهر بافت شناسی طبیعی لوله‌های منی‌ساز و تعداد نرمال سلول‌ها را در لوله

گردید تا به شکل خمیر درآمد. سپس، روی سینی‌های فلزی را با کاغذ صافی پوشانده و خمیر را پهن کردیم و با استفاده از خط کش به‌صورت پلیت‌هایی 3×3 سانتی‌متر درآورده و داخل آون با دمای ۵۰ درجه قرار دادیم تا خشک شد. بعد از ۲۴ ساعت غذای خشک شده را به‌مدت ۲ ساعت در دمای اتاق قرار دادیم تا سرد شد. این غذا برای یک هفته تهیه گردید و در یخچال نگهداری شد. زمانی که داروی سیکلوفسفامید تزریق شد به‌دلیل کاهش اشتها میزان دریافت غذای حیوانات در ۵ روز اول حدود ۸ گرم بود، در حالی‌که در شرایط معمولی میزان دریافت غذا برای هر موش ۱۷-۱۵ گرم بود که بر این اساس عصاره تخم کدو مبنی بر دوز بر کیلوگرم تنظیم گردید.

جمع‌آوری نمونه‌ها: در موش‌ها حداکثر سمیت بیضوی ناشی از داروی سیکلوفسفامید در عرض ۲ هفته بعد از تزریق دارو با دوز ۱۰۰ میلی‌گرم بر کیلوگرم بر وزن بدن آشکار می‌گردد [۳]. از آنجایی‌که دوره‌ی اسپرماتوزن در موش‌ها تقریباً ۴۸ روز است [۱۹]، در این مطالعه حیوانات ۶ هفته بعد از تزریق دارو با اثر بیهوش و سپس وزن شدند. پس از ایجاد برش روی قفسه سینه و شکم ابتدا از قلب آن‌ها خون‌گیری به‌عمل آمد. خون جمع‌آوری شده از بطن چپ قلب بلافاصله در لوله‌های آزمایش ریخته شد و به‌منظور جدا کردن سرم، در دستگاه سانتریفیوژ با دور ۳۰۰۰RPM به‌مدت ۱۰ دقیقه قرار داده شد. سپس، بیضه‌ها برداشته شد.

مطالعات بیوشیمیایی: نمونه‌های سرم تا زمان بررسی در فریزر ۲۰- درجه سانتی‌گراد نگهداری شد. برای بررسی MDA، ROS و آنتی‌اکسیدان و هورمون تستوسترون از کیت‌های خریداری شده از شرکت Glory Science از تکنیک ELISA (روش ساندویچ) استفاده گردید و مراحل آزمایش بر طبق کاتولوگ هر کیت انجام شد. به‌طور خلاصه، برای هر کیت محلول‌های استاندارد آماده گردید و به پلیت ۹۶ چاهکی اضافه شد. در ابتدا آنتی بادی اولیه، سرم خون و سپس آنتی بادی ثانویه به چاهک‌ها اضافه شدند. آنتی‌بادی‌ها در ته چاهک‌ها coat شده بودند. بعد از آن سرم خون که محتوی آنتی‌ژن مدنظر بود اضافه گردید و سپس آنتی‌بادی دوم نشان‌دار شده با استرپتوآویدین -HRP اضافه شد و به‌مدت ۶۰ دقیقه در دمای ۳۷ درجه سانتی‌گراد انکوبه شدند. پلیت شسته شد و محلول‌های رنگ‌زا اضافه شد و به-مدت ۱۰ دقیقه در دمای ۳۷ درجه سانتی‌گراد قرار داده شد. در نهایت محلول متوقف کننده اضافه شد تا واکنش متوقف شود که در این مرحله رنگ از آبی به زرد تغییر کرد. بعد از اضافه کردن محلول متوقف کننده، جذب نوری در طول موج ۴۵۰ نانومتر

اسپرمتوگونی، اسپرمتوسیت اولیه، اسپرمتیدهای گرد و طویل شده و سرتولی نسبت به گروه سیکلوفسفامید افزایش معنی داری را نشان داد ($P < 0/001$) و در گروه تخم کدو با دوز 600 میلی گرم بر کیلوگرم افزایش معنی داری در تعداد سلولهای اسپرمتوگونی، اسپرمتوسیت اولیه، و اسپرمتید نسبت به گروه سیکلوفسفامید مشاهده گردید ($P < 0/001$) (جدول شماره ۲). هم چنین، تفاوت معنی داری در وزن بیضه حیوان در بین گروههای مختلف مشاهده نشد (جدول شماره ۲). در بررسی پارامترهای بیوشیمیایی نیز گروه تخم کدو با دوز 300 میلی گرم بر کیلوگرم از نظر میزان آنتی اکسیدان، افزایش معنی داری را در مقایسه با گروههای کنترل و سیکلوفسفامید نشان داد ($P < 0/05$) و میزان ROS هم در گروه تخم کدوی 600 میلی گرم بر کیلوگرم به طور معنی داری افزایش یافت ($P < 0/05$) (جدول شماره ۳).

های منی ساز نشان داد (شکل شماره ۲). در گروههای دریافت کننده تخم کدو نیز افزایش تعداد سلولها در لولههای منی ساز بیضه، افزایش تعداد مراحل ۷، ۸ و تجمع اسپرمها داخل لومن لوله های منی ساز مشاهده گردید (شکل شماره ۳). در بررسی نتایج مورفومتریک، ضخامت اپی تلیوم لولههای منی ساز در گروههای تخم کدو در مقایسه با گروه سیکلوفسفامید افزایش معنی داری را نشان داد ($P < 0/001$). هم چنین، ضخامت اپی تلیوم در گروه سیکلوفسفامید به طور معنی داری کاهش یافت ($P < 0/001$). در بررسی قطر لوله و لومن تفاوت معنی داری در گروههای مختلف مشاهده نگردید (جدول شماره ۱). در بررسی تعداد سلولها، در موشهای تیمار شده با سیکلوفسفامید تعداد سلولهای جرم به طور معنی داری کاهش یافت ($P < 0/001$). در بیضه موشها در گروه تخم کدو با دوز 300 میلی گرم بر کیلوگرم تعداد سلولهای

جدول شماره ۱- تاثیر تجویز عصاره تخم کدو بر پارامترهای بافت شناسی در لولههای منی ساز بیضه موشهای صحرایی تیمار شده با سیکلوفسفامید

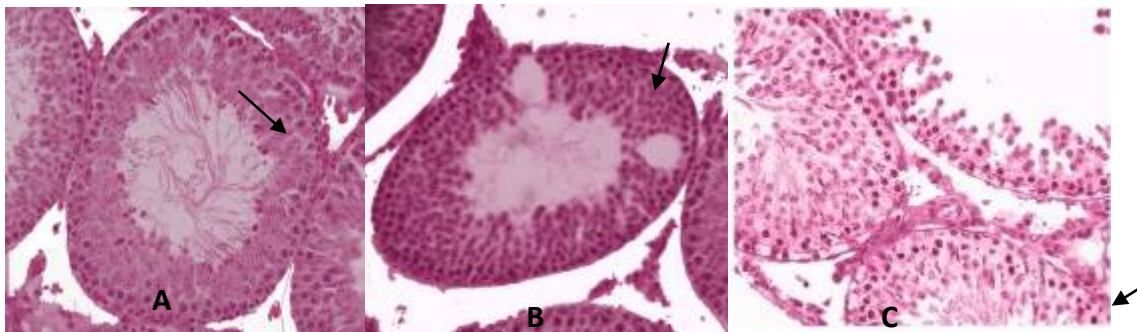
گروهها	کنترل	سیکلوفسفامید	تخم کدو 300	تخم کدو 600	P
متغیر	$\bar{X} \pm SD$	$\bar{X} \pm SD$	$\bar{X} \pm SD$	$\bar{X} \pm SD$	
قطر لوله (میکرون)	28720 ± 13774	27080 ± 1981	26310 ± 1171	26576 ± 1754	0/059
ضخامت اپی تلیوم (میکرون)	15278 ± 814	13116 ± 670	14919 ± 502	14475 ± 3741	< 0/001
قطر لومن (میکرون)	13342 ± 747	13964 ± 1821	11330 ± 932	12750 ± 1716	0/274

جدول شماره ۲- تاثیر تجویز عصاره تخم کدو بر پارامترهای وزن بیضه و تعداد سلولهای زایا و سرتولی در لولههای منی ساز بیضه موشهای صحرایی تیمار شده با سیکلوفسفامید

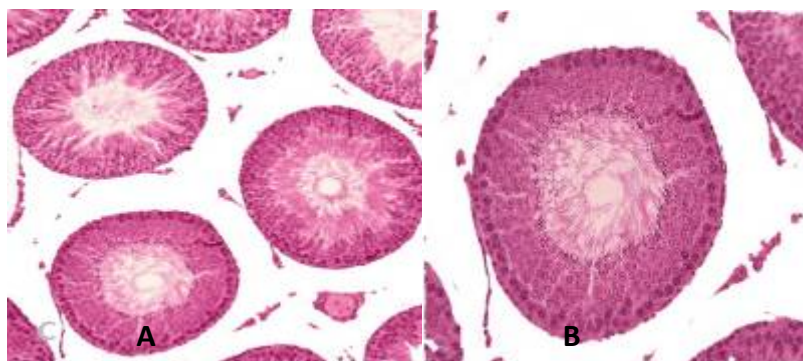
گروهها	کنترل	سیکلوفسفامید	تخم کدو 300	تخم کدو 600	P
متغیر	$\bar{X} \pm SD$	$\bar{X} \pm SD$	$\bar{X} \pm SD$	$\bar{X} \pm SD$	
وزن بیضه (گرم)	1/32 ± 0/320	1/31 ± 0/070	1/34 ± 0/105	1/32 ± 0/171	0/98
اسپرمتوگونی (تعداد)	63/15 ± 8/15	51/55 ± 3/41	68/93 ± 4/01	70/95 ± 4/49	< 0/001
اسپرمتوسیت اولیه (تعداد)	74/20 ± 11/16	57/30 ± 2/03	79/05 ± 4/86	77/90 ± 4/85	< 0/001
اسپرمتید گرد (تعداد)	230/0 ± 38/27	196 ± 9/12	242/03 ± 18/90	232/02 ± 9/80	0/001
اسپرمتید طویل شده (تعداد)	195/92 ± 26/53	161/11 ± 10/94	203/95 ± 18/68	185/37 ± 12/31	0/002
سرتولی (تعداد)	17/75 ± 3/89	15/26 ± 2/82	22/15 ± 3/57	18/42 ± 2/21	0/001

جدول شماره ۳- تاثیر تجویز عصاره تخم کدو بر پارامترهای بیوشیمیایی سرم خون موشهای صحرایی تیمار شده با سیکلوفسفامید

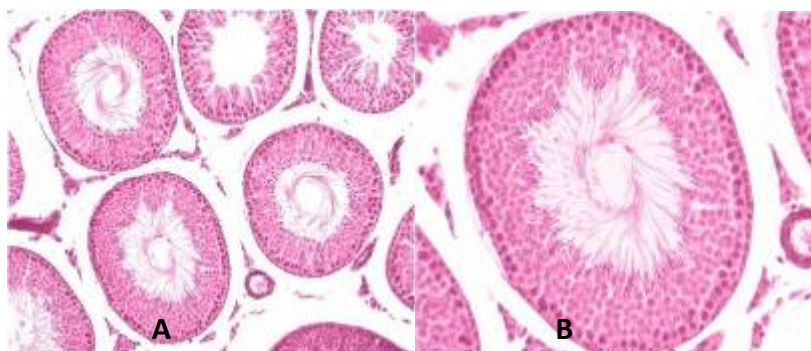
گروهها	کنترل	سیکلوفسفامید	تخم کدو 300	تخم کدو 600	P
متغیر	$\bar{X} \pm SD$	$\bar{X} \pm SD$	$\bar{X} \pm SD$	$\bar{X} \pm SD$	
تستوسترون (ng/dl)	7/38 ± 2/09	8/39 ± 1/43	7/12 ± 3/28	8/16 ± 2/23	0/63
آنتی اکسیدان (μl)	5/51 ± 3/52	5/20 ± 2/43	11/30 ± 3/67	6/32 ± 1/79	0/001
MDA (nmol/ml)	2/42 ± 0/46	2/71 ± 0/42	2/40 ± 0/67	2/28 ± 0/68	0/43
ROS	3/40 ± 0/85	2/60 ± 1/03	4/03 ± 0/55	6/24 ± 1/64	0/003



شکل شماره ۱- مقطعی از بافت بیضه در گروه دریافت کننده سیکلوفسفامید. فلش کاهش سلول‌های زایا در لومن (مقطع A)، واکونوله شدن اپی‌تلیوم (مقطع B) و ریخته شدن سلول‌های زایا به داخل لومن لوله‌های منی‌ساز و کاهش آنها در اپی‌تلیوم (مقطع C) را نشان می‌دهد. (رنگ آمیزی هماتوکسیلین و انوزین، بزرگ‌نمایی ۴۰۰)



شکل شماره ۲- مقطعی از بافت بیضه در گروه کنترل که ظاهر بافت شناسی طبیعی لوله‌های منی‌ساز را نشان می‌دهد. A. بزرگ‌نمایی ۲۰۰، B. بزرگ‌نمایی ۴۰۰. (رنگ آمیزی هماتوکسیلین و انوزین)



شکل شماره ۳- مقطعی از بافت بیضه در گروه تخم کدو ۳۰۰ که افزایش تعداد سلول‌ها در لوله‌های منی‌ساز بیضه، افزایش تعداد مراحل ۸.۷ و تجمع اسپرم‌ها را داخل لومن لوله‌های منی‌ساز نشان می‌دهد. A. بزرگ‌نمایی ۲۰۰، B. بزرگ‌نمایی ۴۰۰. (رنگ آمیزی هماتوکسیلین و انوزین)

بحث

لوله‌ها، لوله‌های منی‌ساز نامنظم و فیبروز پری‌واسکولار گردد [۳]. هم‌چنین، Ali Osman و همکاران به این نتیجه رسیدند که در موش‌های تیمار شده با سیکلوفسفامید تعداد و ضخامت لایه سلول‌های ژرمینال، تعداد و قطر لوله‌های منی‌ساز نسبت به گروه کنترل کاهش معنی‌داری دارد [۲۲] که با نتایج این پژوهش هم‌خوانی دارد. طبق نتایج این پژوهش، تغییرات معنی‌داری در وزن بیضه مشاهده نگردید که با مطالعه‌ی Das و همکارانش در تناقض است. آنها دریافتند که وزن اندام‌های تولید مثلی در موش‌های القاء شده با CP به‌طور معنی‌داری کاهش یافت که مهار آندروژنز بیضوی و ترشح گونادوتروپین‌های هیپوفیز را دلیل کاهش وزن

در این مطالعه تعداد سلول‌های اسپرماتوگونی، اسپرماتوسیت اولیه، اسپرماتیدهای گرد و طویل شده و ضخامت اپی‌تلیوم در لوله‌های منی‌ساز بیضه‌های گروه سیکلوفسفامید کاهش معنی‌داری را نسبت به بقیه‌ی گروه‌ها نشان داد. کاهش آماری تعداد سلول‌ها را می‌توان به مورد هدف قرار گرفتن سلول‌های اسپرماتوژنیک توسط این دارو به‌دلیل فعالیت تقسیم میتوزی بالای‌شان نسبت داد [۵]. یافته‌های این مطالعه با نتایج Ilbey و همکارانش مطابقت دارد؛ به‌طوری‌که آنها دریافتند داروی سیکلوفسفامید می‌تواند موجب کاهش ضخامت لایه‌های اپی‌تلیال

بیضه بیان داشتند [۲۳]. یک مطالعه‌ی دیگر نشان داد که وزن بیضه‌ها و اپیدیدیم در موش‌های درمان شده با CP با دوز ۱۰۰ میلی‌گرم در کیلوگرم بعد از ۱ هفته به‌طور معنی‌داری کاهش یافت در حالی‌که کاهش این اندام‌ها بعد از گذشت ۵ هفته فقط در دوز ۲۰۰ میلی‌گرم در کیلوگرم مشاهده گردید. در دوز ۱۰۰ میلی‌گرم در کیلوگرم CP بعد از ۵ هفته بهبود قابل توجهی در وزن بیضه‌ها و اپیدیدیم دیده شد که از لحاظ عدم تغییر وزن بیضه بعد از ۵ هفته با نتایج حاصل از این تحقیق مطابقت دارد [۲۴]. از طرف دیگر فاکتورهای وابسته به دوز و زمان می‌توانند نقش مهمی در میزان تغییرات ایجاد شده در بافت بیضه و لوله‌های منی‌ساز توسط داروهای شیمی‌درمانی مانند CP داشته باشند؛ چرا که بیان شده است تمایل به بهبود اسپرماتوزن در گروه‌های درمان شده با CP در دوزهای کمتر در مقایسه با دوز بالا وجود دارد [۲۴]. گزارش گردیده است که تیمار با سیکلوفسفامید باعث کاهش هورمون تستوسترون و سطح گلوکاتایون پراکسیداز و نیز افزایش میزان MDA و ROS می‌شود [۳]. ممکن است افزایش سطح MDA بعد از تجویز CP به‌علت تولید بیش از اندازه رادیکال‌های آزاد و کاهش سطح گلوکاتایون پراکسیداز در بیضه‌ها بوده و کاهش در فعالیت آنزیم کاتالاز می‌تواند به کاربرد زیاد این آنتی‌اکسیدان کاتالاز در جاروب کردن رادیکال‌های آزاد نسبت داده شود [۲۵]. بیان شده است که آکرولین به‌عنوان یکی از متابولیت‌های فعال CP با سیستم دفاع آنتی‌اکسیدانی بافت تداخل می‌نماید و میزان بالایی از رادیکال‌های آزاد را تولید می‌کند. هم‌چنین، آسیب اکسیداتیو DNA توسط هیدرو پراکسید مشتق CP از طریق تولید H_2O_2 ایجاد می‌شود [۲۶]. ROS می‌تواند به باندهای غیر اشباع لیپیدهای غشاء در فرایند اتوکاتالیتیک حمله کرده و پراکسیدازها، الکل و آلدئید لیپیدیک را تولید کند. بنابراین، افزایش رادیکال‌های آزاد در سلول‌ها می‌تواند با شکستن اکسیداتیو اسیدهای چرب غیر اشباع در غشاء سلول‌ها، پراکسیداسیون لیپید را القاء کند. مطمئناً پراکسیداسیون لیپیدهای اسپرم ساختار لیپیدی ماتریکس را در غشاء اسپرماتوزوآ تخریب می‌کند که در نتیجه موجب از دست رفتن سریع ATP داخل سلولی شده و منجر به آسیب اکسونمال، کاهش درصد بقاء اسپرم، افزایش نقایص مورفولوژیکی و حتی توقف کامل اسپرماتوزن می‌گردد [۲۸، ۲۷]. در مطالعه‌ی ما پارامترهای بیوشیمیایی مانند ROS، MDA، آنتی‌اکسیدان‌ها و هورمون تستوسترون تفاوت معنی‌داری را بین گروه کنترل و تیمار شده با سیکلوفسفامید نشان ندادند که با یافته‌های محققان دیگر تناقض دارد. نتایج ما نشان داد که تجویز عصاره‌ی تخم کدو با دوزهای ۳۰۰ و ۶۰۰ میلی‌گرم بر کیلوگرم در روز به‌صورت

خوراکی می‌تواند تعداد سلول‌های زایا و سرتولی در لوله‌های منی‌ساز و ضخامت اپی‌تلیوم لوله‌های منی‌ساز را افزایش دهد. هم‌چنین، عصاره‌ی تخم کدو با دوز ۳۰۰ میلی‌گرم بر کیلوگرم در روز میزان آنتی‌اکسیدان‌ها را به‌طور معنی‌داری افزایش داد. بیان شده است که روغن دانه تخم کدو موجب بهبود تعداد اسپرم و ساختار بافت بیضه می‌گردد که با نتایج ما هم‌خوانی دارد و می‌تواند به‌علت ویژگی‌های آنتی‌اکسیدانی تخم کدو و ترکیباتی مانند تانین‌ها و ویتامین A موجود در روغن آن باشد. هم‌چنین، حضور اسید اولئیک موجود در تخم کدو حساسیت بیضه‌ها را به پراکسیداسیون لیپید کاهش می‌دهد [۲۹]. در مطالعات انجام گرفته بر روی تخم کدو هیچ گزارشی مبنی بر افزایش وزن بیضه در درمان با این عصاره یافت نشد که در توافق کامل با این مطالعه می‌باشد و فقط یک مطالعه بیان شده است که تجویز تخم کدو به‌همراه روی عوارض جانبی ناشی از سمیت ایجاد شده با سرب در موش‌های صحرائی را کاهش داده و توانایی تولید مثلی را افزایش می‌دهد. هم‌چنین، آن‌ها گزارش کرده‌اند که تجویز عصاره و روی افزایش معنی‌داری در وزن بدن، سوپراکساید دیسموتاز (SOD)، کاتالاز (CAT)، گلوکاتایون پراکسیداز (GSH)، هورمون‌های تستوسترون، تحرک‌کننده فولیکولی (FSH) و هورمون لوتئینی (LH) را موجب می‌شود [۱۴]. Bataineh و همکاران گزارش کرده‌اند که غلظت LH، FSH و تستوسترون در گروه‌های درمان شده با عصاره تخم کدو و روغن آن و روی طبیعی هستند زیرا همه‌ی گیرنده‌های هورمون استروئید نیاز به آهن و روی دارند تا عملکرد و ساختار ثانویه شان را حفظ کنند [۳۰]. دانه تخم کدو نیز محتوی مقادیری از عنصر روی است. روی موجود در دانه تخم کدو به‌عنوان یک آنتی‌اکسیدان در برابر حمله رادیکال‌های آزاد عمل می‌کند و از اکسیداسیون و تشکیل رادیکال‌های آزاد جلوگیری می‌کند. هم‌چنین، آنزیم‌های درگیر شده در سنتز تستوسترون به ذخایر روی متکی است تا بتواند تولید تستوسترون و متعاقب آن تعداد اسپرم‌ها را افزایش دهد [۳۲، ۳۱]. گزارش شده است که مکمل روی می‌تواند اکسیداسیون DNA القاء شده توسط کادمیوم در گنادها را به تضعیف نماید و سطح تستوسترون، MDA و شمارش اسپرم را به سطح طبیعی برگرداند. هم‌چنین، تجویز روی آسیب‌های اکسیداتیو را به حداقل می‌رساند و اسپرماتوزن را طبیعی می‌کند. کمبود روی در موش‌های صحرائی نر منجر به افزایش میزان پراکسیداسیون لیپیدی و اکسیداسیون پروتئین و نیز کاهش فعالیت SOD و در نهایت کاهش رشد بیضه‌ها در موش‌های صحرائی مواجه شده با کادمیوم می‌شود [۳۳]. Souza پیشنهاد کرده است که حفاظت روی در مقابل سمیت کادمیوم ممکن است مربوط به نگهداری

اثر رژیم غذایی حاوی عصاره ی تخم کدو، ...

تخم کدوی ۶۰۰ نشان دادند و از نظر پارامتر بیوشیمیایی آنتی-اکسیدان در گروه تخم کدوی ۶۰۰ افزایش معنی داری مشاهده نشد، می توانیم دوز ۳۰۰ عصاره الکلی تخم کدو را دوز مناسب-تری در نظر بگیریم.

نتیجه گیری

این مطالعه نشان می دهد که عصاره تخم کدو با دوز ۳۰۰ میلی گرم بر کیلوگرم در روز دارای فعالیت آنتی اکسیدانی می باشد و عوارض جانبی ناشی از داروی سیکلوفسفامید در بیضه موش-های صحرایی بالغ را کاهش می دهد.

تشکر و قدردانی

این مقاله برگرفته از طرح تحقیقاتی به شماره ی ۹۱۱۰ مصوب دانشگاه علوم پزشکی کاشان می باشد. نویسندگان از تمامی همکاران این طرح در مرکز تحقیقات علوم تشریح دانشگاه علوم پزشکی کاشان تقدیر و سپاسگزاری می نمایند.

References:

[1] Howell SJ, Shalet SM. Testicular function following chemotherapy. *Hum Reprod Update* 2001; 7(4): 363-9.

[2] Ghosh D, Das UB, Ghosh S, Mallick M, Debnath J. Testicular gametogenic and steroidogenic activities in cyclophosphamide treated rat: a correlative study with testicular oxidative stress. *Drug Chem Toxicol* 2002; 25(3): 281-92.

[3] Ilbey YO, Ozbek E, Simsek A, Otunctemur A, Cekmen M, Somay A. Potential chemoprotective effect of melatonin in cyclophosphamide-and cisplatin-induced testicular damage in rats. *Fertil Steril* 2009; 92(3): 1124-32.

[4] Assimopoulou AN, Sinakos Z, Papageorgiou VP. Radical scavenging activity of Crocus sativus L. extract and its bioactive constituents. *Phytother Res* 2005; 19(11): 997-1000.

[5] Azzarito C, Boiardi L, Vergoni W, Zini M, Portioli I. Testicular function in hypercholesterolemic male patients during prolonged simvastatin treatment. *Horm Metab Res* 1996; 28(4): 193-8.

[6] Lamfon HA. Effect of fenugreek seed extract on carbendazim-inhibited spermatogenesis in albino rats. *J Applied Pharmaceutical Sci* 2012; 2(04): 09-13.

[7] Anahara R, Toyama Y, Mori C. Review of the histological effects of the anti-androgen, flutamide, on mouse testis. *Reprod Toxicol* 2008; 25(2):139-43.

تبادل ردوکس طبیعی داخل سلولها باشد. روی می تواند عملکرد آنتی اکسیدانی مستقیم را توسط اشغال کردن آهن یا مس باند شده به مکان هایی از لیپیداها، پروتئین ها و MDA نشان دهد [۳۴]. از عناصری که اثرات مفید آن در زمینه ی باروری در جنس مذکر به اثبات رسیده است، سلنیوم است که یکی از عناصر موجود در تخم کدو می باشد. سلنیوم از طریق سلنوپروتئین ها و گلوکوتانیون پراکسیدازها مخصوصا نوع GPX4 اثرات آنتی اکسیدانتی خود را بر جای می گذارد. فقدان سلنیوم در حیوانات مذکر باعث کاهش تعداد سلول های جنسی، تعداد اسپرماتیدها و اسپرماتوزواها می شود [۳۵]. با توجه به افزایش معنی دار میزان آنتی اکسیدان در سرم خون حیوانات درمان شده با تخم کدو ۳۰۰ در این مطالعه، می توانیم عناصری مانند روی، سلنیوم، تانین و ویتامین A را به عنوان عوامل موثر در افزایش میزان آنتی اکسیدان در نظر بگیریم و هم چنین با توجه به عدم افزایش معنی دار در میزان هورمون تستوسترون می-توانیم بگویم نقش آنتی اکسیدانی تخم کدو بر نقش آندروژنیکی آن غلبه دارد. البته با توجه به این که داده های به دست آمده در گروه تخم کدوی با دوز ۳۰۰ معنی داری بیشتری را نسبت به گروه

[8] Modaresi M, Mesripour M, Asadi Morghmaleki M, Hamedanian M. The effect of saffron extract on testis tissue. *Iran J Med Aromatic Plants* 2008; 237-43.

[9] Grzegorzczuk I, Matkowski A, Wysokinska H. Antioxidant activity of extracts from in vitro cultures of *Salvia officinalis* L. *Food Chem* 2007; 104(2): 536-41.

[10] Weisburger JH. Antimutagenesis and anticarcinogenesis, from the past to the future. *Mutat Res* 2001; 480-481: 23-35.

[11] Subapriya R, Kumaraguruparan R, Abraham SK, Nagini S. Protective effects of ethanolic neem leaf extract on N-methyl-N'-nitro-N-nitrosoguanidine-induced genotoxicity and oxidative stress in mice. *Drug Chem Toxicol* 2004; 27(1): 15-26.

[12] Alkan FU, Gursel FE, Ates A, Ozyurek M, Guclu K, Altun M. Protective effects of *Salvia officinalis* extract against cyclophosphamide-induced genotoxicity and oxidative stress in rats. *Turk J Vet Anim Sci* 2012; 36(6): 646-54.

[13] Oyeyemi M, Olukole S, Esan O. Sperm morphological studies of West African Dwarf Bucks treated with pumpkin plant (*Cucurbita pepo*). *Int J Morphol* 2008; 26: 121-6.

[14] Abd El-Ghany M, Dalia AH, Soha M. Biological study on the effect of pumpkin seeds and zinc on reproductive potential of male rats. Faculty of Specific Education Mansoura University. *The 5th*

Arab and 2nd International Annual Scientific Conference 2010: 2384-403.

[15] Nakie SN, Rade D, Skevin D, Strucelj D, Mokrovcak Z, Bartolic M. Chemical characteristics of oils from naked and husk seeds of *Cucurbita pepo* L. *Eur J Lipid Sci Technol* 2006; 108(11): 936-43.

[16] Fukuchi S, Hamaguchi K, Seike M, Himeno K, Sakata T, Yoshimatsu H. Role of fatty acid composition in the development of metabolic disorders in sucrose-induced obese rats. *Exp Biol Med* 2004; 229(6): 486-93.

[17] Stevenson DG, Eller FJ, Wang L, Jane J-L, Wang T, Inglett GE. Oil and tocopherol content and composition of pumpkin seed oil in 12 cultivars. *J Agric Food Chem* 2007; 55(10): 4005-13.

[18] Glew R, Glew R, Chuang L-T, Huang YS, Millson M, Constans D, et al. Amino acid, mineral and fatty acid content of pumpkin seeds (*Cucurbita* spp) and *Cyperus esculentus* nuts in the Republic of Niger. *Plant Foods Hum Nutr* 2006; 61(2): 49-54.

[19] George J. The handbook of experimental animals, The laboratory rat; 2000. p. 145-52.

[20] Nikzad H, Naderian H, Pourahmadi M. Effects of closed-end and open-end vasectomies on rat's testis. *Feyz* 2002; 6(3): 1-10. [in Persian]

[21] Akpan-Iwo G, Idowu A, Misari S. Collection and evaluation of sesame (*Sesamum* spp.) germplasm in Nigeria. *IGPR/FAO* 2005; 142: 59-62.

[22] Ceribasi AO, Turk G, Sonmez M, Sakin F, Atessahin A. Toxic Effect of Cyclophosphamide on Sperm Morphology, Testicular Histology and Blood Oxidant-Antioxidant Balance, and Protective Roles of Lycopene and Ellagic Acid. *Basic Clin Pharmacol Toxicol* 2010; 107(3): 730-6.

[23] Das UB, Mallick M, Debnath JM, Ghosh D. Protective effect of ascorbic acid on cyclophosphamide-induced testicular gametogenic and androgenic disorders in male rats. *Asian J Androl* 2002; 4(3): 201-8.

[24] Elangovan N, Chiou T-J, Tzeng W-F, Chu ST. Cyclophosphamide treatment causes impairment of sperm and its fertilizing ability in mice. *Toxicology* 2006; 222(1-2): 60-70.

[25] Selvakumar E, Prahalathan C, Sudharsan PT, Varalakshmi P. Chemoprotective effect of lipoic

acid against cyclophosphamide-induced changes in the rat sperm. *Toxicology* 2006; 217(1): 71-8.

[26] Rezvanfar M, Sadrkhanlou R, Ahmadi A, Shojaei-Sadee H, Mohammadirad A, Salehnia A, et al. Protection of cyclophosphamide-induced toxicity in reproductive tract histology, sperm characteristics, and DNA damage by an herbal source; evidence for role of free-radical toxic stress. *Hum Exp Toxicol* 2008; 27(12): 901-10.

[27] Aitken R, McLaughlin E. Molecular mechanisms of sperm capacitation: progesterone-induced secondary calcium oscillations reflect the attainment of a capacitated state. *Soc Reprod Fertil Suppl* 2007; 63: 273-89.

[28] Agarwal A, Makker K, Sharma R. Review Article: Clinical Relevance of Oxidative Stress in Male Factor Infertility: An Update. *Am J Reprod Immunol* 2008; 59(1): 2-11.

[29] Akang E, Oremosu A, Dosumu O, Noronha C, Okanlawon A. The effect of fluted pumpkin (*Telferia occidentalis*) seed oil (FPSO) on testis and semen parameters. *Agric Biol J* 2010; 1(4): 697-703.

[30] Bataineh ZM, Bani Hani IH, Al-Alami JR. Zinc in normal and pathological human prostate gland. *Saudi Med J* 2002; 23(2): 218-20.

[31] Takeda A, Tamano H, Tochigi M, Oku N. Zinc homeostasis in the hippocampus of zinc-deficient young adult rats. *Neurochem Int* 2005; 46(3): 221-5.

[32] Ebuehi OA, Akande GA. Effect of Zinc Deficiency on Memory, Oxidative Stress and Blood Chemistry in Rats. *Adv Med Dent Sci* 2008; 2(3): 74-82.

[33] Amara S, Abdelmelek H, Garrel C, Guiraud P, Douki T, Ravanat JL, et al. Preventive effect of zinc against cadmium-induced oxidative stress in the rat testis. *J Reprod Dev* 2008; 54(2): 129-34.

[34] Souza V, Escobar Mdel C, Bucio L, Hernández E, Gutiérrez-Ruiz MC. Zinc pretreatment prevents hepatic stellate cells from cadmium-produced oxidative damage. *Cell Biol Toxicol* 2004; 20(4): 241-51.

[35] Shalini S, Bansal MP. Role of selenium in spermatogenesis: differential expression of cjun and cfos in tubular cells of mice testis. *Mol Cell Biochem* 2006; 292(1-2): 27-38.