

Effect of aqueous extract from rhizome of *Cynodon dactylon L. pers* on renal and hepatic catalase activity and testicular histopathology in diabetic rats

Eskandari A^{1*}, Heidari R¹, Farokhi F¹, Salimi Z¹, Ghasemi Z²

1- Department of Biology, Faculty of Sciences, Urmia University, Urmia, I. R. Iran.

2- Department of Statistics, Faculty of Sciences, Razi University, Kermanshah, I. R. Iran.

Received February 20, 2011; Accepted November 13, 2011

Abstract:

Background: *Cynodon dactylon L. pers* is one of the plants with applied medicinal value. This study aimed to examine the effect of *C. dactylon (L.)* aqueous extract on catalase enzymatic activity in kidney and liver tissues as well as the changes in testicular tissues of diabetic rats.

Materials and Methods: In this experimental study, 30 adult male rats were divided into five groups (n=6). Control rats were injected with physiological saline and the others were made diabetic by the injection of streptozotocin (STZ; 70 mg/kg, i.p.). The third, fourth and fifth diabetic groups were given the oral aqueous extract of *C. dactylon* at different doses (50, 250 and 500 mg/kg), respectively for 4 weeks. The catalase enzymatic activity in kidney and liver tissues were measured using Aebi method at the end of the treatment. Then the testis slices were stained and examined by electron microscopy.

Results: The activity of catalase enzyme in kidney and liver of diabetic rats treated with the 500 mg/kg extract was increased significantly compared to the untreated diabetic rats ($P<0.05$). In the untreated diabetic group, coiled seminiferous tubules and the increased interstitial space of tubules were observable in testis. The aqueous extract-treated group, compared to the diabetic one, showed a significant recovery in the tissue parameters.

Conclusion: Aqueous extract of *C. dactylon (L.)* have beneficial effects on the activity of anti-oxidant enzymes and changes in testicular tissue during the course of diabetes.

Keywords: Diabetes mellitus, *Cynodon dactylon L. pers*, Oxidative stress, Catalase, Testis

* Corresponding Author.

Email: azade.eskandary@yahoo.com

Tel: 0098 916 360 8155

Fax: 0098 441 277 6707

Conflict of Interests: **No**

_____ *Feyz, Journal of Kashan University of Medical Sciences March, 2012; Vol. 16, No 1, Pages 9-16*

Please cite this article as: Eskandari A, Heidari R, Farokhi F, Salimi Z, Ghasemi Z. Effect of aqueous extract from rhizome of *Cynodon dactylon L. pers* on renal and hepatic catalase activity and testicular histopathology in diabetic rats. *Feyz* 2012; 16(1): 9-16.

بررسی اثر عصاره آبی ریزوم مرغ (*Cynodon dactylon L. Pers*) بر میزان فعالیت آنزیم کاتالاز کبد و کلیه و هیستوپاتولوژی بیضه در موش‌های دیابتی

*^۱ آزاده اسکندری ، رضا حیدری ،^۲ فرح فرخی ،^۳ زهرا سلیمی ،^۱ زهرا قاسمی^۴

خلاصه:

سابقه و هدف: گیاه مرغ با نام علمی *Cynodon dactylon L. pers* یکی از گیاهانی است که جنبه‌های دارویی موثری برای آن قائل شده‌اند. هدف از مطالعه حاضر بررسی اثرات عصاره آبی ریزوم این گیاه بر میزان فعالیت آنزیم کاتالاز بافت‌های کبد و کلیه و نیز تغییرات بافتی بیضه در موش‌های دیابتی می‌باشد.

مواد و روش‌ها: در این مطالعه تجربی، ۳۰ سر موش صحرانی نر بالغ در ۵ گروه ۶ تایی قرار گرفتند. به موش‌های گروه شاهد سرم فیزیولوژی تزریق شد. بقیه حیوانات با تزریق داخل صفاقی استرپتوزتوسین با دوز ۷۰ mg/kg دیابتی شدند. به موش‌های دیابتی گروه سوم تا پنجم، عصاره آبی ریزوم مرغ به ترتیب با دوزهای ۵۰، ۲۵۰ و ۵۰۰ mg/kg به مدت ۴ هفته خوراندند. بعد از پایان دوره تیمار، فعالیت آنزیم کاتالاز در بافت‌های کبد و کلیه به روش Aebi اندازه‌گیری شد. برش‌های بیضه نیز رنگ‌آمیزی شده و مورد بررسی میکروسکوپی قرار گرفتند.

نتایج: میزان فعالیت آنزیم کاتالاز در بافت‌های کبد و کلیه موش‌های دیابتی درمان شده با عصاره در دوز ۵۰۰ mg/kg معنی‌داری نسبت به گروه دیابتی کنترل نشان داد ($P < 0/05$). در گروه دیابتی کنترل چروکیده شدن توپول‌ها و افزایش فضای بینابینی لوبول‌ها در بیضه قابل مشاهده بود. علائم مذکور در گروه‌های تحت تیمار با عصاره در مقایسه با گروه دیابتی کاهش چشمگیری نشان داد. **نتیجه‌گیری:** نتایج حاصل از این مطالعه نشان داد که عصاره آبی مرغ اثرات مطلوبی بر میزان فعالیت آنزیم‌های آنتی‌اکسیدانی و تغییرات بافتی بیضه در جریان بیماری دیابت دارد.

واژگان کلیدی: دیابت شیرین، مرغ (*Cynodon dactylon l.*)، استرس اکسیداتیو، کاتالاز، بیضه

دو ماه‌نامه علمی- پژوهشی فیض، دوره شانزدهم، شماره ۱، فروردین و اردیبهشت ۱۳۹۱، صفحات ۱۶-۱۹

مقدمه

فعال شدن داخل سلولی مسیر سوریتول [۸] و افزایش گلیکولیز باعث افزایش استرس اکسیداتیو القا شده به واسطه افزایش در تولید رادیکال‌های آزاد می‌شود [۹]. بدن از طریق مکانیسم‌های دفاعی آنتی‌اکسیدانی آنزیمی چون کاتالاز، گلوکاتیون پراکسیداز، سوپراکسید دیسموتاز و گلوکاتیون ردوکتاز یا از طریق مکانیسم‌های دفاع آنتی‌اکسیدانی غیر آنزیمی به مقابله با این اثرات بر می‌خیزد [۴]. کاتالاز یک هموپروتئین دارای چهار گروه هم است که دارای فعالیت پراکسیدازی است. فعالیت کاتالاز در بافت‌های پستانداران به‌طور وسیعی متفاوت است. در کبد و کلیه دارای بیشترین فعالیت و در بافت هم‌بند کم‌ترین فعالیت را دارد. کمبود کاتالاز با عوارض اکسیداتیو دیابت همراه است. برخی مطالعات نشان داده‌اند که تقویت سیستم آنتی‌اکسیدانی عوارض دیابت را کاهش می‌دهد [۱۰]. دیابت شیرین اثرهای عملکردی و ساختاری متنوع بر سیستم تولید مثلی نر دارد. کاهش تولید تستوسترون، تحلیل غدد ضمیمه تولید مثلی، کاهش میل جنسی و رفتارهای جنسی در افراد مبتلا به دیابت گزارش شده است [۱۱]. دیابت هم‌چنین بر اسپرماتوژنز تأثیر می‌گذارد [۱۲]. مطالعات مورفومتری تغییرات چشم‌گیر در قطر توپول سمینیفروس و مهار اسپرماتوژنز در مراحل اسپرماتوسیتی III و II را در توپول‌های کوچک حیوانات دیابتی نشان داده‌اند. مراحل دیگر

دیابت، شایع‌ترین بیماری متابولیکی است که با افزایش قند خون ناشی از کمبود مطلق یا نسبی انسولین مشخص گردیده و در درازمدت با عوارض چشمی، کلیوی، قلبی عروقی و عصبی همراه می‌باشد [۲، ۱]. رادیکال‌های آزاد می‌توانند در پاتوژنز بسیاری از بیماری‌ها مانند دیابت نقش مهمی را ایفا نمایند [۴، ۳]. در شرایط طبیعی بین تولید و حذف رادیکال‌های آزاد تعادل وجود دارد. عدم تعادل در این فرایند منجر به بروز استرس اکسیداتیو و تغییرات پاتولوژیک متعدد در سطح ماکرومولکول‌های سلول می‌گردد [۵]. در طی دیابت، هایپرگلیسمی از طریق خوداکسایشی گلوکز [۶]، گلیکوزیلاسیون غیر آنزیمی پروتئین [۷]،

^۱ کارشناس ارشد فیزیولوژی جانوری، گروه زیست‌شناسی، دانشکده علوم، دانشگاه ارومیه

^۲ استاد، گروه زیست‌شناسی، دانشکده علوم، دانشگاه ارومیه

^۳ استادیار، گروه زیست‌شناسی، دانشکده علوم، دانشگاه ارومیه

^۴ کارشناس ارشد آمار، گروه آمار، دانشکده علوم، دانشگاه رازی کرمانشاه

*نشانی نویسنده مسئول:

ارومیه، بلوار دانشگاه، کیلومتر ۱۱ جاده سرو، دانشکده علوم دانشگاه ارومیه

تلفن: ۰۹۱۶۳۶۰۸۱۵۵ | **دوره‌نویس:** ۰۴۴۱ ۲۷۷۶۷۰۷

پست الکترونیک: azade.eskandary@yahoo.com

تاریخ دریافت: ۸۹/۱۲/۱ | **تاریخ پذیرش نهایی:** ۹۰/۸/۲۲

القای دیابت در موش‌های صحرایی

برای ایجاد دیابت تجربی در موش‌ها از ماده شیمیایی استرپتوزوتوسین (تهیه شده از شرکت سیگما) با دوز 70 mg/kg استفاده شد. این ماده ابتدا در سرم فیزیولوژی حل شده و به روش داخل صفاقی به حیوانات تزریق شد. انتخاب این دوز از ماده با توجه به مطالعات انجام شده در این زمینه و همچنین آزمایش‌های مقدماتی صورت گرفت. لازم به ذکر است که موش‌های دیابتی شده نسبت به سایر موش‌ها کاهش وزن به همراه ادرار فراوان داشتند. هم‌چنین اندازه‌گیری مقدار گلوکز خون نیز معیار دیگری برای تشخیص دیابت در موش‌ها بود که با استفاده از دستگاه آنالیز خودکار (گلوکومتر ACCUE CHECK) انجام گرفت.

گروه بندی و تیمار

عصاره‌ی گیاهی در دوزهای مختلف و سرم فیزیولوژی به- مدت 4 هفته به صورت خوراکی و از طریق میله داخل معدی (گاواژ) تیمار گردیدند. حجم ماده تیمار شده در تمامی گروه‌ها 1 میلی لیتر بود. حیوانات به‌طور تصادفی به 5 گروه 6 تایی تقسیم شدند: گروه 1 حیوانات سالم بودند که با سرم فیزیولوژی تیمار شدند؛ گروه 2 حیوانات دیابتی که با سرم فیزیولوژی تیمار شدند؛ گروه 3 حیوانات دیابتی که عصاره را با دوز 50 mg/kg دریافت نمودند؛ گروه 4 حیوانات دیابتی که عصاره را با دوز 250 mg/kg دریافت نمودند و گروه 5 حیوانات دیابتی که عصاره را با دوز 500 mg/kg دریافت نمودند.

بررسی‌های بیوشیمیایی

بعد از 4 هفته تمام موش‌ها با اتر بیهوش شدند. محافظه شکم باز شده و بافت‌های کبد، کلیه و بیضه برداشته شدند. نمونه‌های بیضه جهت انجام آزمایشات پاتولوژیکی در محلول فرمالین 10 درصد قرار گرفتند. فعالیت کاتالاز براساس توانایی آن در تجزیه H_2O_2 به روش Aebi تعیین گردید [20]. تجزیه H_2O_2 با کاهش جذب در طیف جذبی 240 نانومتر قابل بررسی است. برای این منظور از پراکسید هیدروژن 30 میلی مولار به‌عنوان سوپسترا و از بافر فسفات 50 میلی-مولار با (pH=7) به‌عنوان جایگزین سوپسترا در محلول بلانک استفاده شد. محلول سنجش محتوی 2 میلی لیتر محلول هموژنای بافتی و 1 میلی لیتر محلول پراکسید هیدروژن بود. واکنش با افزودن H_2O_2 شروع شده و کاهش در جذب به کمک اسپکتروفوتومتر در طول موج 410 نانومتر به مدت 30 ثانیه بررسی گردیده و در پایان مقادیر بر حسب U/mg Hb بیان گردید.

بررسی‌های هیستوپاتولوژیکی

بافت بیضه به وسیله روش‌های بافت شناسی معمول آماده شد و در بلوک‌های پارافین محصور شد. از بلوک‌ها برش‌های

اسپرمتوژنز، شامل مراحل IX-XI نیز در حیوانات دیابتی متأثر می‌شوند. هم‌چنین، 4 هفته بعد از ایجاد دیابت سلول‌های زاینده دژنره شده در مراحل مختلف تکوین را می‌توان مشاهده کرد [13]. از زمان‌های دور گیاه مرغ در برخی از مناطق ایران از جمله در آذربایجان به‌عنوان یک گیاه دارویی شناخته شده و در طب سنتی این منطقه ریشه و ریزوم آن برای درمان بیماری‌هایی نظیر تهوع، فشار خون بالا و ناراحتی‌های گوارشی استفاده می‌شود [14]. این گیاه هم-چنین دارای خاصیت دیورتیکی [15] بوده و در درمان سوزش مجاری ادراری، سنگ کلیه و پروستات کاربرد دارد [17،16]. هم-چنین، عصاره‌ی آبی گیاه در کنترل قند خون و کلسترول در موش-های صحرایی دیابتی شده با استرپتوزوتوسین (STZ) مفید بوده است [18]. اخیراً گزارش شده است که گیاه دارای اثرات حفاظتی در برابر آسیب‌های کبدی القاء شده توسط STZ می‌باشد [19]. هدف از مطالعه کنونی بررسی اثر عصاره آبی ریزوم گیاه بر فعالیت آنزیم کاتالاز کبد و کلیه و نیز تغییرات بافتی بیضه در موش‌های صحرایی دیابتیک بوده است.

مواد و روش‌ها

جمع‌آوری گیاه

ریزوم گیاه مرغ (*Cynodon dactylon L.pers*) از منطقه درود لرستان جمع‌آوری شده و توسط هرباریوم دانشکده علوم دانشگاه ارومیه از نظر تاگزونومیکی مورد شناسایی قرار گرفت. سپس ریزوم گیاه در دمای 25 درجه سانتی‌گراد و در شرایط سایه خشک گردیده و با استفاده از آسیاب مکانیکی به- صورت پودر درآمد.

آماده سازی عصاره

به‌منظور تهیه عصاره‌ی آبی از ریزوم گیاه، به‌ازای 150 میلی‌لیتر آب مقطر، 10 گرم از پودر گیاه در داخل کارتوز دستگانه سوکسله (Soxhelt IKA-WERKW -S) قرار داده شد. بعد از 12 ساعت عصاره‌ی به‌دست آمده توسط دستگاه روتاری Rotary (Electrothermal) خشک گردید.

حیوانات آزمایشگاهی

در این تحقیق از 30 سر موش صحرایی نر بالغ نژاد Wistar با محدوده وزنی 230-180 گرم، استفاده شد. این حیوانات تحت شرایط 12 ساعت روشنایی و 12 ساعت تاریکی، درجه حرارت کنترل شده 22 ± 2 درجه سانتی‌گراد و رطوبت نسبی هوا بین 40 تا 60 درصد نگهداری شدند. حیوانات دسترسی مداوم به آب و غذا داشتند.

دیابتی درمان نشده کاهش معنی داری ($P=0/008$) را در مقایسه با گروه کنترل نشان داد (نمودار شماره ۱). به علاوه میانگین فعالیت آنزیم در گروه‌های تحت تیمار با عصاره در دوز 500 mg/kg افزایش معنی داری را در مقایسه با گروه دیابتی درمان نشده نشان داد ($P=0/008$). میزان فعالیت آنزیم در گروه‌های تحت تیمار با عصاره در دوزهای 50 و 250 mg/kg در مقایسه با گروه دیابتی درمان نشده افزایش نشان داد، ولی این تغییرات از لحاظ آماری معنی دار نبود.

تغییرات هیستوپاتولوژیکی بیضه

ضریب تمایز لوله‌ای (ضریب اسپرمیونز) در گروه دیابتی نسبت به گروه کنترل کاهش معنی دار داشت ($P<0/0001$). در حالی که تیمار با عصاره منجر به افزایش معنی دار ضریب تمایز لوله‌ای در گروه دیابتی تحت تیمار با دوز 500 mg/kg از عصاره شد ($P<0/0001$). اگرچه در گروه‌های دیابتی تحت تیمار با دوز 50 و 250 mg/kg عصاره ضریب تمایز لوله‌ای نسبت به گروه دیابتی افزایش نشان داد، اما این میزان افزایش معنی دار نبود (نمودار شماره ۲). بررسی‌های میکروسکوپی نشان داد که در گروه دیابتی درمان نشده چروکیده شدن توبول‌ها، افزایش فضای بینابینی، وجود نقاط خالی در داخل توبول‌ها و به هم ریختگی سلولی در داخل توبول‌ها قابل مشاهده است (شکل شماره ۲، جدول شماره ۱). این در حالی بود که در موش‌های تحت تیمار با عصاره، تغییرات هیستوپاتولوژیکی ایجاد شده در حد چشم‌گیری کاهش یافته بود (شکل شماره ۳) و نزدیک به گروه کنترل غیردیابتی شده بود (شکل شماره ۱).

عرضی با ضخامت $5-3$ میکرومتر به دست آمد. برش‌ها روی اسلایدهای شیشه‌ای مستقر، پarafin زدایی و آب دهی مجدد شدند. سپس اسلایدها توسط روش هماتوکسیلین ائوزین (H&E) به منظور بررسی میکروسکوپی رنگ آمیزی شدند. در بافت بیضه میزان تمایز لوله‌ای در لوله‌های سمینیفروس بررسی شد. بدین منظور، در هر لام به طور تصادفی 100 لوله سمینیفروس در نظر گرفته شد. در هر لوله توالی سلولی و میزان تراکم اسپرم بررسی شد. تراکم بالاتر اسپرم در لوله‌ها و همچنین نظم بیشتر در توالی سلولی لوله‌ها بیان‌گر ضریب تمایز لوله‌ای بالاتر لوله بود. در پایان شمارش در هر لام میانگین لوله‌ها تعیین و میزان تمایز لوله‌ای به صورت درصد گزارش شد. به منظور بررسی‌های مرفولوژیک، به طور تصادفی ده لوله از نقاط مختلف بیضه و به طور مشابه انتخاب شدند که از نظر تغییرات مرفولوژیک توسط کارشناس بافتی پژوهش بررسی شدند. عوامل مرفولوژیک (ساختار بافت شناسی) مورد بررسی به طور عمده شامل آتروفی توبول‌ها، تغییرات فضای بینابینی بین لوله‌های اسپرم ساز و توالی سلولی بودند.

آنالیز آماری داده‌ها

به منظور انجام آنالیز آماری داده‌ها از نرم افزار SPSS ویرایش ۱۷ استفاده شد. برای رسیدن به نتایج دقیق‌تر، به دلیل حجم کم نمونه در هر گروه، به جای استفاده از آزمون ANOVA از آزمون‌های ناپارامتریک (kruskal-wallis) استفاده شد. نتایج به صورت $Mean \pm S.E.M$ ارائه گردید. مقادیر P کمتر از $0/05$ معنی دار در نظر گرفته شد.

نتایج

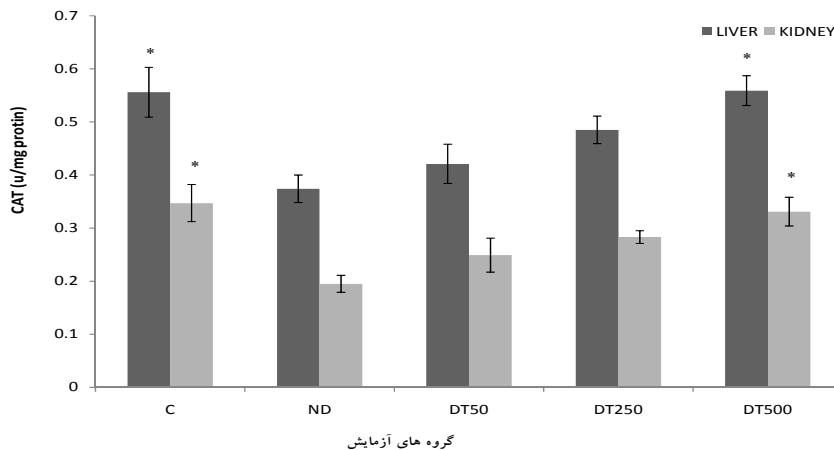
میزان فعالیت آنزیم کاتالاز در بافت‌های کبد و کلیه

نتایج این تحقیق نشان داد که میانگین میزان فعالیت آنزیم-کاتالاز ($U/mg\text{ Hb}$) در بافت کبد موش‌های صحرانی دیابتی درمان نشده کاهش معنی داری ($P=0/007$) را در مقایسه با گروه کنترل نشان داد (نمودار شماره ۱). به علاوه میانگین فعالیت آنزیم در گروه‌های تحت تیمار با عصاره در دوز 500 mg/kg افزایش معنی داری را در مقایسه با گروه دیابتی درمان نشده نشان داد ($P=0/007$). میزان فعالیت آنزیم در گروه‌های تحت تیمار با عصاره در دوزهای 50 و 250 mg/kg در مقایسه با گروه دیابتی درمان نشده افزایش نشان داد ولی این تغییرات از لحاظ آماری معنی دار نبود. میانگین میزان فعالیت آنزیم کاتالاز ($U/mg\text{ Hb}$) در بافت کلیه موش‌های

جدول شماره ۱- مقایسه تغییرات بافتی بیضه در گروه‌های مختلف

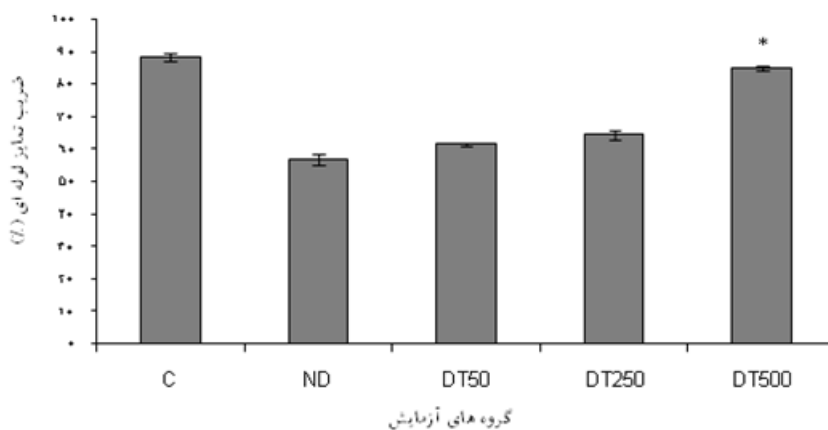
	۵۰۰ DT	۲۵۰ DT	۵۰ DT	ND	C
آتروفی توبول‌ها	+	++	+++	+++	-
توالی سلولی در لوله‌های اسپرم ساز	+	++	+++	+++	-
افزایش فضای بینابینی بین لوله‌های اسپرم ساز	-	-	-	+++	-

کنترل سالم = C، دیابتی درمان نشده = ND، عصاره با دوز 500 mg/kg +دیابتی = DT ۵۰۰، عصاره با دوز 250 mg/kg +دیابتی = DT ۲۵۰، عصاره با دوز 50 mg/kg +دیابتی = DT ۵۰، - طبیعی، + خفیف، ++ متوسط، +++ شدید.



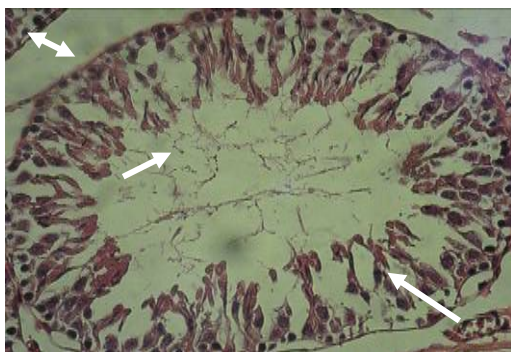
نمودار شماره ۱- تاثیر عصاره‌ی آبی مرغ بر میزان فعالیت کاتالاز در کبد و کلیه

هر ستون Mean±S.E.M. نشان می‌دهد. * مقادیر فوق از نظر معنی دار بودن نسبت به گروه دیابتی کنترل مقایسه شده‌اند. C= کنترل سالم، ND= دیابتی درمان نشده، عصاره با دوز ۵۰۰ mg/kg+دیابتی=DT500، عصاره با دوز ۲۵۰ mg/kg+دیابتی=DT250، عصاره با دوز ۵۰۰ mg/kg+دیابتی=DT500. در بافت کبد $P=0/007$ ، در بافت کلیه $P=0/008$

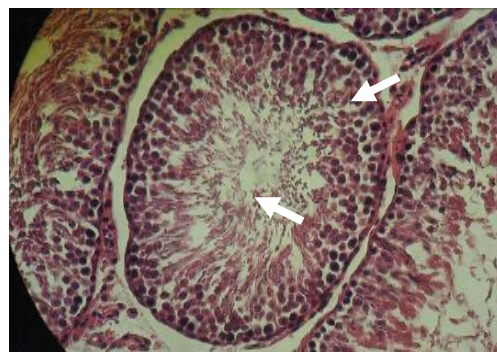


نمودار شماره ۲- تاثیر عصاره آبی مرغ بر میزان تمایز لوله‌ای در موش‌های دیابتی

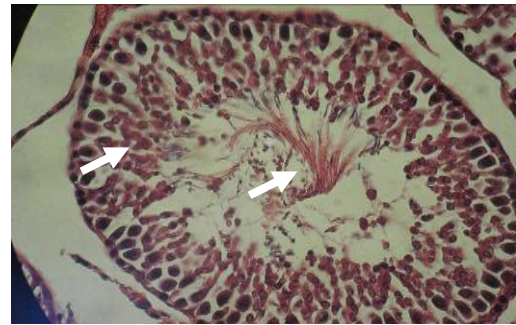
هر ستون Mean±S.E.M. نشان می‌دهد. * مقادیر فوق از نظر معنی دار بودن نسبت به گروه دیابتی کنترل مقایسه شده‌اند. C= کنترل سالم، ND= دیابتی درمان نشده، عصاره با دوز ۵۰۰ mg/kg+دیابتی=DT500، عصاره با دوز ۲۵۰ mg/kg+دیابتی=DT250، عصاره با دوز ۵۰۰ mg/kg+دیابتی=DT500. $P=0/000$



شکل شماره ۲- مقطع عرضی بیضه گروه دیابتی کنترل (×۴۰۰) H&E). افزایش فضای بینابینی بین لوله‌های اسپرم ساز، از بین رفتن توالی سلولی، وجود نقاط خالی داخل توپول، کاهش تراکم اسپرم (پیکان) قابل مشاهده است.



شکل شماره ۱- مقطع عرضی بیضه گروه کنترل (H & E, ×۴۰۰). توالی سلولی و فضای بینابینی بین لوله‌های اسپرم ساز (پیکان) کاملاً سالم و طبیعی است.



شکل شماره ۳- مقطع عرضی بیضه گروه تیمار با دوز ۵۰۰ mg/kg (H & E, $\times 400$). توالی سلولی و تراکم اسپرم (پیکان) تا حد چشم‌گیری به حالت طبیعی برگشته است.

بحث

افزایش سمیت القاء شده به واسطه رادیکال‌های آزاد در بیماران دیابتی و موش‌های صحرایی دیابتی شده با STZ به‌خوبی معلوم شده است [۲۱]. گلوکز از طریق اتواکسیداسیون و گلیکاسیون غیر آنزیمی پروتئین‌ها و STZ نیز با تحریک تولید H_2O_2 در محیط برون‌تنی و در سلول‌های بتای پانکراس موجب افزایش تولید رادیکال‌های آزاد می‌گردد [۲۲]. به‌رحال آنزیم‌های آنتی‌اکسیدانی درون‌زا مانند کاتالاز مسولیت سمیت‌زدایی رادیکال‌های آزاد آسیب رسان هستند. در این مطالعه در گروه‌های دیابتی درمان نشده کاهش فعالیت آنزیم مشاهده شد، درحالی‌که در گروه‌های دریافت‌کننده عصاره فعالیت آنزیم به نسبت گروه دیابتی افزایش نشان داد. کاهش فعالیت آنزیم در این مطالعه ممکن است یا به‌دلیل افزایش تولید H_2O_2 و O_2 در نتیجه اتواکسیداسیون گلوکز و گلیکوزیلاسیون غیر آنزیمی باشد که منجر به اکسید شدن و سپس دناتوره شدن آنزیم می‌شود و یا این‌که کاهش فعالیت آنزیم در نتیجه هیپرگلیسمی و متعاقب آن گلیکوزیلاسیون آنزیم اتفاق افتاده باشد که باعث مهار شدن فعالیت آنزیم می‌شود [۲۳]. مطالعات چندی نشان داده‌اند که استفاده از مواد حاوی آنتی‌اکسیدان‌های پلی‌فنولی سبب افزایش فعالیت آنزیم‌های آنتی‌اکسیدانی از جمله کاتالاز می‌شود [۲۵، ۲۴] که با نتایج حاصل از مطالعه کنونی مطابقت دارد. از آنجایی‌که مطالعات فیتوشیمیایی نشان دادند گیاه *Cynodon dactylon* غنی از فلاونوئیدهاست، احتمالاً اثر درمانی عصاره مرغ در بهبود سیستم آنتی‌اکسیدانی در موش‌های دیابتی می‌تواند ناشی از حضور فلاونوئیدهای موجود در گیاه باشد [۲۶]. دیابت شیرین تغییرات بافتی در بیضه را از طریق ایجاد مرگ سلولی آپوپتوزی، آتروفی توپول‌های سمینفروس و کاهش مجموعه‌های سلولی اسپرماتوزنیک ایجاد می‌کند [۲۷]. مقایسه ضریب تمایز لوله‌ای در گروه‌های تحت تیمار نشان داد که ضریب تمایز لوله‌ای در گروه دیابتی در مقایسه با گروه کنترل

کاهش یافته است که تاثیرگذاری عوارض ناشی از دیابت را مورد تایید قرار می‌دهد. البته کاهش ضریب تمایز لوله‌ای، در گروه‌های تحت تیمار با عصاره آبی مرغ جبران شده است. در مقایسه هیستوپاتولوژیکی ساختار سلولی لوله‌های منی ساز مشاهده گردید که رده‌های مختلف سلول‌های جنسی در لوله‌های منی ساز گروه کنترل، آرایش خود را حفظ کرده‌اند و از تنوع بیشتری برخوردار بوده و روند اسپرماتوزن در این گروه طبیعی است. در حالی‌که در گروه دیابتی، رده‌های مختلف سلولی از قبیل اسپرماتوگونی‌ها در بین سایر رده‌های سلولی پراکنده شده و دارای آرایش منظمی نیستند. لذا، براساس کاهش تراکم سلولی در لوله‌های منی ساز این گروه به‌نظر می‌رسد که بیماری دیابت توانسته است به‌گونه‌ای بر روند اسپرماتوزن تاثیر بگذارد و این پدیده را با مرگ سلولی مواجه نماید. مطالعه حاضر نشان داد که دیابت شیرین در موش‌های صحرایی نر باعث تغییر در بافت بیضه می‌شود و درمان با عصاره آبی مرغ، این تغییرات را از طریق حفاظت توپول‌های سمینفروس و جلوگیری از کاهش مجموعه‌های سلولی اسپرما-توزنیک بهبود می‌بخشد. به‌طور کلی، یافته‌های ما با مطالعه Türk و همکاران سازگار است. در آن مطالعه تیمار موش‌های دیابتی با آب انار، تراکم سلولی اسپرماتوزنیک و قطر توپولی سمینفروس را افزایش داد و اسپرم‌های نابه‌نجا در مقایسه با گروه شاهد کاهش یافت. این عمل با کاهش چشم‌گیر در سطح مالون دی‌آلدئید و افزایش چشم‌گیر فعالیت آنزیم کاتالاز و گلوتاتیون پراکسیداز همراه بود [۲۸]. از آنجایی‌که گیاه مرغ باعث افزایش فعالیت آنزیم‌های آنتی‌اکسیدانی می‌گردد، ممکن است مشابه آب انار، اثر محافظتی خود را از این طریق اعمال نماید. یافته‌های ما هم‌چنین با گزارشات قبلی در مورد تاثیر پیش‌گیری‌کننده ملاتونین به‌عنوان یک آنتی‌اکسیدان قوی در جلوگیری از آتروفی توپول سمینفروس و کاهش تراکم سلولی مطابقت دارد [۲۷]. ملاتونین سیستم آنتی-اکسیدانی داخلی را تحریک کرده و فعالیت گلوتاتیون پراکسیداز و کاتالاز را در بیضه افزایش می‌دهد. گونه‌های فعال اکسیژن با ایجاد استرس اکسیداتیو، آسیب‌های سلولی را پیش می‌برند. سلول‌های اسپرم پستانداران دارای مقادیر بالای اسیدهای چرب غیر-اشباع، پلاسموژن و اسفنگومیلین است که سوبسترای مهم در عمل اکسیداسیون است [۲۹]. در حالت طبیعی، ساز و کارهای آنتی‌اکسیدانی در بافت‌های تولید مثلی حضور دارند و از بروز آسیب‌های اکسیداتیو در سلول‌های گنادی و اسپرماتوزای بالغ جلوگیری می‌کنند [۳۰]. فلاونوئیدها به‌عنوان آنتی‌اکسیدان‌های قوی عمل می‌نمایند. بررسی‌های ایمونوهیستوشیمی نشان داده‌اند که فلاونوئیدها باعث کاهش مارکرهای اکسیداتیو می‌شوند [۳۱]. Xiong و

نتیجه گیری

از این پژوهش این طور می توان نتیجه گرفت که عصاره آبی مرغ می تواند اثرات مفیدی در پیش گیری از تغییرات ایجاد شده در سطح آنزیم های آنتی اکسیدانی و تغییرات هیستولوژیکی آن در جریان بیماری دیابت داشته باشد.

تشکر و قدردانی

نویسندگان این مقاله بر خود لازم می دانند که از همکاری پرسنل محترم بخش فیزیولوژی دانشگاه ارومیه، تشکر و قدردانی داشته باشند.

References:

- [1] Sasso FC, De Nicola L, Carbonara O, Nasti R, Minutolo R, Salvatore T, et al. Cardiovascular risk factors and disease management in type 2 diabetic patient's whit diabetic nephropathy. *Diabetes Care* 2006; 29: 498-503.
- [2] Gispén WH, Biessels GJ. Cognition and synaptic plasticity in diabetes mellitus. *Trends Neurosci* 2000; 23(11): 542-9.
- [3] Jakus V. The role of free radicals, oxidative stress and antioxidant system in diabetic vascular disease. *Bratcl Lek Listy* 2000; 101(10): 541-51.
- [4] Kaneto H, Katakami N, Kawamori D, Miyatsoka T, Sakamoto K, Matsuka TA, et al. Involvement of oxidative stress in the pathogenesis of diabetes. *Antioxid Redox Signal* 2007; 9(3): 355-66.
- [5] Naik SR. Antioxidant and their role in biological functions: an overview. *Indian Drugs* 2003; 40(9): 239-41.
- [6] Hunt JV, Smith CC, Wolff SP. Autoxidative glycosylation and possible involvement and peroxides and free radicals in LDL modification by glucose. *Diabetes* 1990; 39: 1420-4.
- [7] Robertson RP. Chronic oxidative stress as a central mechanism for glucose toxicity in pancreatic islet beta cells in diabetes. *J Biol Chem* 2004; 279(41): 42351-4.
- [8] Williamson JR, Chang K, Frangos M, Hasan KS, Ido Y, Kawamura T, et al. Hyperglycemia pseudo hypoxia and diabetic complications. *Diabetes* 1993; 42(6): 801-13.
- [9] Suthagar E, Soudamani S, Yuvaraj S, Aruldas MM. Effects of streptozotocin (STZ)-induced diabetes and insulin replacement on rat ventral prostate. *BMP* 2009; 63(1):43-50.
- [10] Ugochukwu NH, Bagayoko ND, Antwi ME. The effect of dietary caloric restriction on antioxidant status and lipid peroxidation in mild and severe streptozotocin-induced diabetic rats. *Clin Chem Acta* 2004; 384(1-2): 121-9.
- [11] Ballester J, Munoz MC, Dominguez J, Rigau T, Guinovart JJ, Rodriguez-Gil JE. Insulin-

همکارانش بیان کردند که تیمار سلولها با فلاونوئیدها باعث کاهش آپوپتوز در سلولهای بتا و افزایش فعالیت آنزیم های آنتی-اکسیدانی می شوند [۳۲]. هم چنین، عصاره عملکرد کبدی را که در دیابت به واسطه افزایش فعالیت رادیکال های آزاد مختل می شود بهبود می بخشد [۱۸]. با توجه به این مطلب که گیاه مرغ به عنوان یک منبع غنی از فلاونوئیدها با فعالیت آنتی اکسیدانی می باشد [۳۳]، می توان چنین بیان داشت که ترکیبات فلاونوئیدی یکی از اجزای فعال و موثر مرغ در افزایش اسپرماتوژنز است. در مطالعه حاضر عصاره سبب تخفیف عوارض ناشی از دیابت در بیضه موش های صحرایی نر می شود که می تواند بازتاب نقش آنتی اکسیدانی آن باشد.

- dependent diabetes affects testicular function by FSH- and LH linked mechanisms. *J Androl* 2004; 25(5): 706-19.
- [12] Greenblatt DJ, Leigh-Pemberton RA, Von Moltke LL. In vitro interaction of water soluble garlic components whit human cytochrome p450. *J Nutr* 2006; 136(3 Suppl): 806S-9S.
- [13] Okamura M, Watanabe T, Kashida Y, Machida N, Mitsumori K. Possible mechanisms underling the testicular toxicity of oxfendazole in rats. *Toxicol Pathol* 2004; 32(1): 1-8.
- [14] Mirald E, Ferri S, Mostghimi V. Botanical drugs and preparation in the traditional medicine of west Azerbaijan (Iran). *J Ethnopharmacol* 2001; 75(2-3): 77-87.
- [15] Agharcar SP. Medicinal plants of Bombay Presidency. Scientific Publ., Jodhpur, India; 2000. p. 80- 87
- [16] Biswas TK, Mukherjee B. Plant medicine of Indian origin for wound healing activity. *Int J Low Extrem Wounds* 2003; 2(1): 25-39.
- [17] Lans CA. Ethnomedicine used in Trinidad and Toboco for urinary problems and diabetes mellitus. *J Ethnobiol Ethnomed* 2006; 2: 45.
- [18] Singh SK, Kesari AN, Gupta RK, Jaiswal D, Watal G. Assessment of antidiabetic potential of cynodon dactylon extract in streptozotocin diabetic rat. *J Ethnopharmacol* 2007; 114(2): 174-9.
- [19] Gary VK, Khosa RL. Analgesic and anti-pyretic activity of aqueous extract of Cynodon dactylon. *Pharmacologyonline* 2008; 3: 12-18
- [20] Aebi H. Catalase in vitro. *Methods Enzymol* 1984; 105: 121-6.
- [21] Bonnefont-Rousselot D, Bastard JP, Jaudon MC, Delattre J. Consequences of diabetic status on the oxidant/antioxidant balance. *Diabetes Metab* 2000; 26(3): 163-76.
- [22] Takasu N, Komiya I, Asasa T, Nagasava Y, Yamada T. Streptozocin- and alloxan-induced H₂O₂ generation and DNA fragmentation in pancreatic islets. H₂O₂ as mediator for DNA fragmentation. *Diabetes* 1991; 40(9): 1141-5.

- [23] Vincent AM, Russell JW, Low P, Feldman EL. Oxidative stress in the pathogenesis of diabetic neuropathy. *Endocr Rev*. 2004; 25(4): 612-28.
- [24] Georg B, Kaur C, Khurdi DS, Ka Poor HC. Antioxidant in tomato (*Lycopersium esculentum*) as a function of genotype. *J Food Chem* 2004; 84: 45-51.
- [25] Serafin M, Ghiseli A, Ferro-Luzzi A. Red wine, tea and antioxidant. *Lancet* 1994; 344(8922): 626.
- [26] Pathak D, Pathak K, Single AK. Flavonoids as medicinal agents recent advances. *Fitoterapia* 1991; 62: 371-89.
- [27] Guneli E, Tugyan K, Ozturk H, Gumustekin M, Cilaker S, Uysal N. Effect of melatonin on testicular damage in streptozotocin-induced diabetic rats. *Eur Surg Res* 2008; 40(4): 354-60.
- [28] Türk G, Sönmez M, Aydın M, Yüce A, Gür S, Yüksel M, et al. Effects of pomegranate juice consumption on sperm quality, spermatogenic cell density, antioxidant activity and testosterone level in male rats. *Clin Nutr* 2008; 27(2): 289-96.
- [29] Cai L, Hales BF, Robaire B. Induction of apoptosis in the germ cells of adult male rats after exposure to cyclophosphamide. *Boil Reprod* 1997; 56(6): 1490-7.
- [30] Aitken RJ, Clarkson JS, Fishel S. Generation of reactive oxygen species, lipid peroxidation and human sperm function. *Boil Reprod* 1989; 41(1): 183-97.
- [31] Coldiron AD Jr, Sanders RA, Watkins JB 3rd. Effects of combined quercetin and coenzyme Q(10) treatment on oxidative stress in normal and diabetic rats. *J Biochem Mol Toxicol* 2002; 16(4): 197-202.
- [32] Xiong FL, Sun XH, Gan L, Yang XL, Xu HB. Puerarin protects rat pancreatic islets from damage by hydrogen peroxide. *Eur J Pharmacol* 2006; 529(1-3): 1-7.
- [33] Singh SK, Rai PK, Jaiswal D, Watal G. Evidence-based Critical Evaluation of Glycemic Potential of *Cynodon dactylon*. *Evid Based Complement Alternat Med* 2008; 5(4): 415-20.